Guia de Exames de Imagem em Ortopedia



Organizadores
Andre Luiz Pagotto Vieira
Isaías Borges Telles

LIGA ACADÊMICA DE ORTOPEDIA E TRAUMATOLOGIA DA UFRGS
ORTOLIGA

André Luiz Pagotto Vieira
Organizador

GUIA DE EXAMES DE IMAGEM EM ORTOPEDIA

EDITORA UEMASUL
2026

Todos os direitos reservados à Editora UEMASUL. É proibida a reprodução total ou parcial, de qualquer forma ou por qualquer meio, desta publicação.

O conteúdo desta publicação é de inteira responsabilidade dos autores.

Projeto Gráfico: Editora UEMASUL
Catalogação na publicação Seção de Catalogação e Classificação.

G943 Guia de exames de imagem em ortopedia

Guia de exames de imagem em ortopedia. / Organização de André Luiz Pagotto Vieira. – Imperatriz: EDUEMASUL, 2026.

248 p. : il.

ISBN: 978-65-89274-69-8

1. Medicina. 2. Ortopedia. 3. Interpretação radiológica. 4.Exames de imagem. I. Vieira, André Luiz Pagotto (org.). II. Título.

CDU 617(035)

Ficha elaborada pelo Bibliotecário: **Mateus de Araújo Souza CRB13/955**



Universidade Estadual da Região Tocantina do Maranhão – UEMASUL
Reitora
Profa. Dra. Luciléa Ferreira Lopes Gonçalves
Vice-reitor
Prof. Dr. Jorge Diniz de Oliveira
Pró-Reitora de Gestão e Sustentabilidade Acadêmica
Prof. Dra. Márcia Suany Dias Cavalcante
Pró-Reitor de Pesquisa, Pós-Graduação e Inovação
Prof. Dr. Allison Bezerra Oliveira
Pró-Reitor de Planejamento e Administração
Prof. Dr. José Sérgio de Jesus Salles
Pró-Reitor de Extenção e Assistência Estudantil
Prof. Dr. José Milton Lopes Pinheiro
Pró-Reitor de Gestão de Pessoas
Prof. Dr. Bruno Lucio Meneses Nascimento
Pró-Reitor de Infraestrutura
Prof. Dr. Wilson Araújo da Silva

Organizador
Prof. Dr. André Luiz Pagotto Vieira

Conselho Editorial
Profa. Dra. Camila Brito Collares da Silva
Profa. Dra. Andrea Ferraz Silva Pereira
Prof. Dr. Bruno Maia Halley
Prof. Dr. Caleb da Silva Araujo Campelo
Profa. Dra. Carla Melli Tambarussi
Prof. Dr. Diego Carvalho Viana
Profa. Dra. Gilvânia Queiroz Madeira de Aguiar
Profa. Dra. Josiéli Demetrio Siqueira
Profa. Dra. Leisa Aparecida Gviasdecki de Oliveira
Profa. Dra. Luciana Oliveira dos Santos
Profa. Dra. Luciene Santana Ferreira

Coordenação da Editora
Profa. Dra. Camila Brito Collares da Silva

Diagramação
Brenda Marques Sousa

Capa
Eduardo da Conceição Jorge

Revisão
Mônica Assunção Mourão

"Quem não sabe o que procura,
não entende o que encontra".

Claude Bernard (1813-1878)

PREFÁCIO

Como visto no livro anterior, de mesmos autores, Guia Prático de Semiologia Ortopédica, dominar a semiologia é a base para exercer a medicina de forma resolutiva. Contudo, alguns sinais podem estar ausentes no início das afecções osteomusculares, gerando dúvidas que podem dificultar o diagnóstico precoce e o consequente estabelecimento da terapêutica adequada.

Nesse sentido, os exames de imagem são fundamentais como recursos complementares, possibilitando a identificação de alterações mesmo nos estágios iniciais. Mas, para conseguir identificá-las, é preciso saber interpretar os exames de imagem corretamente.

Assim, o presente material pedagógico surgiu de iniciativa dos estudantes de medicina da Universidade Estadual da Região Tocantina do Maranhão - UEMASUL, coordenada pelo Dr. André Luiz Pagotto Vieira, ortopedista e traumatologista, membro titular da Sociedade Brasileira de Ortopedia e Traumatologia (SBOT). O Guia de Exames de Imagem busca proporcionar aos leitores uma aprendizagem objetiva e didática, contendo diversas ilustrações e imagens que auxiliam na assimilação de conhecimentos essenciais para a prática médica adequada.

Desejamos uma boa leitura e esperamos contribuir com o seu aprendizado.

APRESENTAÇÃO

O Guia de Exames de Imagem em Ortopedia, produzido pela ORTOLIGA, é uma obra elaborada para auxiliar estudantes de Medicina, médicos, residentes e profissionais da área da saúde na escolha, interpretação e aplicação dos principais exames de imagem utilizados na prática ortopédica.

Com uma abordagem objetiva, didática e baseada em evidências, o livro apresenta os fundamentos das modalidades de imagem — como radiografia, ultrassonografia, tomografia computadorizada, ressonância magnética e medicina nuclear — destacando suas indicações, vantagens, limitações e aplicações nas diversas patologias do sistema musculoesquelético. Além disso, aborda protocolos de solicitação, incidências radiográficas essenciais e critérios que contribuem para uma avaliação diagnóstica mais precisa.

Desenvolvido por membros da ORTOLIGA, sob orientação de docentes e especialistas em ortopedia e radiologia, o guia busca aproximar a teoria da prática clínica, oferecendo um material de consulta rápida e confiável para o atendimento ambulatorial, hospitalar e de urgência. Mais do que um manual técnico, esta obra representa o compromisso da liga acadêmica com a produção científica, a educação médica e a formação de profissionais preparados para uma tomada de decisão diagnóstica segura e fundamentada.

Os autores.

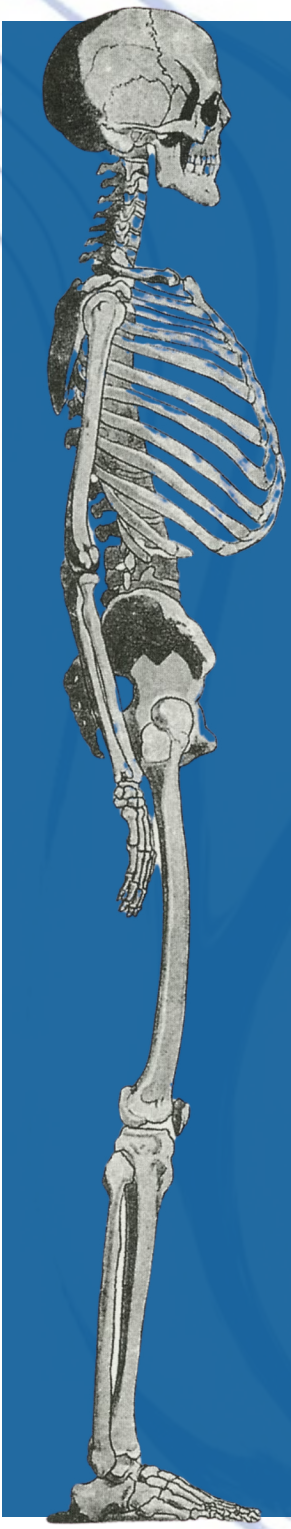

SUMÁRIO

01

Introdução à Imagem em Ortopedia

André Luiz Pagotto Vieira
13 • • • • • • Maria Gabrielle Pereira de Albuquerque

02

Princípios de Interpretação Radiológica

André Luiz Pagotto Vieira
25 • • • • • • • • • João Gabriel Santana Ribeiro

03

Algoritmos de Decisão

André Luiz Pagotto Vieira
43 • • • • • • • • Elizabet Taylor Pimenta Weba

04

Ombro

André Luiz Pagotto Vieira
Maria Clara Ramos Ribeiro
53 • • • • • • • Mônica Cecília Fernandes Clemente

05

Cotovelo

André Luiz Pagotto Vieira
Guilherme de Almeida Silveira
85 • • • • • • Marina de Carvalho Vanderlei Azevedo

06

Punho e Mão

André Luiz Pagotto Vieira
Ariane Kelly Nunes de Sousa
Deborah Bouéres Laender Morais 109

07

Quadril

André Luiz Pagotto Vieira
Guilherme de Lima Oliveira
Vitória Ferreira Cardoso 129

08

Joelho

André Luiz Pagotto Vieira
Ana Luiza Sousa Ricci
Maria das Graças Mendes Rodrigues 153

09

Pé e Tornozelo

André Luiz Pagotto Vieira
Francisco Randerson Ribeiro de Sousa Guedes
Larissa Saboia de Freitas Diógenes 173

10

Coluna Vertebral

André Luiz Pagotto Vieira
Alexandros Páris de Mesquita Ipácio
Camila Oliveira De Sousa 197

11

Casos Clínicos Comentados

André Luiz Pagotto Vieira
Cedrik Lucas Lima Dos Santos
José De Ribamar Portugal Neto 223



CAP. 1

Introdução à Imagem em Ortopedia

André Luiz Pagotto Vieira
Maria Gabrielle Pereira de Albuquerque

André Luiz Pagotto Vieira



Médico Ortopedista e Traumatologista, especializado em Patologias da Coluna Vertebral. Membro titular da Sociedade Brasileira de Coluna (SBC) e da Sociedade Brasileira de Ortopedia e Traumatologia (SBOT). Diretor e professor do Curso de Medicina da Universidade Estadual da Região Tocantina do Maranhão (UEMASUL). Doutorando em Bioética na Faculdade de Medicina da Universidade do Porto, em Portugal. Especializado em tratamentos clínicos e cirúrgicos das doenças que afetam a coluna vertebral. Realizou residência em Ortopedia e Traumatologia no Hospital Federal dos Servidores do Estado do Rio de Janeiro. Possui subespecialização em Tratamento de Patologias da Coluna Vertebral.

http://lattes.cnpq.br/7282587563670891
andre.vieira@uemasul.edu.br

Maria Gabrielle Pereira de Albuquerque



Graduanda em Medicina pela Universidade Estadual da Região Tocantina do Maranhão (UEMASUL). Presidente da Liga Acadêmica de Pneumologia e Cirurgia Torácica da UEMASUL, membro ativo da Liga Acadêmica de Ortopedia e Traumatologia e voluntária no projeto "Trajetórias de Expressão".

http://lattes.cnpq.br/2262471244255860
maria.albuquerque@uemasul.edu.br

CAPÍTULO 1

INTRODUÇÃO À IMAGEM EM ORTOPEDIA

Resumo: Os exames de imagem são pilares fundamentais na ortopedia e na traumatologia, permitindo a transição de uma avaliação física subjetiva para um diagnóstico de alta precisão. Por meio de tecnologias como radiografias, tomografias computadorizadas, ressonância magnética e ultrassonografia, é possível identificar desde fraturas simples até lesões complexas em tecidos moles — como tendões e ligamentos — que seriam imperceptíveis a olho nu. O constante avanço tecnológico, incluindo as reconstruções em 3D, não apenas aprimora a detecção de patologias e tumores, mas também é vital para o monitoramento da consolidação óssea e do desempenho de próteses. Ao oferecer uma visão detalhada e, por vezes, dinâmica do sistema musculoesquelético, esses recursos deixam de ser meros complementos para se tornarem elementos centrais que norteiam condutas terapêuticas eficazes, assegurando diagnósticos mais rápidos e resultados significativamente melhores para os pacientes.

Palavras-chave: Ortopedia; Sistema Musculoesquelético; Diagnóstico por imagem.

INTRODUCTION TO IMAGING IN ORTHOPEDICS

Abstract: Imaging exams are essential pillars in orthopedics and traumatology, enabling the transition from a subjective physical assessment to high-precision diagnosis. Through technologies such as X-rays, CT scans, MRI, and ultrasound, it is possible to identify everything from simple fractures to complex soft tissue injuries—such as tendons and ligaments—that would be imperceptible to the naked eye. Constant technological advancement, including 3D reconstructions, not only refines the detection of pathologies and tumors but is also vital in monitoring bone healing and the success of prostheses. By offering a detailed and sometimes dynamic view of the musculoskeletal system, these resources cease to be mere supplements and become central elements that guide effective therapeutic actions, ensuring faster diagnoses and significantly better patient outcomes.

Keywords: Orthopedics; Musculoskeletal System; Diagnostic Imaging.

Importância dos exames de imagem

Os exames de imagem são fundamentais na ortopedia e traumatologia, permitindo a avaliação precisa de alterações estruturais e funcionais do sistema musculoesquelético. Esses métodos possibilitam visualizar desde lesões ósseas simples até alterações complexas em tendões, ligamentos, cartilagens e músculos (Chen, 2012).

O avanço tecnológico dos métodos de imagem, como a reconstrução tridimensional, ampliaram a precisão diagnóstica e o acompanhamento da evolução

das patologias ortopédicas, incluindo consolidação de fraturas, regeneração tecidual e posicionamento de próteses. Dessa forma, os exames de imagem tornaram-se indispensáveis para diagnósticos mais precisos e rápidos, contribuindo para melhores prognósticos (Daffner, 2013).

Radiografia

A radiografia é o exame de imagem mais simples e amplamente utilizado na avaliação osteoarticular. O paciente é posicionado conforme o segmento a ser examinado, podendo estar em ortostase, decúbito dorsal ou sentado (Chen, 2012). A radiação emitida é absorvida de forma diferente pelos tecidos, com os ossos aparecendo mais brancos e os tecidos moles mais escuros, permitindo a análise da imagem após a aquisição (Figura 1.1).

Figura 1.1: Etapas do processo de realização de uma radiografia

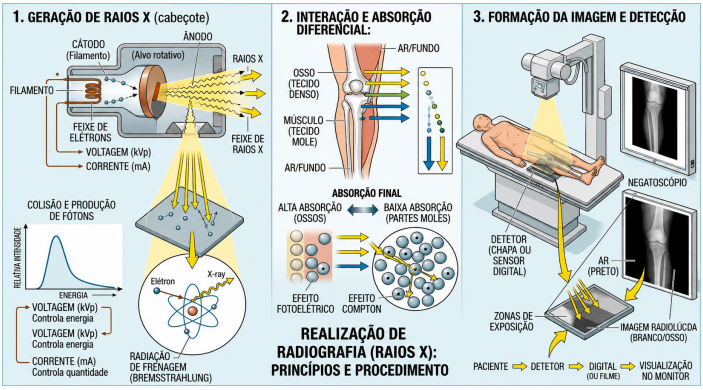

Fonte: Produzido por GEMINI (2026) a partir do prompt " Imagem didática em formato de ilustração que mostre as etapas de realização de uma Radiografia".

Na radiografia simples, a nomenclatura (Tabela 1.1) baseia-se na absorção dos raios pelos tecidos. Estruturas de alta densidade, como os ossos, são radiopacas (brancas), enquanto as de baixa densidade são radiotransparentes (pretas), e os tecidos moles e gordura apresentam tons de cinza (Daffner, 2013).

Tabela 1.1: Nomenclatura técnica de uma radiografia

COLORAÇÃO	TERMO RADIOGRÁFICO	TECIDO
Branco	Radiopaco	Ossos, metais, contraste baritado
Preto	Radiotransparente	Ar
Cinza	Densidade de partes moles	Músculo e tecido adiposo

Fonte: Os autores, 2026.

Tomografia Computadorizada

A tomografia computadorizada (TC) utiliza raios X combinados com processamento computacional para gerar imagens em cortes e reconstruções tridimensionais, sem sobreposição de estruturas. Isso permite uma avaliação mais detalhada e a detecção de alterações não visíveis na radiografia convencional.

As imagens da TC são obtidas por um procedimento rápido e indolor. O paciente fica em decúbito dorsal em uma maca que entra no tomógrafo, o qual capta imagens em diferentes ângulos e as processa em um computador, gerando reconstruções (Daffner, 2013). Durante o exame, é necessário permanecer imóvel para garantir a qualidade das imagens (Figura 1.2).

Figura 1.2: Etapas do processo de realização de uma tomografia computadorizada

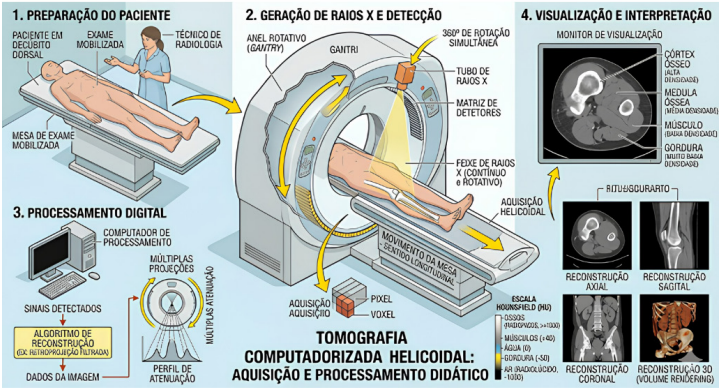

Fonte: Produzido por GEMINI (2026) a partir do prompt " Imagem didática em formato de ilustração que mostre as etapas de realização de uma Tomografia Computadorizada".

Na tomografia, a escala de Unidades Hounsfield (HU) quantifica a densidade das estruturas, permitindo sua diferenciação em tons de cinza (Tabela 1.2). Nessa escala, estruturas de baixa densidade são hipodensas, tecidos moles são isodensos e estruturas de alta densidade são hiperdensas.

Tabela 1.2: Densidade dos tecidos na tomografia computadorizada segundo escala Hounsfield

COR	TECIDO	TERMO RADIOLÓGICO	ESCALA EM UNIDADE HOUNSFIELD (HU)
Preto	Ar	Hipodenso	-1000 HU
Cinza	Água/ líquidos Corporais/Músculo	Isodenso	0 HU/ 0 a +20 HU/ +10 a +40 HU
Branco	Osso/Metal	Hiperdenso	+700 a +3000 HU/ > +3000 HU

Fonte: Os autores, 2026.

Ressonância Magnética

A ressonância magnética (RM) é amplamente utilizada na para avaliação de tecidos moles, ligamentos e estruturas internas, sem uso de radiação. O exame é indolor, porém mais demorado, exigindo que o paciente permaneça imóvel em decúbito dorsal enquanto é submetido ao campo magnético (Figura 1.3).

Figura 1.3: Etapas do processo de realização de uma ressonância magnética

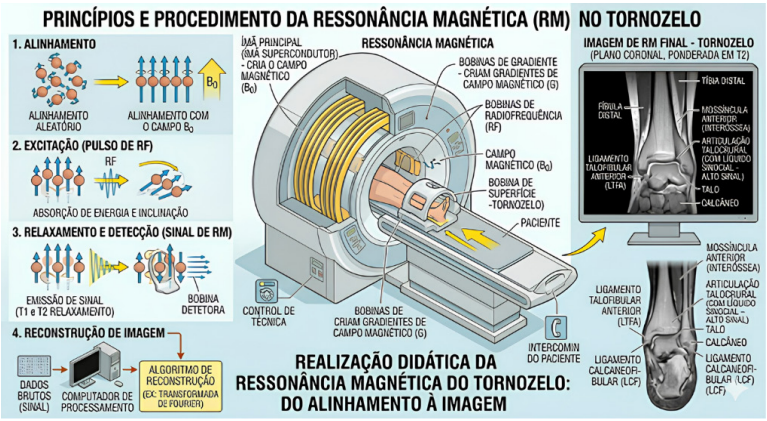

Fonte: Produzido por GEMINI (2026) a partir do prompt " Imagem didática em formato de ilustração que mostre as etapas de realização de uma Ressonância Magnética".

Na RM, a imagem é descrita pela intensidade do sinal dos tecidos em tons de cinza (Tabela 1.3). Tecidos com baixo sinal são hipointensos, os de sinal intermediário aparecem em cinza e os de alto sinal são hiperintensos. A intensidade pode variar conforme a sequência utilizada, permitindo análise mais detalhada de acordo com a hipótese diagnóstica (Daffner, 2013).

Tabela 1.3: Intensidade dos tecidos da ressonância magnética

COR	TECIDO	TERMO RADIOLÓGICO
Preto	Ar/osso/tendão/músculo e ligamentos	Hipointenso
Cinza	Água/líquidos corporais/músculo/cartilagem	Intensidade intermediário
Branco	Líquido/edema/inflamação	Hiperintenso

Fonte: Os autores, 2026.

Ultrassonografia

A ultrassonografia (USG) é um exame não invasivo e operador-dependente que utiliza ondas sonoras de alta frequência para gerar imagens em tempo real. Permite avaliar músculos, tendões, órgãos e vasos sanguíneos, sendo amplamente utilizada na ortopedia, com a vantagem de possibilitar avaliação dinâmica das estruturas (Chen, 2012).

A USG é um procedimento simples e rápido. O paciente é posicionado, aplica-se gel e o transdutor é colocado sobre a área, emitindo e captando ondas que são convertidas em imagens. Durante o exame, o operador pode ajustar o transdutor ou a posição do paciente para melhorar a visualização (Figura 1.4).

Figura 1.4: Etapas do processo de realização de uma ultrassonografia

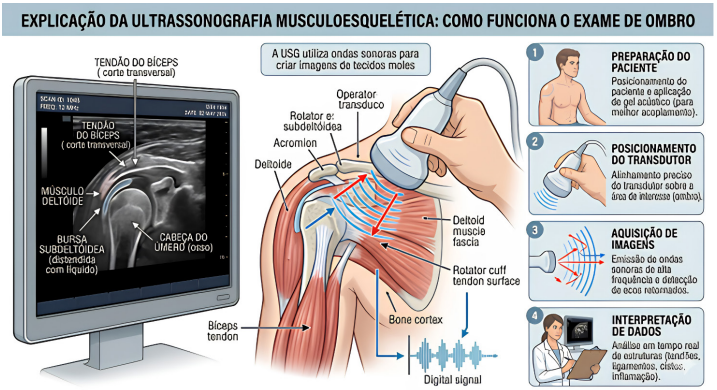

Fonte: Produzido por GEMINI (2026) a partir do prompt " Imagem didática em formato de ilustração que mostre as etapas de realização de uma Ultrassonografia voltada para a ortopedia".

Na USG, a interação das ondas sonoras com os tecidos gera diferentes padrões de ecogenicidade (Tabela 1.4). Estruturas que não refletem o som são anecóicas, as que refletem pouco são hipoecoicas, as que refletem intensamente são hiperecoicas (podendo gerar sombra acústica posterior), e aquelas com ecogenicidade semelhante ao tecido de referência são isoecoicas (Daffner, 2013).

Tabela 1.4: Variação de eco na ultrassonografia

COR	TERMO RADIOLÓGICO	TECIDO
Preto	Anecóico	Líquido
Cinza	Hipoecoico	Músculos/gordura
Branco	Hiperecóico	Ossos/fibrose

Fonte: Os autores, 2026.

REFERÊNCIAS:

CHEN, Michael Y. M.; POPE, Thomas L.; OTT, David J. **Radiologia Básica**. 2. ed. Porto Alegre: AMGH, 2012.

DAFFNER, Richard H. **Radiologia clínica básica**. 3. ed. Barueri: Manole, 2013.

DE MELLO JUNIOR, Carlos Fernando de. **Radiologia Básica**. 3. ed. Rio de Janeiro: Thieme Revinter, 2021.



CAP. 2

Princípios de Interpretação Radiológica

André Luiz Pagotto Vieira
João Gabriel Santana Ribeiro

André Luiz Pagotto Vieira



Médico Ortopedista e Traumatologista, especializado em Patologias da Coluna Vertebral. Membro titular da Sociedade Brasileira de Coluna (SBC) e da Sociedade Brasileira de Ortopedia e Traumatologia (SBOT). Diretor e professor do Curso de Medicina da Universidade Estadual da Região Tocantina do Maranhão (UEMASUL). Doutorando em Bioética na Faculdade de Medicina da Universidade do Porto, em Portugal. Especializado em tratamentos clínicos e cirúrgicos das doenças que afetam a coluna vertebral. Realizou residência em Ortopedia e Traumatologia no Hospital Federal dos Servidores do Estado do Rio de Janeiro. Possui subespecialização em Tratamento de Patologias da Coluna Vertebral.

http://lattes.cnpq.br/7282587563670891
andre.vieira@uemasul.edu.br

João Gabriel Santana Ribeiro



Graduando em Medicina na Universidade Estadual da Região Tocantina do Maranhão (UEMASUL) - Campus Imperatriz. Diretor de extensão da Liga Acadêmica de Ortopedia e Traumatologia da UEMASUL (ORTOLIGA).

https://lattes.cnpq.br/9831679617927618
joao.gabriel.ribeiro@uemasul.edu.br

CAPÍTULO 2

PRINCÍPIOS DA INTERPRETAÇÃO RADIOLÓGICA

Resumo: A sistematização da leitura radiológica consiste na avaliação sequencial e padronizada das imagens, reduzindo erros diagnósticos. Na radiografia, analisam-se alinhamento, ossos, articulações e partes moles em múltiplas incidências. A tomografia computadorizada utiliza análise multiplanar e diferentes janelas para melhor detalhamento anatômico. A ressonância magnética integra sequências como T1, T2 e STIR na avaliação de medula óssea, músculos, ligamentos e cartilagens. A ultrassonografia permite análise dinâmica e comparativa em tempo real. A avaliação ortopédica inclui estudo do alinhamento ósseo, cortical óssea, espaço articular e partes moles, observando continuidade, espessura, regularidade, presença de líquidos, edema, hematomas, calcificações e massas. A descrição semiológica correta deve utilizar linguagem padronizada e correlacionada à clínica. Entretanto, a interpretação radiológica está sujeita a erros e vieses cognitivos, como ancoragem e confirmação, que podem comprometer o diagnóstico adequado. Por isso, abordagens sistemáticas e experiência profissional são fundamentais para aumentar a precisão diagnóstica e melhorar a tomada terapêutica clínica.

Palavras-chave: Ortopedia; Interpretação radiológica; Sistema musculoesquelético.

PRINCIPLES OF RADIOLOGICAL INTERPRETATION

Abstract: The systematization of radiological interpretation consists of the sequential and standardized evaluation of images, reducing diagnostic errors. In radiography, alignment, bones, joints, and soft tissues are analyzed through multiple views. Computed tomography uses multiplanar analysis and different imaging windows for better anatomical detail. Magnetic resonance imaging integrates sequences such as T1, T2, and STIR in the evaluation of bone marrow, muscles, ligaments, and cartilage. Ultrasonography allows dynamic and comparative real-time analysis. Orthopedic evaluation includes the assessment of bone alignment, bone cortex, joint space, and soft tissues, observing continuity, thickness, regularity, presence of fluid, edema, hematomas, calcifications, and masses. Proper semiological description should use standardized language correlated with clinical findings. However, radiological interpretation is subject to errors and cognitive biases, such as anchoring and confirmation bias, which may compromise accurate diagnosis. Therefore, systematic approaches and professional experience are essential to increase diagnostic accuracy and improve clinical therapeutic decision-making.

Keywords: Orthopedics; Radiological interpretation; Musculoskeletal system.

Roteiro sistemático da leitura

A sistematização da leitura radiológica é uma avaliação sequencial e padronizada das imagens, independentemente da hipótese diagnóstica (Brant *et al*., 2026).

Na radiografia, avaliam-se alinhamento, ossos, articulações e partes moles em diferentes incidências. Na Tomografia Computadorizada (TC), a análise é multiplanar (axial, coronal e sagital), com janelas óssea e de partes moles (Pesapane *et al*., 2024).

Na Ressonância Magnética (RM), a sistematização envolve análise de sequências (T1, T2 e STIR) em diferentes planos, com avaliação integrada de medula óssea, ligamentos, músculos e cartilagens pelos padrões de sinal (Werlang *et al*., 2009).

Na ultrassonografia, a sistematização é dinâmica e comparativa com o lado contralateral, exigindo padronização do transdutor e avaliação em tempo real para identificar alterações estruturais e funcionais (Brant *et al*., 2026).

Avaliação do alinhamento ósseo

A avaliação por imagem do alinhamento ósseo é essencial para identificar deformidades congênitas, alterações do desenvolvimento e mudanças pós-trauma, além de acompanhar a consolidação óssea. Nos membros inferiores, o alinhamento é principalmente avaliado por radiografia com carga, permitindo a mensuração do ângulo tibiofemoral a partir dos eixos femoral e tibial (Marques *et al*., 2021).

Figura 2.1: Radiografia do ângulo tibiofemoral



Fonte: Produzido por ChatGPT (2026) a partir do prompt: "Ilustração científica vetorial de uma radiografia em incidência anteroposterior (AP) dos membros inferiores demonstrando a mensuração do ângulo tibiofemoral. Identificar o eixo anatômico do fêmur e da tíbia, o ponto de interseção dos eixos e o ângulo tibiofemoral, evidenciando o alinhamento do joelho. Estilo didático, alta resolução, fundo branco, sem marcas comerciais e com aparência de atlas de radiologia ortopédica".

Embora os desalinhamentos mais comuns sejam em valgo e varo, as deformidades dos membros inferiores podem ocorrer em diferentes planos. O ângulo fisiológico é de aproximadamente 6°, com variações para valgo (8° a 9°) e varo (2° a 3°) em relação aos eixos femoral e tibial (Marques *et al.*, 2021).

Figura 2.2: Radiografias comparativas entre o desalinhamento varo e valgo, respectivamente

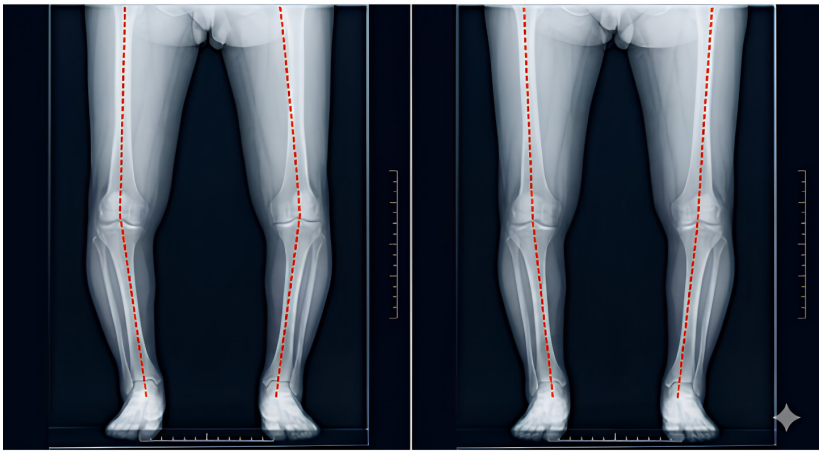

Fonte: Produzido por ChatGPT (2026) a partir do prompt: "Ilustração científica vetorial composta por duas radiografias comparativas demonstrando os desalinhamentos angulares em varo e em valgo de um segmento ósseo ou articulação. Painel A: radiografia evidenciando deformidade em varo, com desvio medial do eixo anatômico. Painel B: radiografia evidenciando deformidade em valgo, com desvio lateral do eixo anatômico. Incluir a representação dos eixos anatômicos para facilitar a comparação entre os alinhamentos. Estilo didático, alta resolução, fundo branco, sem marcas comerciais e com aparência de atlas de radiologia ortopédica".

Avaliação da cortical óssea

A cortical óssea é a camada externa e mais resistente do osso, responsável pela integridade estrutural e transmissão de cargas, alterações na cortical podem indicar trauma, infecção, neoplasias ou doenças metabólicas (O'donnell *et al.*, 2003).

Sua apresentação nos exames de imagem é de alta densidade ou sinal: radiopaca na radiografia, hiperdensa na TC e hiperecoica na ultrassonografia. Na RM, porém, aparece como uma linha escura devido à

baixa quantidade de prótons de hidrogênio na cortical óssea (Goossens *et al.*, 2010).

Na avaliação da cortical óssea, devem ser analisadas sua continuidade, espessura, regularidade e resposta periosteal. A perda de continuidade sugere fraturas ou lesões agressivas, enquanto alterações de espessura podem indicar perda óssea, como na osteoporose, ou processos reacionais, como o espessamento periosteal.

Figura 2.3: Comparativo da aparência da cortical óssea entre o raio-X, tomografia e ultrassonografia

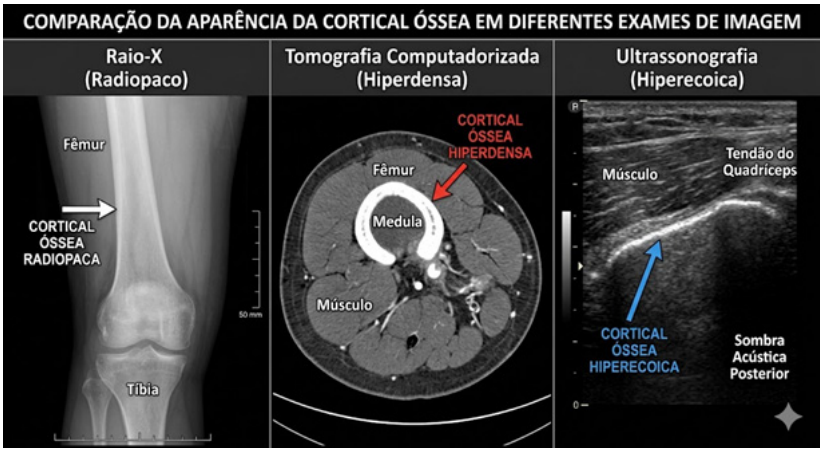

Fonte: Produzido por ChatGPT (2026) a partir do prompt: "Ilustração científica vetorial comparativa da aparência da cortical óssea em três modalidades de imagem: radiografia (raio-X), tomografia computadorizada (TC) e ultrassonografia (USG). Apresentar três painéis lado a lado demonstrando a cortical óssea em cada exame, destacando suas características de imagem, o contraste com os tecidos adjacentes e as principais diferenças de visualização entre as modalidades. Estilo didático, alta resolução, fundo branco, sem marcas comerciais e com aparência de atlas de radiologia musculoesquelética".

Figura 2.4: Identificação da cortical óssea no exame de ressonância magnética

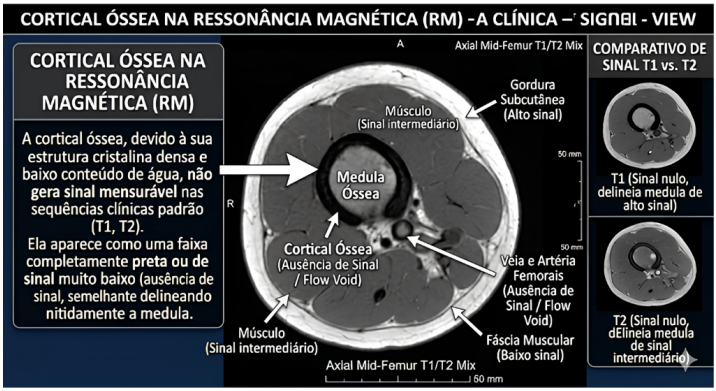

Fonte: Produzido por ChatGPT (2026) a partir do prompt: "Ilustração científica vetorial de imagens de ressonância magnética demonstrando a identificação da cortical óssea, evidenciando o baixo sinal característico da cortical em comparação com a medula óssea e os tecidos moles adjacentes. Incluir cortes anatômicos representativos com indicação da cortical óssea, da medula óssea e das principais estruturas vizinhas. Estilo didático, alta resolução, fundo branco, sem marcas comerciais e com aparência de atlas de radiologia musculoesquelética".

Irregularidades do contorno cortical podem sugerir erosões, infecção ou infiltração tumoral. A reação periosteal é inespecífica e pode ocorrer tanto em processos benignos quanto agressivos. A análise da preservação ou destruição cortical ajuda a diferenciar lesões benignas de malignas, devendo sempre ser correlacionada ao contexto clínico (O'donnell *et al.*, 2003).

Espaço articular

A avaliação das articulações deve incluir estruturas correlatas, como espaço articular, osso subcondral e partes moles periarticulares (ligamentos, músculos e tendões),

que são essenciais para a função e podem estar envolvidas em processos patológicos (Werlang *et al*., 2006).

Dessa maneira, imagens articulares consideradas fisiológicas representam o espaço entre os ossos envolvidos, denominado espaço articular, o qual é constituído principalmente pela cartilagem hialina e pelo líquido articular (Chen *et al*., 2012).

Na osteoartrite, o acometimento do espaço articular caracteriza-se principalmente pela redução progressiva do espaço articular devido à degeneração da cartilagem.

Figura 2.5: Incidências frontais de uma mulher de 82 anos de idade mostrando condrocalcinose representada pela calcificação dentro dos meniscos (condrocalcinose) (seta)



Fonte: Chen, Pope e Ott, 2012.

Partes moles

A avaliação das partes moles nos exames de imagem ortopédicos é fundamental para identificar alterações inflamatórias, traumáticas, infecciosas e neoplásicas (Chen *et al*., 2012).

A aparência dessas estruturas varia conforme o método de imagem utilizado. Na radiografia, sua avaliação baseia-se em diferenças de densidade, alterações de contorno, acúmulo de gordura e variações volumétricas. Já a TC oferece melhor definição tecidual, permitindo diferenciar gordura, líquido e tecidos de maior densidade.

A RM é o método de escolha para avaliação de partes moles, devido à alta resolução na análise de músculos, tendões, ligamentos e estruturas profundas. Já a ultrassonografia destaca-se na avaliação de estruturas superficiais, como ligamentos e bursas, além de apresentar elevada sensibilidade para detecção de líquidos, sendo útil na investigação de nódulos, edemas, sangramentos e hérnias (Martinoli *et al*., 2010).

A análise sistemática das partes moles deve incluir aspectos gerais e específicos de cada tecido. Entre os critérios gerais, destacam-se simetria com o lado contralateral, volume, densidade, contornos e relação com estruturas adjacentes. Já a avaliação específica envolve análise do volume e integridade muscular, continuidade e espessamento tendíneo, integridade ligamentar, alterações do tecido adiposo e presença de líquido ou distensão em bursas e espaços potenciais (Martinoli *et al*., 2010).

Os principais achados de partes moles incluem edema, com aumento difuso de volume em processos inflamatórios, traumáticos ou infecciosos, e hematomas, geralmente bem delimitados e com variação de sinal ou densidade ao longo do tempo, importantes no trauma por sugerirem lesões ou fraturas ocultas (Chen *et al*., 2012).

Também se destacam calcificações, associadas a processos degenerativos, metabólicos ou inflamatórios, e gás em partes moles, geralmente relacionado a

infecções graves ou trauma aberto. Massas exigem análise morfológica detalhada, e atrofia muscular e coleções líquidas complementam a avaliação (Kransdorf *et al.*, 2000).

Descrição semiológica correta

A descrição semiológica repreesenta etapa essencial para uma interpretação precisa, utilizando linguagem universal e compatível com os achados apresentados pelo paciente (Werlang *et al.*, 2006).

No caso de exames sem alterações patológicas, deve-se incluir a descrição dos principais aspectos anatômicos preservados. Considerando-se joelhos, cotovelos e ombros, é essencial descrever a integridade de ligamentos e tendões adjacentes, além da regularidade morfológica e dos contornos das superfícies ósseas (Chen *et al.*, 2012).

Deve-se incluir a análise do espaço articular, considerando presença de derrame e preservação da amplitude normal. Além disso, é importante estruturas adjacentes, como planos musculares, tecido gorduroso, bursas e componentes específicos de cada articulação, como meniscos e patela no joelho, precisam ser descritas.

Na radiografia, é possível identificar as principais divisões anatômicas dos ossos: a diáfise, porção longa com corticais mais densas e centro medular menos denso; a epífise, localizada nas extremidades; e a metáfise, situada entre a diáfise e a epífise.

A avaliação da idade óssea possui importante correlação clínica, especialmente durante o crescimento infantil. Nesse período, observa-se uma região radiotransparente entre epífise e metáfise, correspondente à cartilagem de conjugação. Processos de formação óssea aparecem como áreas radiopacas, enquanto regiões de reabsorção óssea manifestam-se por rarefação óssea.

Figura 2.6: Metacarpos de criança mostrando área radiotransparente entre a epífise e a metáfise, correspondendo à cartilagem de crescimento



Fonte: Werlang, Bergoli e Madalosso, 2009.

Erros comuns de interpretação

Na radiologia, o erro corresponde a um equívoco confirmado na interpretação de achados do exame de imagem. Essas falhas podem ocorrer em todas as etapas do processo radiológico, desde a pré-examinação até a interpretação e comunicação entre profissionais. Para compreender melhor esses equívocos, Kim e Mansfield desenvolveram um modelo que categoriza os erros em 12 grupos, conforme suas causas (Tabela 2.1).

Nesse sentido, é importante compreender que os exames de imagem possuem natureza subjetiva, pois o diagnóstico depende da correlação entre o contexto clínico do paciente e a interpretação das evidências visuais observadas no exame (Kim; Mansfield, 2014).

O diagnóstico radiológico está sujeito a vieses, definidos como tendências subjetivas que desviam o julgamento e podem gerar erros sistemáticos. Entre os principais, destacam-se o viés de ancoragem, em que o observador se fixa em uma

hipótese inicial, e o viés de confirmação, caracterizado pela valorização seletiva de achados que sustentem essa hipótese.

Tabela 2.1: Definição dos erros radiológicos, segundo Kim e Mansfield, 2014

TIPO	DEFINIÇÃO
Falso-positivo	Causado pela identificação de anormalidades, contudo o achado não é de grande relevância clínica, levando à diagnósticos e planos terapêuticos desnecessários.
Raciocínio falho	Caso onde o achado no exame de imagem é erroneamente associado a uma entidade nosológica inadequada. Esse erro geralmente é associado a um possível viés apresentado pelo profissional durante a interpretação dos exames de imagem.
Falta de conhecimento	Ocorre quando o achado não pode ser interpretado corretamente por falta de experiência prática ou conhecimento teórico.
Leitura insuficiente	Apontado como o erro mais comum, este ocorre quando o radiologista não percebe uma alteração que possui relevância clínica, apesar de ser evidente.
Má comunicação	Situação na qual há a identificação e interpretação correta os achados, porém ocorrem falhas no processo de comunicação entre o radiologista e o clínico. pode ser atribuída ao sistema por onde as informações são transmitidas, falta de conhecimento, vieses ou outros tipos de erros interpretativos vindos do profissional clínico ou até mesmo erros de digitação.
Erro técnico	Erro comumente associado a aparatos de baixa qualidade ou imprecisões durante a execução dos exames de imagem, dificultando ou até mesmo impossibilitando a formulação de opiniões diagnósticas.

Erro por ausência de comparação evolutiva	Os laudos evolutivos são fundamentais para a avaliação clínica dos pacientes em inúmeros tipos de situações, em especial questões de saúde crônica ou cujas evidências são discretas, e a falta comparativa pode fazer patologias passarem despercebidas.
História clínica incorreta	Erro causado pela falta, inadequação ou incoerências na história clínica do paciente.
Erro de localização	Erro ocasionado pela detecção de alguma alteração dentro do exame, contudo no limite da região que se pretendia ser examinada, dificultando a identificação e interpretação adequada dos achados.
"Satisfaction of search"	O termo, que pode ser traduzido para "erro de satisfação na busca", se refere ao caso quando o profissional, ao encontrar algum achado patológico, desiste da busca de outros possíveis achados por se apegar ao que já foi encontrado, podendo portanto perder evidências claras.
Complicações de procedimento	É caracterizado por erros durante o procedimento que impedem a formação de resultados viáveis para a formação de uma opinião diagnóstica.
"Satisfaction of reporting"	É caracterizada pela aceitação acrítica de laudos prévios, o que pode levar à perpetuação de erros ao longo do acompanhamento do paciente. Além disso, falhas no padrão de varredura da imagem.

Fonte: Os autores, 2026.

REFERÊNCIAS:

BRANT, William E.; HELMS, Clyde A. (Ed.). ***Fundamentals of diagnostic radiology***. 4. ed. Philadelphia: Lippincott Williams & Wilkins, 2012.

CHEN, Michael Y. M.; POPE, Thomas L.; OTT, David J. **Lange: radiologia básica**. 2. ed. Porto Alegre: AMGH, 2012. E-book. Disponível em: https://integrada.minhabiblioteca.com.br/reader/books/9788580551099/. Acesso em: 2 maio 2026.

GOOSSENS, V. *et al*. Longitudinal cortical split sign as a potential diagnostic feature for cortical osteitis. ***Journal of the Belgian Society of Radiology***, v. 93, n. 2, 2010.

KIM, Young W.; MANSFIELD, Liem T. Fool me twice: delayed diagnoses in radiology with emphasis on perpetuated errors. **American Journal of Roentgenology**, v. 202, n. 3, p. 465–470, 2014.

KRANSDORF, Mark J.; MURPHEY, Mark D. Radiologic evaluation of soft-tissue masses: a current perspective. ***American Journal of Roentgenology***, v. 175, n. 3, p. 575–587, 2000.

MARCHIORI, Edson. **Introdução à radiologia**. 2. ed. Rio de Janeiro: Guanabara Koogan, 2015. E-book. Disponível em: https://integrada.minhabiblioteca.com.br/reader/books/978-85-277-2702-0/. Acesso em: 5 maio 2026.

MARQUES LUÍS, Nuno; VARATOJO, Ricardo. Radiological assessment of lower limb alignment. ***EFORT Open Reviews***, v. 6, n. 6, p. 487–494, 2021. DOI: 10.1302/2058-5241.6.210015.

MARTINOLI, Carlo. Musculoskeletal ultrasound: technical guidelines. ***Insights into Imaging***, v. 1, n. 3, p. 99, 2010.

MENEZES, Rodrigo Coelho Bezerra; DE PAULA, Bruna Balbino; PEREIRA, Yamba Carla Lara. Medição da cortical óssea através de radiografia panorâmica para diagnóstico de osteopenia e osteoporose em mulheres. **Medicina (Ribeirão Preto)**, v. 53, n. 1, p. 9–13, 2020.

O'DONNELL, P. Evaluation of focal bone lesions: basic principles

and clinical scenarios. **Imaging**, v. 15, n. 4, p. 298–323, 2003.

ONDER, Omer *et al*. Errors, discrepancies and underlying bias in radiology with case examples: a pictorial review. **Insights into Imaging**, v. 12, n. 1, p. 51, 2021.

PESAPANE, Filippo *et al*. Errors in radiology: a standard review. ***Journal of Clinical Medicine***, v. 13, n. 15, p. 4306, 2024.

WERLANG, Henrique Z.; BERGOLI, Pedro M.; MADALOSSO, Ben H. **Manual do residente de radiologia**. 2. ed. Rio de Janeiro: Guanabara Koogan, 2009. E-book.



CAP. 3

Algoritmos de Decisão

André Luiz Pagotto Vieira
Elizabet Taylor Pimenta Weba

André Luiz Pagotto Vieira



Médico Ortopedista e Traumatologista, especializado em Patologias da Coluna Vertebral. Membro titular da Sociedade Brasileira de Coluna (SBC) e da Sociedade Brasileira de Ortopedia e Traumatologia (SBOT). Diretor e professor do Curso de Medicina da Universidade Estadual da Região Tocantina do Maranhão (UEMASUL). Doutorando em Bioética na Faculdade de Medicina da Universidade do Porto, em Portugal. Especializado em tratamentos clínicos e cirúrgicos das doenças que afetam a coluna vertebral. Realizou residência em Ortopedia e Traumatologia no Hospital Federal dos Servidores do Estado do Rio de Janeiro. Possui subespecialização em Tratamento de Patologias da Coluna Vertebral.

http://lattes.cnpq.br/7282587563670891
andre.vieira@uemasul.edu.br

Elizabet Taylor Pimenta Weba



Graduanda em Medicina na Universidade Estadual da Região Tocantina do Maranhão (UEMASUL) - Campus Imperatriz. É bolsista do Programa Institucional de Bolsas de Iniciação Científica (PIBIC), na cota FAPEMA, executado pela UEMASUL; vice-presidente do Centro Acadêmico de Medicina da UEMASUL (CAMESUL), correspondente à gestão Praxis; e diretora de pesquisa da Liga Acadêmica de Ortopedia e Traumatologia da UEMASUL (ORTOLIGA). Foi bolsista do PIBIC nos períodos letivos de 2024.2 a 2025.2, na cota FAPEMA, executado pela UEMASUL; e 2ª secretária do CAMESUL nos períodos letivos de 2024.2 a 2025.2, correspondente à gestão Synergia.

http://lattes.cnpq.br/9924583546058680
elizabet.weba@uemasul.edu.br

CAPÍTULO 3

ALGORITMOS DE DECISÃO

Resumo: Os exames de imagem possuem papel fundamental na ortopedia, sendo selecionados conforme o tipo de lesão, localização anatômica e gravidade do quadro clínico apresentado pelo paciente. A radiografia é o exame inicial mais utilizado, indicada para avaliação de fraturas, luxações, deformidades ósseas, doenças degenerativas e alterações da coluna vertebral, além do acompanhamento pós-operatório e da consolidação óssea. A tomografia computadorizada complementa o raio-X, fornecendo imagens detalhadas das estruturas ósseas, especialmente em fraturas complexas, planejamento cirúrgico e investigação de tumores, infecções e deformidades articulares. A ressonância magnética destaca-se pela alta resolução dos tecidos moles, sendo essencial na avaliação de ligamentos, tendões, músculos, cartilagens e lesões ocultas. Já a ultrassonografia permite análise dinâmica de tecidos superficiais e orientação de procedimentos intervencionistas. A solicitação desses exames deve ser criteriosa e associada à avaliação clínica especializada. Essa integração diagnóstica contribui diretamente para tratamentos mais precisos, seguros, individualizados e melhores prognósticos ortopédicos aos pacientes.

Palavras-chave: Diagnóstico por imagem; Ortopedia; Sistema musculoesquelético.

DECISION ALGORITHMS

Abstract: Imaging examinations play a fundamental role in orthopedics and are selected according to the type of injury, anatomical location, and severity of the patient's clinical condition. Radiography is the most commonly used initial imaging exam and is indicated for the evaluation of fractures, dislocations, bone deformities, degenerative diseases, and spinal abnormalities, as well as for postoperative follow-up and bone healing assessment. Computed tomography complements X-rays by providing detailed images of bone structures, especially in complex fractures, surgical planning, and the investigation of tumors, infections, and joint deformities. Magnetic resonance imaging stands out for its high soft-tissue resolution, being essential for evaluating ligaments, tendons, muscles, cartilage, and occult lesions. Ultrasonography allows dynamic assessment of superficial tissues and guidance for interventional procedures. The indication for these exams must be judicious and associated with specialized clinical evaluation. This diagnostic integration directly contributes to more precise, safer, individualized treatments and better orthopedic prognoses for patients.

Keywords: Diagnostic imaging; Orthopedics; Musculoskeletal system.

Introdução

Cada exame de imagem possui papel específico na ortopedia, sendo escolhido conforme o tipo de lesão, localização anatômica e gravidade clínica. A indicação adequada depende da integração entre sintomas, histórico do paciente e exame físico, com o objetivo de direcionar o diagnóstico e o tratamento (Greenspan; Beltran, 2022).

Radiografia

A radiografia (raio-X) é o principal exame inicial na avaliação musculoesquelética, sendo essencial para identificar fraturas, luxações, desalinhamentos e alterações ósseas. Também é utilizada no trauma, pós-operatório e acompanhamento da consolidação óssea (CBR, 2014).

Nas doenças articulares, como artrose e artrite, avalia espaço articular, osteófitos, esclerose subcondral, cistos e deformidades, além de alterações da coluna, como escoliose, cifose e hiperlordose.

Em lesões não traumáticas, auxilia na investigação de tumores ósseos, osteonecrose, displasias e alterações do crescimento, contribuindo para exames complementares, planejamento cirúrgico e seguimento das lesões (Greenspan; Beltran, 2022).

Tomografia Computadorizada

A tomografia computadorizada (TC) utiliza raios-X associados ao processamento computacional para gerar imagens em cortes detalhados do corpo, é um

exame complementar indicado quando a radiografia convencional não esclarece adequadamente a anatomia óssea ou a extensão da lesão (CBR, 2014).

Sua principal indicação clínica é a avaliação de fraturas complexas, especialmente em regiões como coluna vertebral, pelve e articulações. Através da TC, é possível identificar pequenos fragmentos, caracterizar o padrão e grau de deslocamento da fratura e avaliar o envolvimento da superfície articular (Helms, 2015).

Outrossim, é um exame que possui aplicabilidade para planejamento pré e pós-operatório de fraturas e artroplastias, além de permitir uma melhor quantificação de desgaste, desalinhamentos, deformidades angulares e identificação de cistos e esclerose óssea em doenças degenerativas (CBR, 2014).

Por fim, a tomografia computadorizada (TC) é utilizada na investigação de tumores ósseos, osteomielite e lesões líticas ou blásticas, permitindo avaliar extensão tumoral, invasão cortical e fragmentação óssea. Também auxilia no planejamento de biópsias e ressecções cirúrgicas (Greenspan; Beltran, 2022).

Ressonância Magnética

A ressonância magnética (RM) é um exame de alta resolução, sem radiação ionizante, utilizado na avaliação de tecidos moles, como cartilagens, ligamentos, tendões, músculos e nervos. Também auxilia no diagnóstico de doenças inflamatórias, infecciosas e tumorais não visíveis no raio-X (Heuck *et al*., 2012).

A ressonância magnética (RM) auxilia na avaliação de lesões ligamentares, meniscais, tendíneas,

musculares e labrais, além de alterações degenerativas e microtraumas ósseos. Também é indicada em dores crônicas, lesões ocultas, osteonecrose, fraturas por estresse e no acompanhamento pós-operatório (Greenspan; Beltran, 2022).

Ultrassonografia

A ultrassonografia é um exame de imagem sem radiação que utiliza ondas sonoras para gerar imagens em tempo real. Na ortopedia, avalia principalmente tecidos moles, identificando alterações em músculos, tendões, ligamentos, bursas e coleções líquidas (CBR, 2014).

Permite avaliação dinâmica em tempo real, sendo útil na investigação de lesões musculares, tendíneas e ligamentares, além de bursites, sinovites e derrames articulares. Também complementa a radiografia na análise de massas e cistos periarticulares, auxiliando na avaliação de lesões esportivas, extensão da lesão e cicatrização.

A ultrassonografia também orienta procedimentos intervencionistas, como punções, infiltrações, bloqueios e biópsias, aumentando a precisão e a segurança. A visualização em tempo real da agulha reduz complicações, número de punções e melhora a eficácia do procedimento (Greenspan; Beltran, 2022).

Quadro 3.1: Principais indicações clínicas dos exames de imagem na ortopedia

EXAME DE IMAGEM	PRINCIPAIS INDICAÇÕES CLÍNICAS
Radiografia (RX)	Trauma inicial (fraturas, luxações deformidades ósseas); Suspeita de artrose/artrite; Avaliação de alinhamento ósseo e articular; Escoliose, cifose, lordose (avaliação de coluna em carga); Monitoramento de consolidação óssea; Alterações do crescimento esquelético em crianças e adolescentes; Suspeita de neoplasia ósseos inicial;
Tomografia Computadorizada (TC)	Fraturas complexas; Lesões ósseas ocultas no RX (fraturas intra-articulares, fraturas de estresse e lesões com envolvimento articular); Planejamento cirúrgico e avaliação pós-operatória; Avaliação de implantes e artroplastias; Tumores ósseos; Osteomielite.
Ressonância Magnética (RM)	Lesões condrais, ligamentares, tendíneas, meniscais e musculares; Compressões nervosas; Edema ósseo; Doenças inflamatórias articulares; Tumores ósseos (complementar à TC óssea); Infecções ósseas; Planejamento cirúrgico e avaliação pós-operatória; Osteonecrose.
Ultrassonografia (USG)	Avaliação de estruturas periarticulares superficiais; Lesões musculares/tendíneas; Cistos; Sinovites, tendinites, bursites; Derrames articulares;Avaliação dinâmica; Guia de procedimentos.

Fonte: Os autores, 2026.

Figura 3.1: Fluxograma das indicações clínicas dos exames de imagem na ortopedia

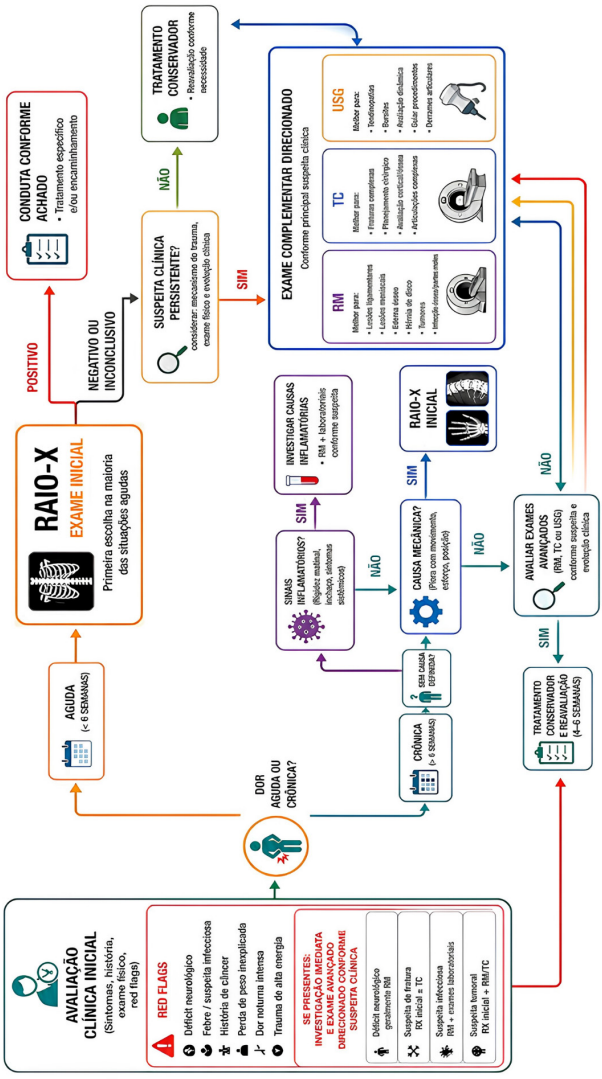

Fonte: Produzido por ChatGPT (2026) a partir do prompt "Fluxograma científico das indicações dos exames de imagem na ortopedia, relacionando avaliação clínica com radiografia".

REFERÊNCIAS:

CBR – Colégio Brasileiro de Radiologia e Diagnóstico por Imagem. **CBR – Musculoesquelético**. Rio de Janeiro: Guanabara Koogan, 2014. 1 recurso online. ISBN 978-85-352-3146-5.

GREENSPAN, A.; BELTRAN, J. **Radiologia ortopédica: uma abordagem prática.** 7. ed. Rio de Janeiro: Guanabara Koogan, 2022. 1512 p. 1 recurso online. ISBN 978-85-277-3899-6.

HELMS, C. A. **Fundamentos de radiologia musculoesquelética.** 4. ed. Rio de Janeiro: Guanabara Koogan, 2015. 1 recurso online. ISBN 978-85-352-8156-9.

HEUCK, A.; STEINBORN, M.; ROHEN, J. W.; LUTJEN-DRECOLL, E. **Atlas de ressonância magnética do sistema musculoesquelético.** 2. ed. São Paulo: Manole, 2012. 1 recurso online. ISBN 978-85-204-4425-2.

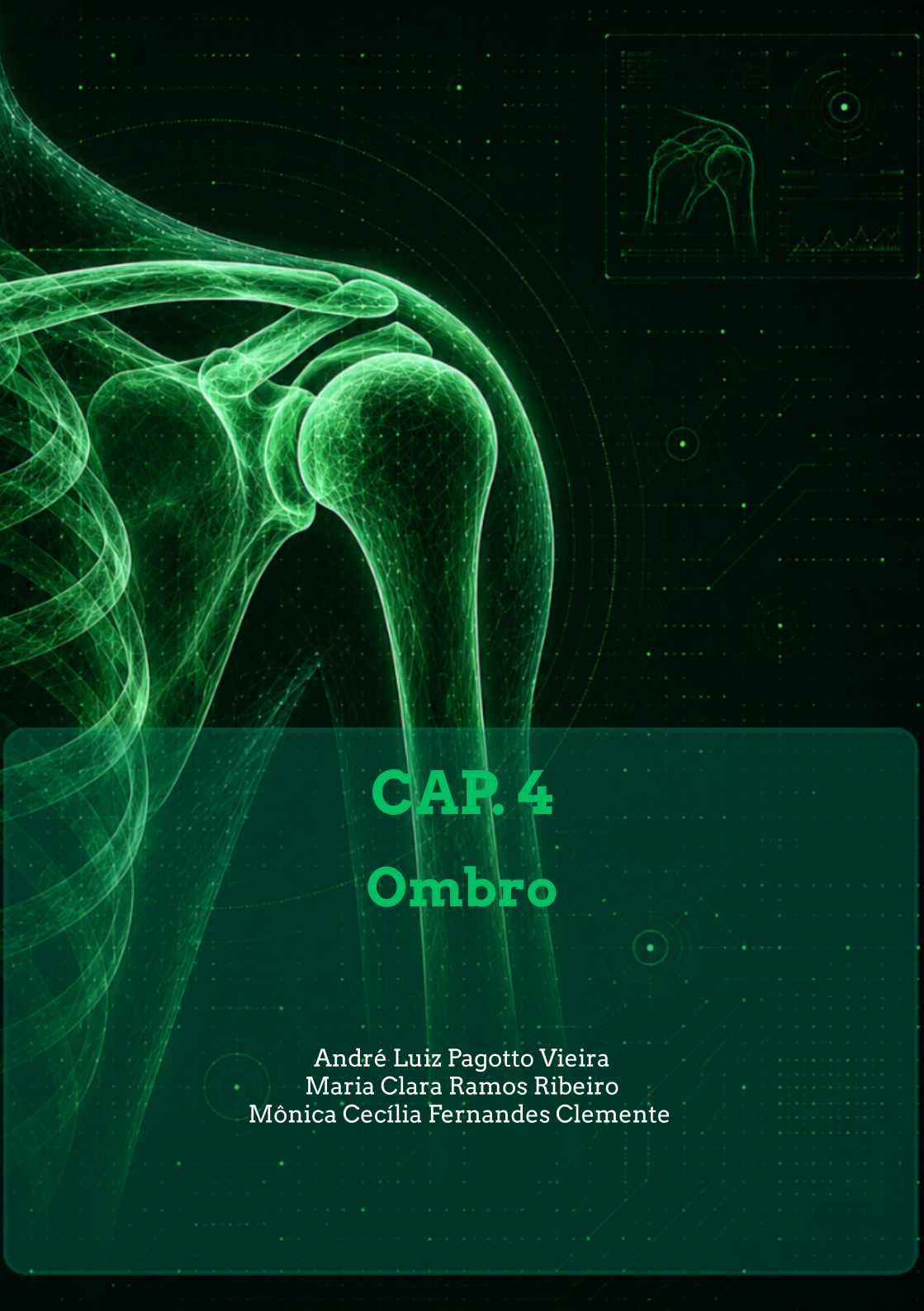

CAP. 4
Ombro

André Luiz Pagotto Vieira
Maria Clara Ramos Ribeiro
Mônica Cecília Fernandes Clemente

André Luiz Pagotto Vieira



Médico Ortopedista e Traumatologista, especializado em Patologias da Coluna Vertebral. Membro titular da Sociedade Brasileira de Coluna (SBC) e da Sociedade Brasileira de Ortopedia e Traumatologia (SBOT). Diretor e professor do Curso de Medicina da Universidade Estadual da Região Tocantina do Maranhão (UEMASUL). Doutorando em Bioética na Faculdade de Medicina da Universidade do Porto, em Portugal. Especializado em tratamentos clínicos e cirúrgicos das doenças que afetam a coluna vertebral. Realizou residência em Ortopedia e Traumatologia no Hospital Federal dos Servidores do Estado do Rio de Janeiro. Possui subespecialização em Tratamento de Patologias da Coluna Vertebral.

http://lattes.cnpq.br/7282587563670891
andre.vieira@uemasul.edu.br

Maria Clara Ramos Ribeiro



Graduanda em Medicina na Universidade Estadual da Região Tocantina do Maranhão (UEMASUL). Bolsista do Programa de Institucional de Bolsas de Iniciação em Desenvolvimento Tecnológico e Inovação (PIBITI). Cofundadora e secretária da Liga Acadêmica de Ortopedia e Traumatologia da UEMASUL (ORTOLOGA). Participante do projeto de extensão "Meu Velho Amigo: promoção de cuidados à pessoa idosa por meio da literatura, saúde, música, jogos matemáticos e etnobotânica". Integrou o projeto de pesquisa "Rastreamento de Hanseníase em menores de 15 anos no bairro Bom Sucesso da Cidade de Imperatriz-MA" (RAST-HANS), o projeto de extensão "Arte Sem Fronteiras: intervenção urbana em medicina e arte" e o projeto de extensão "Minhas Histórias: música, literatura e saúde mental para idosos".

http://lattes.cnpq.br/2199518712859153
maria.ribeiro@uemasul.edu.br

Mônica Cecília Fernandes Clemente



Acadêmica do curso de Medicina da Universidade Estadual da Região Tocantina do Maranhão (UEMASUL). Curso em Instrumentação Cirúrgica pela Escola de Qualificação Técnica de Enfermagem de Imperatriz (EQTEI). Membro-fundador e vice-presidente da Liga Acadêmica de Ortopedia e Traumatologia da UEMASUL (ORTOLIGA). Voluntária no Projeto de Extensão "Gotas de Vida e Amor" (UEMASUL). Bolsista do Programa Institucional de Bolsas de Iniciação em Desenvolvimento Tecnológico e Inovação (PIBITI), cota UEMASUL, executado pela UEMASUL. Participou do projeto de pesquisa sobre rastreamento de hanseníase (Projeto Rast-Hans).

http://lattes.cnpq.br/0528400059375462
monica.clemente@uemasul.edu.br

CAPÍTULO 4

OMBRO

Resumo: Este capítulo aborda os principais aspectos relacionados à avaliação por imagem da articulação do ombro. Optou-se por discorrer, prioritariamente, sobre os métodos da radiografia simples (RX) e da ultrassonografia (USG), destacando sua relevância na prática clínica e a ampla disponibilidade e acessibilidade nos diferentes níveis de atenção à saúde, sendo frequentemente os primeiros exames solicitados durante a investigação diagnóstica. Portanto, a compreensão dessas ferramentas consolida-se como uma competência fundamental para a atuação médica, exigindo domínio conceitual e interpretativo consistente desde a graduação. Ao longo do capítulo, são apresentados os princípios básicos de interpretação das imagens, com as principais incidências radiográficas e os achados ultrassonográficos relacionados às principais afecções de ombro, como rupturas do manguito rotador, calcificações, luxações e fraturas, proporcionando uma abordagem objetiva, didática e voltada à prática médica, além de favorecer o desenvolvimento do raciocínio clínico e da correlação clínico-radiológica durante a formação médica.

Palavras-chave: Ombro; Exames Diagnósticos; Lesões do ombro.

SHOULDER

Abstract: This chapter addresses the main aspects related to imaging evaluation of the shoulder joint. Priority was given to discussing the methods of conventional radiography (X-ray) and ultrasonography (US), highlighting their relevance in clinical practice, as well as their wide availability and accessibility across different levels of healthcare, since they are often the first imaging exams requested during diagnostic investigation. Therefore, understanding these tools is established as a fundamental competency for medical practice, requiring consistent conceptual and interpretative mastery from undergraduate medical education onward. Throughout the chapter, the basic principles of image interpretation are presented, including the main radiographic views and ultrasonographic findings related to the most common shoulder disorders, such as rotator cuff tears, calcifications, dislocations, and fractures. This provides an objective, didactic, and practice-oriented approach, while also fostering the development of clinical reasoning and clinico-radiological correlation during medical training.

Keywords: Shoulder; Diagnostic Technics and Procedures; Shoulder Injuries

Complexo funcional do ombro

O ombro é uma articulação sinovial esferoide com a maior amplitude de movimento do corpo humano, o que o torna mais suscetível a lesões. Sua estrutura anatômica inclui 3 diartroses (glenoumeral, acromioclavicular e

esternoclavicular), 3 sistemas osteotomia ligamentares de deslizamento (subacromial, umerobiciptal e escapulotorácico), além de 14 ligamentos e 19 músculos. Dentre as estruturas musculares se destacam o manguito rotador, composto pelos tendões dos músculos subescapular, supraespinhal, infraespinhal e redondo menor, sendo a estrutura mais acometida por lesões degenerativas (Vieira *et al*., 2025).

O ombro ainda possui bursas sinoviais, cuja função é reduzir a fricção na articulação, sendo as principais: subescapular, subdeltoidea e subacromial. E estão frequentemente envolvidas em lesões de esforço do ombro, sobretudo a bursa subacromial, associada à síndrome do impacto subacromial, cursando com um processo inflamatório chamado de bursite (Netter, 2018).

Avaliação diagnóstica por imagem

A "dor no ombro" é a segunda queixa ortopédica mais frequente em consultas ambulatoriais, geralmente relacionada à sobrecarga articular causada por atividades repetitivas e de alto impacto. Devido à complexidade anatômica e funcional dessa articulação, a avaliação por exames de imagem é fundamental para identificar alterações ósseas e musculoesqueléticas (Basioli, 2015).

Radiografia

A radiografia é geralmente o primeiro exame a ser solicitado na avaliação do ombro (Basioli, 2015). Existem diversas incidências radiográficas descritas, cada qual direcionada a uma hipótese diagnóstica específica.

1. Anteroposterior (AP) convencional

Utilizada principalmente para avaliar as fraturas do úmero proximal e luxações glenoumerais. Sua principal limitação é a sobreposição de estruturas, como a cabeça do úmero, cavidade glenoide e regiões da escápula e do úmero proximal. O exame pode ser realizado com o paciente em posição neutra, proporcionando maior conforto em casos de dor aguda ou limitação funcional.

Figura 4.1: Anatomia e correlação radiografia em AP convencional de ombro

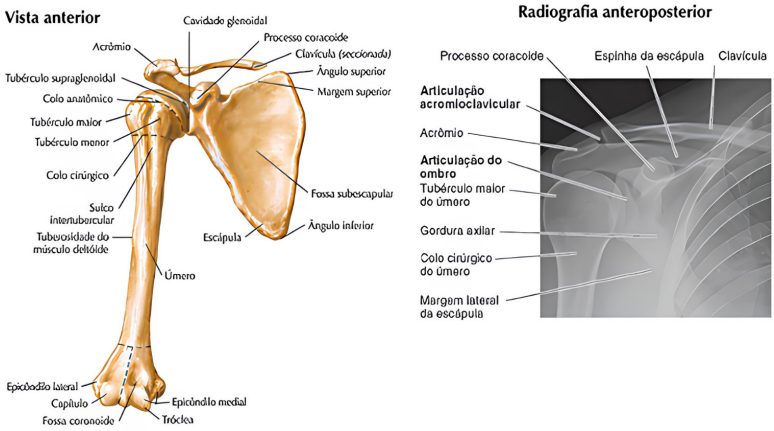

Fonte: Adaptado de Netter, 2018; Moore, Dalley e Agur, 2014.

2. AP verdadeira (método de Grashey)

Essa incidência é obtida com o paciente em rotação de tronco de aproximadamente 30° a 45°, permitindo o alinhamento do plano escapular ao receptor de imagem e reduzindo a sobreposição entre a cabeça umeral e a cavidade glenoidal. Isso permite melhor visualização do espaço glenoumeral em perfil, útil na avaliação de redução

do espaço articular, erosões ósseas, osteófitos, artrose, deformidades ósseas e instabilidades glenoumerais. Posso realizar também essa incidência associada à rotação externa ou interna do ombro (MSKRad, 2024).

Figura 4.2: Radiografias de ombro em AP verdadeiro. RX em AP verdadeiro (A). RX evidenciando estruturas associadas (B)

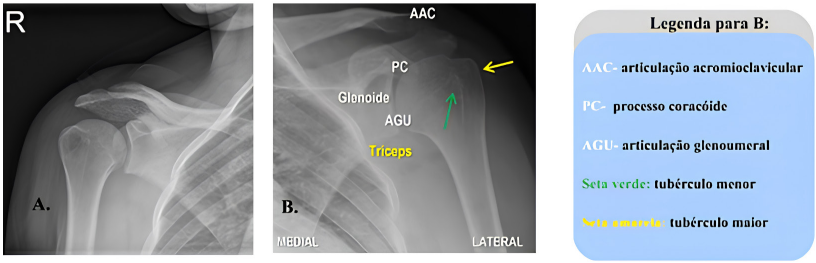

Fonte: Adaptado de Murphy, 2026; MSKRad, 2026.

3. AP em rotação interna e externa do ombro

Nessas incidências temos a modificação do padrão de sobreposição de imagem, ampliando a sensibilidade do exame para determinadas lesões na região dos tubérculos.

Na projeção de rotação interna (Figura 4.3), é possível visualizar o tubérculo menor em perfil medial/anterior, enquanto o tubérculo maior encontra-se parcialmente sobreposto à cabeça do úmero, permitindo observar alterações posteriores da cabeça umeral e avaliar a presença de fraturas envolvendo o tubérculo menor. Por sua vez, na projeção de rotação externa (Figura 4.4), o tubérculo maior é visto em uma posição lateral, com maior caracterização deste, sendo útil para avaliar fraturas nesse tubérculo e lesões na região posterolateral da cabeça do úmero, a exemplo da lesão de Hill-Sachs, isto é, um defeito ósseo localizado na região posterolateral da cabeça do úmero causado por um trauma

de impacto na superfície anteroinferior da cavidade glenoidal em contextos de luxação glenoumeral anterior (MSKRad, 2024).

Figura 4.3: Radiografias em rotação interna de ombro. RX em rotação interna (A). RX com estruturas identificadas (B)

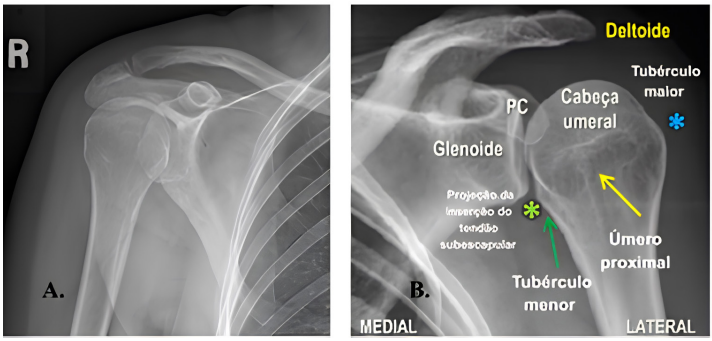

Fonte: Adaptado de Murphy, 2026; MSKRad, 2026.

Figura 4.4: Radiografias do ombro em rotação externa. RX em rotação externa (A). RX com estruturas identificadas (B)

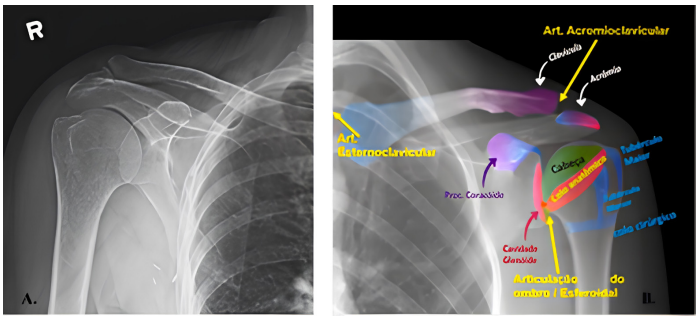

Fonte: Adaptado de Murphy, 2026; Cangiani, 2022.

4. Perfil escapular em "Y"

Essa incidência é útil na avaliação do alinhamento glenoumeral e na identificação de fraturas no processo

coracoide, acrômio, colo da escápula e cabeça umeral proximal. A projeção dessa imagem exibe o formato da letra "Y", em que o acrômio e a espinha da escápula formam o ramo posterior, o processo coracoide o segmento anterior e corpo da escápula constitui o arco inferior do Y. Em condições normais, a cabeça do úmero encontra-se sobreposta ao centro do Y, correspondendo à região da glenoide (Figura 4.5). Na luxação glenoumeral anterior, a cabeça umeral desloca-se inferiormente ao processo coracoide, enquanto na luxação posterior desloca-se em direção ao acrômio.

Figura 4.5: Correlação anatômica e radiografia: escápula em perfil "Y"

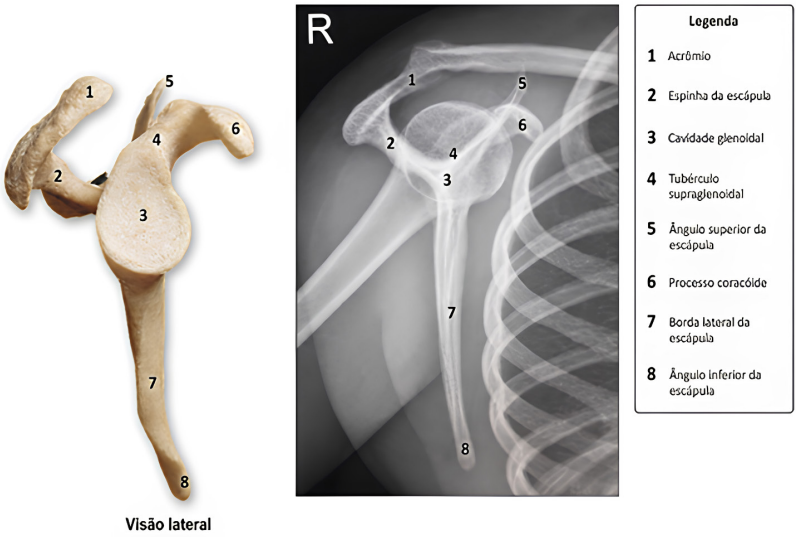

Fonte: Correlação anatômica e radiografia: escápula em perfil "Y". Produzido a partir do prompt: "Ilustração científica vetorial composta por dois painéis demonstrando a correlação entre a anatomia da escápula e a radiografia em perfil 'Y'. Painel A: representação anatômica da escápula em vista lateral. Painel B: radiografia do ombro em incidência perfil escapular ('Y'), evidenciando a configuração em 'Y' formada pelas estruturas apresentadas numeradas no quadro ao lado." OPENAI. GPT *Image*. San Francisco: OpenAI, 2026. Disponível em: https://openai.com. Acesso em: 01 maio 2026.

5. Perfil axial para ombro

A incidência axilar compõe, junto às incidências AP e perfil escapular, a série do trauma de ombro. Ao evidenciar a relação espacial entre a cabeça umeral e a glenoide, essa projeção possibilita a identificação de fraturas e luxações glenoumerais. Além disso, pode auxiliar na avaliação de alterações degenerativas da articulação glenoumeral, osteófitos, redução do espaço articular e alterações relacionadas à síndrome do impacto do ombro (Basioli, 2015).

Existem vários métodos para obter uma imagem radiográfica axilar. A escolha da técnica é definida principalmente pela capacidade de abdução do paciente, presença de dor e/ou trauma e da rotina adotada no serviço de radiologia. A incidência de Lawrence foi a primeira projeção axilar descrita e permanece entre as técnicas mais utilizadas na prática clínica. Enquanto métodos como Bloom Obata e Hobbs modificado (transaxilar superoinferior) são frequentemente utilizados em pacientes traumatizados, com dor e/ou limitação do movimento articular, pois a realização dessas incidências produz menos desconforto. Ainda, o método de Hobbs modificado apresenta utilidade adicional na avaliação de luxações posteriores do ombro.

Figura 4.6: Radiografia axial de ombro. RX axial Hobbs modificado (A). RX axial Lawrence (B)

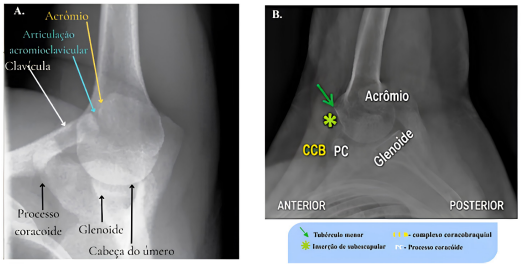

Fonte: Adaptado de Biasioli, 2015; MSKRad, 2026.

Ultrassom

Diante da suspeita clínica de lesões partes moles da articulação do ombro, tais quais em tendões, músculos, bursas, cápsula articular e ligamentos, além de estruturas neurovasculares dessa região, a Ultrassonografia (USG) é um exame frequentemente solicitado. Trata-se de um exame operador-dependente que utiliza ondas sonoras de alta frequência para gerar imagens e é útil para identificar lesões do manguito rotador, bursite subacromial/subdeltoidea, tendinopatias e derrames articulares. Entretanto, lembre-se que na avaliação de estruturas profundas, como o labrum glenoidal, cápsula articular e algumas lesões ligamentares complexas, pode demandar métodos complementares, como a ressonância magnética (Oliveira, Nepomuceno, 2023).

Na sequência, serão abordadas as principais estruturas, em condições de normalidade, avaliadas no estudo ultrassonográfico do ombro. Para melhor compreensão topográfica, a Figura 4.7 apresenta uma representação anatômica das estruturas. É importante destacar que o domínio dos padrões ecográficos fisiológicos é uma etapa fundamental para a interpretação adequada dos achados de imagem.

A avaliação ultrassonográfica do ombro é realizada por meio de cortes longitudinais e transversais em relação ao eixo das estruturas tendíneas, frequentemente correspondendo a planos coronais e sagitais oblíquos do ombro.

Figura 4.7: Correlação anatômica entre a fossa da escápula e as inserções do manguito rotador

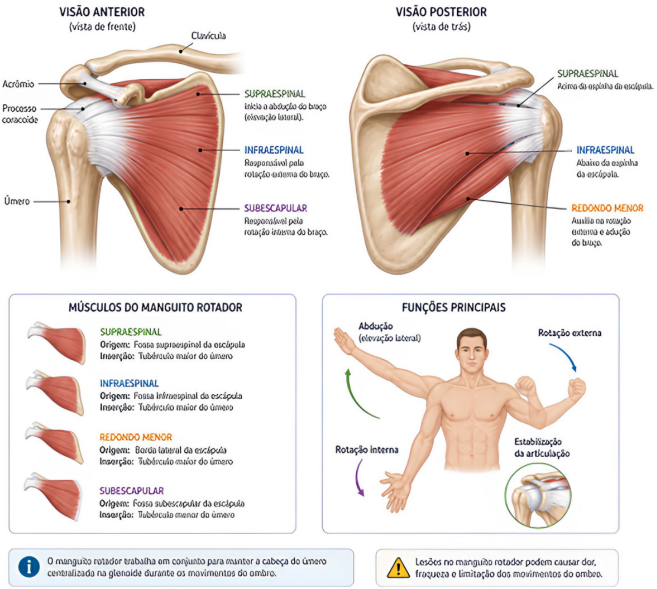

Fonte: Produzido a partir do prompt de comando:"Infográfico científico do manguito rotador humano, apresentando a anatomia da articulação do ombro em vistas anterior e posterior, com identificação dos músculos supraespinal, infraespinal, redondo menor e subescapular, seus tendões, principais estruturas ósseas e funções (abdução, rotação interna, rotação externa e estabilização articular)". OPENAI. GPT *Image*. San Francisco: OpenAI, 2026. Disponível em: https://openai.com. Acesso em: 01 maio 2026.

De acordo com Oliveira e Nepomuceno (2023), as principais estruturas analisadas são:

1. Tendão da cabeça longa do bíceps

Na Figura 4.8, visualiza-se o tendão da cabeça longa do bíceps (TCLB) em eixo transversal e longitudinal, representado por uma estrutura ovalada de aspecto

hiperecogênico, destacada pela seta branca. Observe na figura que as regiões submetidas ao adequado posicionamento e angulação do transdutor evidenciam de forma mais nítida o padrão fibrilar homogêneo do tendão. Em contrapartida, nas porções em que não há incidência perpendicular adequada do feixe ultrassônico, o tendão assume aspecto relativamente hipoecogênico. Esse fenômeno decorre da anisotropia, artefato característico da ultrassonografia musculoesquelética.

Figura 4.8: USG de tendão da cabeça longa do bíceps no ombro direito. Corte transversal do TCLB (A). Corte longitudinal do TCLB (B)

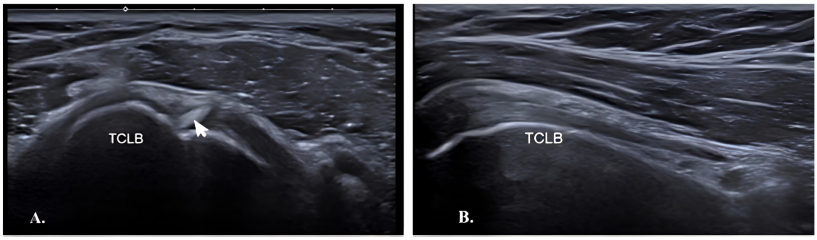

Fonte: Produzido a partir do prompt: "Ilustração composta por dois painéis de ultrassonografia do tendão da cabeça longa do bíceps braquial (TCLB) no ombro direito. Painel A: corte transversal do TCLB, evidenciando sua localização no sulco intertubercular do úmero e sua relação com os tubérculos maior e menor. Painel B: corte longitudinal do TCLB, demonstrando sua arquitetura fibrilar ao longo do sulco bicipital e sua continuidade em direção à articulação glenoumeral. Identificar os principais marcos anatômicos adjacentes." OPENAI. GPT *Image*. San Francisco: OpenAI, 2026. Disponível em: https://openai.com. Acesso em: 01 maio 2026.

2. Tendão subescapular

O músculo subescapular, componente anterior do manguito rotador, origina-se na fossa subescapular da escápula e insere-se no tubérculo menor do úmero e cápsula articular anterior da articulação glenoumeral. Funcionalmente, atua principalmente na rotação interna e adução do membro superior.

Na avaliação ultrassonográfica, o tendão do subescapular pode permanecer parcialmente obscurecido em decorrência da orientação anatômica da estrutura e da interposição parcial do acrômio quando o membro se encontra em posição neutra. Para otimizar sua visualização, recomenda-se posicionar o ombro em rotação externa, permitindo adequada exposição do tendão ao feixe ultrassônico.

Figura 4.9: USG de tendão subescapular no ombro direito. Corte longitudinal (A). Corte transversal (B)

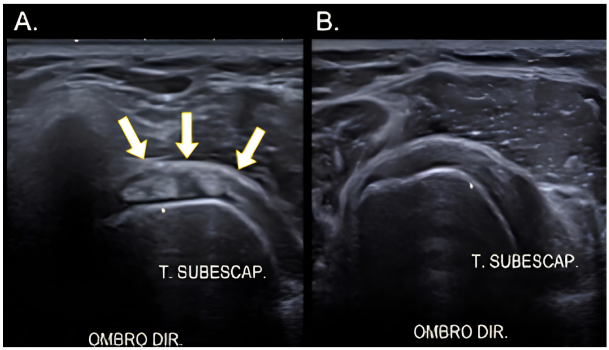

Fonte: Produzido a partir do prompt: "Ilustração composta por dois painéis de ultrassonografia do tendão do músculo subescapular no ombro direito. Painel A: corte longitudinal do tendão subescapular, demonstrando sua arquitetura fibrilar, inserção no tubérculo menor do úmero e os principais marcos anatômicos adjacentes. Painel B: corte transversal do tendão subescapular, evidenciando sua relação com o músculo deltoide, o sulco intertubercular, o tendão da cabeça longa do bíceps braquial e a cabeça do úmero.." OPENAI. GPT *Image*. San Francisco: OpenAI, 2026. Disponível em: https://openai.com. Acesso em: 01 maio 2026.

3. Tendão supraespinhal

O tendão do supraespinhal percorre o espaço subacromial, situado inferiormente ao acrômio e ao ligamento coracoacromial, região frequentemente relacionada aos mecanismos de impacto subacromial.

Na avaliação ultrassonográfica, sua adequada exposição é obtida por meio da hiperextensão associada à rotação interna e adução do braço, a posição de Crass. Essa manobra permite melhor visualização da porção anterior distal do tendão, correspondente à chamada "zona crítica", região relativamente hipovascularizada e mais suscetível a processos degenerativos e rupturas tendíneas. Observe na Figura 4.10 (A). o aspecto conhecido como "bico de pássaro", no qual é possível observar toda a inserção tendínea do supraespinhal na face superior do tubérculo maior do úmero. Nessa mesma topografia observamos a bursa subacromial/ subdeltoidea. O footprint do supraespinal, corresponde à sua inserção no tubérculo maior do úmero, representado na Figura 4.11 pela seta verde. Pequenas áreas de hipoecogenicidade podem ser observadas nessa região, frequentemente relacionadas à anisotropia e às características da entese tendínea, sem ser um achado patológico.

Figura 4.10: USG de tendão supraespinhal. Corte longitudinal (A). Corte transversal (B)

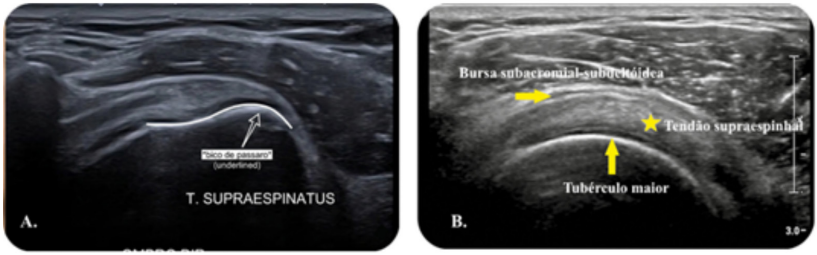

Fonte: Produzido a partir do prompt: "Ilustração composta por dois painéis de ultrassonografia do tendão do músculo supraespinhal. Painel A: corte longitudinal do tendão supraespinhal, demonstrando sua arquitetura fibrilar, inserção no tubérculo maior do úmero e os principais marcos anatômicos adjacentes. Painel B: corte transversal do tendão supraespinhal, evidenciando sua relação com o músculo deltoide, a bursa subacromial-subdeltoidea e a cabeça do úmero." OPENAI. GPT *Image*. San Francisco: OpenAI, 2026. Disponível em: https://openai.com. Acesso em: 01 maio 2026.

Figura 4.11: USG de bursa subacromial/subdeltoidea

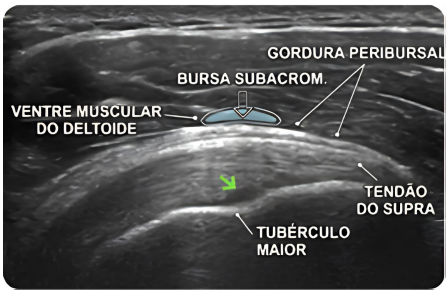

Fonte: Produzido a partir do prompt: "Ilustração de uma ultrassonografia da bursa subacromial-subdeltoidea do ombro, demonstrando o posicionamento do transdutor e a imagem ultrassonográfica correspondente, com identificação da bursa subacromial-subdeltoidea, do acrômio, do músculo deltoide, do tendão do músculo supraespinhal e da cabeça do úmero." OPENAI. GPT *Image*. San Francisco: OpenAI, 2026. Disponível em: https://openai.com. Acesso em: 01 maio 2026.

4. Tendão do infraespinhal

O músculo infraespinhal desempenha importante função na rotação externa do braço e na estabilização dinâmica posterior da articulação glenoumeral. Para sua avaliação ultrassonográfica é realizada uma rotação interna do membro superior, favorecendo a exposição dessa estrutura.

Frequentemente, o tendão do músculo infraespinhal pode ser visualizado junto ao tendão do músculo redondo menor, o qual se insere na porção inferior do tubérculo maior do úmero, constituindo um complexo tendíneo conjunto na inserção proximal do úmero. As fibras profundas do tendão infraespinhal e da cápsula articular posterior normalmente mantêm-se adjacentes ao labrum glenoidal, com distância inferior a 2 mm. O aumento desse afastamento pode sugerir a presença de derrame articular glenoumeral. Quando quantidade significativa, o derrame articular pode ser identificado pela presença de líquido anecogênico

promovendo distensão da cápsula articular posterior, profundamente ao tendão infraespinhal. A Figura 4.12 (B) ilustra a avaliação ecográfica direcionada à pesquisa de derrame articular glenoumeral.

Figura 4.12: Ultrassonografia em plano longitudinal da região posterior do ombro. Corte longitudinal do tendão infraespinhal (A). Pesquisa de derrame articular glenoumeral (B). Correlação anatômica dessas estruturas (C)

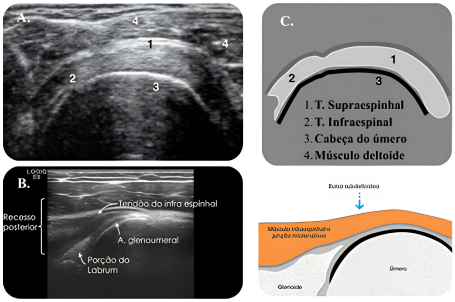

Fonte: Produzido a partir do prompt: "Ilustração composta por três painéis da ultrassonografia da região posterior do ombro. Painel A: corte longitudinal do tendão do músculo infraespinhal, identificando o tendão e os principais marcos anatômicos. Painel B: ultrassonografia demonstrando a pesquisa de derrame da articulação glenoumeral, evidenciando o espaço articular posterior e possível acúmulo de líquido. Painel C: ilustração anatômica correlacionando as estruturas observadas nas ultrassonografias." OPENAI. GPT *Image*. San Francisco: OpenAI, 2026. Disponível em: https://openai.com. Acesso em: 01 maio 2026.

5. Articulação acromioclavicular

O estudo ecográfico dessa articulação permite analisar as estruturas ósseas da clavícula distal e do acrômio, o espaço articular, a cápsula articular e as estruturas ligamentares periarticulares, especialmente os ligamentos acromioclaviculares superficiais. Em condições fisiológicas, observa-se manutenção do alinhamento articular, reduzido espaço entre as superfícies ósseas e ausência de distensão capsular ou acúmulo de líquido intra-articular. A USG apresenta limitações na avaliação das estruturas posteriores

dessa articulação, devido à incapacidade do feixe ultrassônico de atravessar a cortical óssea. Assim, a identificação de lesões ligamentares profundas e da luxação acromioclavicular é imprecisa nesse método.

Figura 4.13: Ultrassonografia em plano longitudinal da articulação acromioclavicular direita

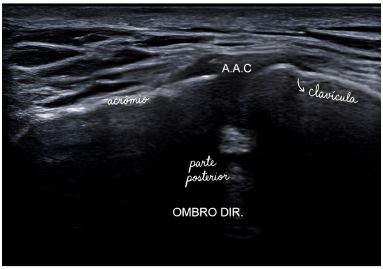

Fonte: Produzido a partir do prompt: "Ilustração de uma ultrassonografia em plano longitudinal da articulação acromioclavicular direita, demonstrando o posicionamento do transdutor e a imagem ultrassonográfica correspondente, com identificação do acrômio, da clavícula distal, da articulação acromioclavicular e da cápsula articular." OPENAI. GPT *Image*. San Francisco: OpenAI, 2026. Disponível em: https://openai.com. Acesso em: 01 maio 2026.

Luxação glenoumeral

Devido a sua elevada mobilidade e instabilidade, a articulação glenoumeral é o local mais comum para a ocorrência de luxações, isto é, a perda completa do contato articular entre a cabeça do úmero e cavidade glenoide. A articulação glenoumeral possui a cabeça do úmero articulando-se com a glenoide, que é uma cavidade relativamente rasa. O lábio glenoidal, formado por fibrocartilagem, aumenta a profundidade e contribui para a estabilidade da articulação. Além disso, existem estabilizadores estáticos, como cápsula articular e ligamentos glenoumerais, e estabilizadores dinâmicos, representados pelos tendões do manguito rotador e da cabeça longa do bíceps braquial. Alterações

nesses mecanismos podem causar instabilidade articular e aumentar o risco de luxação. O tipo mais prevalente é a luxação anterior, geralmente associada ao mecanismo de abdução e rotação externa do membro superior, ocorrendo deslocamento anteroinferior da cabeça do úmero em relação à glenoide (Figura 4.14B). Entretanto, também existem outros tipos de luxação, como posterior, inferior e intratorácica.Após a redução e estabilização da articulação através de manobras, inicia-se para a investigação de sua causa. Se luxações não redutíveis, pense em interposição de tecidos impedindo que a cabeça umeral retorne a sua posição inicial, como tendões musculares do manguito rotador ou fraturas ósseas (Zattar; Viana; Cerri, 2022).

Figura 4.14: Luxação anterior de articulação glenoumeral. RX de ombro direito em AP normal (A). RX em AP de ombro esquerdo luxado (B). RX axial de ombro esquerdo luxado (C). RX perfil escapular de ombro esquerdo luxado (D)

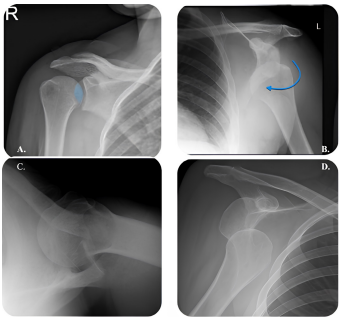

Fonte: Produzido a partir do prompt: "Ilustração composta por quatro radiografias do ombro demonstrando a luxação anterior da articulação glenoumeral. Painel A: radiografia em incidência anteroposterior (AP) de um ombro direito normal; Painel B: radiografia em incidência anteroposterior (AP) de um ombro esquerdo com luxação anterior; Painel C: radiografia em incidência axial do ombro esquerdo com luxação anterior; Painel D: radiografia em perfil escapular do ombro esquerdo com luxação anterior. Destacar o desalinhamento da cabeça umeral em relação à glenoide e identificar cada incidência radiográfica." OPENAI. GPT *Image*. San Francisco: OpenAI, 2026. Disponível em: https://openai.com. Acesso em: 01 maio 2026.

A luxação posterior é incomum e está associada, sobretudo, a contrações musculares vigorosas que ocorrem em crises convulsivas ou choques elétricos, por exemplo, ou em casos de traumatismo de grande intensidade. O diagnóstico clínico e radiográfico pode ser desafiador, especialmente na incidência AP, com alterações mais sutis. Na Figura 4.15 (A e B). pode ser observado o sinal da lâmpada, caracterizado pelo aspecto arredondado da cabeça do úmero, devido à rotação interna fixa. Ademais, é possível identificar um afastamento entre a cavidade glenoide e a cabeça do úmero, com a perda da sobreposição de imagens entre essas estruturas (seta verde). As incidência de perfil axilar e escapular são fundamentais para o diagnóstico, visto que evidenciam melhor esse tipo de luxação (Figura 4.15 C e D) (Zattar; Viana; Cerri, 2022).

Figura 4.15: aspectos radiográficos da luxação posterior. RX em AP de ombro direito (A). RX em AP de ombro esquerdo (B). RX axial de ombro direito (C). RX em perfil escapular de ombro esquerdo (D)

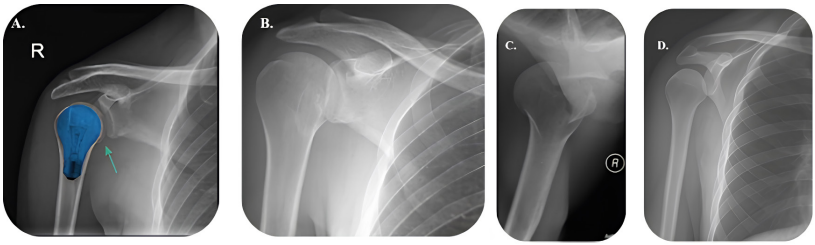

Fonte: Produzido a partir do prompt: "Ilustração científica vetorial composta por quatro radiografias do ombro demonstrando os aspectos radiográficos da luxação posterior. Painel A: radiografia em incidência anteroposterior (AP) do ombro direito; Painel B: radiografia em incidência anteroposterior (AP) do ombro esquerdo; Painel C: radiografia em incidência axial do ombro direito; Painel D: radiografia em perfil escapular do ombro esquerdo. Evidenciar os principais sinais radiográficos da luxação posterior, com identificação das incidências e das alterações anatômicas." OPENAI. GPT *Image*. San Francisco: OpenAI, 2026. Disponível em: https://openai.com. Acesso em: 01 maio 2026.

Para Zattar; Viana e Cerri (2022), devemos sempre procurar:

- Lesão de Hill-Sachs: deformidade por impactação da posterossuperior da cabeça umeral, já descrita neste capítulo.
- Lesão de Bankart: lesão do lábio glenoidal anteroinferior, geralmente associada a episódios de luxação anterior do ombro. Quando há avulsão associada de um fragmento ósseo da borda anteroinferior da glenoide, denomina-se Bankart ósseo.

Figura 4.16: Lesões de Hill-Sachs e Bankart em RX AP verdadeiro de ombro direito

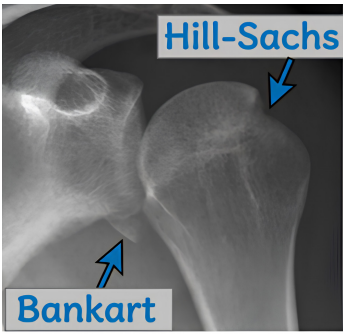

Fonte: Produzido a partir do prompt: "Ilustração científica vetorial de uma radiografia anteroposterior verdadeira (AP verdadeiro) do ombro direito, evidenciando simultaneamente a lesão de Hill-Sachs na região póstero-lateral da cabeça do úmero e a lesão de Bankart na borda anteroinferior da glenoide." OPENAI. GPT *Image*. San Francisco: OpenAI, 2026. Disponível em: https://openai.com. Acesso em: 01 maio 2026.

Fraturas do úmero proximal

São fraturas que ocorrem, geralmente, na população mais idosa em decorrência da fragilidade óssea. Por isso, costumam ter um mecanismo de trauma de baixa energia como quedas da própria altura. Elas representam cerca de 5% das fraturas em adultos (White, 2017).

Classificação de Neer

Essa classificação considera a quantidade de partes fraturadas. Para tanto, uma parte é considerada desviada se tiver >1cm de desvio ou uma angulação >45°em relação aos outros fragmentos. Outros tipos, considerados mais graves, são as fraturas-luxações consideradas separadamente.

Apesar de receber críticas por não conferir reprodutibilidade e por não ser uma classificação anatômica, com o auxílio de ferramentas como a tomografia computadorizada (TC) que proporcionam reconstruções tridimensionais, a classificação de Neer ainda é utilizada por ser abrangente e indicar informações prognósticas úteis (Zattar; Viana; Cerri, 2022; White, 2017).

Figura 4.17: Classificação de Neer

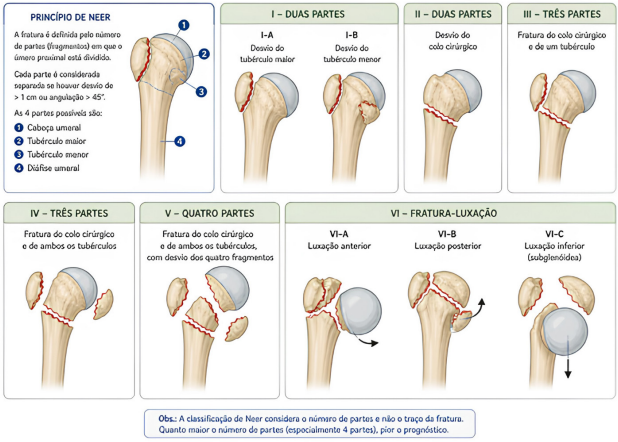

Fonte: Produzido a partir do prompt de comando: "Infográfico científico da Classificação de Neer para fraturas do úmero proximal, apresentando ilustrações anatômicas das fraturas em duas, três e quatro partes, além das fraturas-luxações, com identificação dos fragmentos ósseos e do princípio de Neer." OPENAI. GPT *Image*. San Francisco: OpenAI, 2026. Disponível em: https://openai.com. Acesso em: 01 maio 2026.

Exames de imagem

As radiografias simples são o método básico mais utilizados em fraturas proximais do úmero. Podem ser realizadas três incidências: anteroposterior (AP) verdadeira, lateral e axilar. A incidência axilar padrão (com o braço abduzido em 90°) é inviável por causa da dor e do risco de piora da fratura. Por isso, é realizada uma incidência axilar modificada (incidência de Velpeau) que não necessita da abdução excessiva do ombro (Basioli, 2015).

Figura 4.18: Incidência de Velpeau

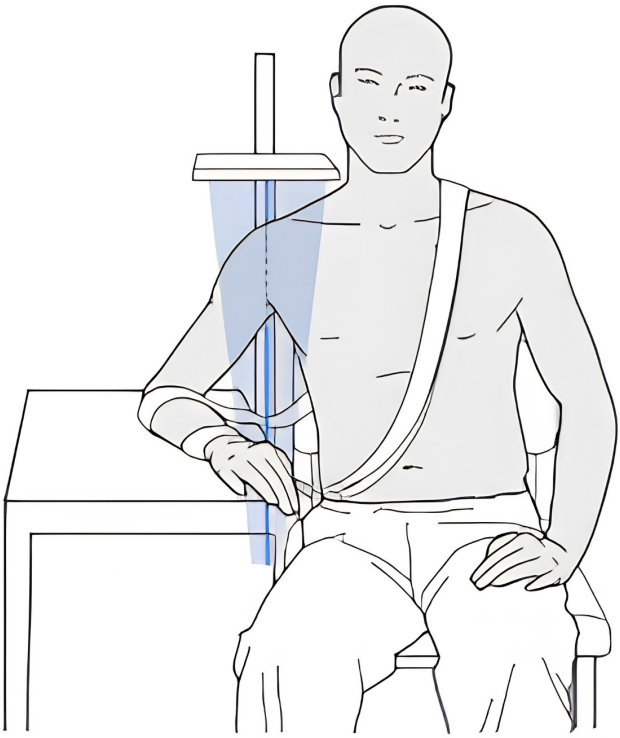

Fonte: Buckley; Apivatthakakul e Moran, 2020.

Lesões do manguito rotador

É válido relembrar a anatomia do manguito rotador, constituído pelos tendões dos músculos subescapular, supraespinhal, infraespinhal e redondo menor. Juntos, músculos e tendões são responsáveis pela estabilização do ombro e pela movimentação dos membros superiores, assim como representado na Figura 4.5.

Os tendões, inseridos nas tuberosidades da cabeça do úmero, estão vulneráveis a lesões. Além disso, as rupturas do manguito são comuns. Elas são divididas em dois grupos (White, 2017):

- **Rupturas degenerativas crônicas:** advindas do envelhecimento, uso repetitivo das estruturas do ombro, além de diabetes e tabagismo. Nesses casos, devido ao enfraquecimento dos tendões o reparo completo é improvável.
- **Rupturas traumáticas:** decorrentes de situações traumáticas são mais fáceis de serem reparadas quando ocorrem em indivíduos com tendões previamente hígidos.

Exames de imagem

1. Radiografia

A princípio, deve ser realizada uma série de trauma de ombro, radiografias nas incidências anteroposterior verdadeira, lateral transescapular e axilar, de difícil realização em caso de dores intensas (Basioli, 2015).

2. Ultrassonografia

Quando realizada por um profissional experiente, a USG é potencialmente útil para a confirmação de rupturas do manguito. A Figura 4.19 apresenta a ruptura parcial e total do tendão supraespinhal, observe, nessa figura, a perda do padrão fibrilar homogêneo do tendão, com a interposição de áreas anecoicas (Oliveira; Nepomuceno, 2023).

Figura 4.19: USG do tendão supraespinhal, com ruptura parcial e total

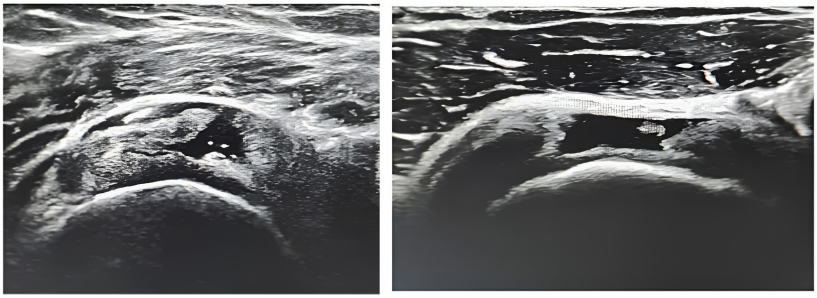

Fonte: Oliveira e Nepomuceno, 2023.

Lesões acromioclaviculares

São muito comuns em casos de lesões traumáticas no ombro. As luxações na articulação acromioclavicular, e as fraturas muito distais no quinto lateral da clavícula ocorrem principalmente após queda sobre o aspecto lateral do ombro com o braço em adução (White, 2017).

Classificação de Rockwood

As lesões acromioclaviculares podem ser classificadas em:

Tabela 4.2: Classificação de Rockwood

TIPOS	CARACTERÍSTICAS	
TIPO I	Distensão da articulação acromioclavicular (AAC) sem deslocamento. Radiografias normais	 **Fonte:** White, 2017.
TIPO II	Ruptura dos ligamentos da AAC, mas os ligamentos coracoclaviculares (CC) permanecem intactos. O deslocamento é menor do que a largura da clavícula.	 **Fonte:** White, 2017.
TIPO III	Ruptura dos ligamentos AAC e CC. O deslocamento resultante é maior do que a largura da clavícula.	 **Fonte:** White, 2017.
TIPO IV	Ruptura dos ligamentos AAC e CC com deslocamento posterior da clavícula através do trapézio.	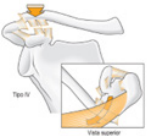 **Fonte:** White, 2017.
TIPO V	Ruptura dos ligamentos AAC e CC com deslocamento evidente da AAC e descolamento do deltoide e trapézio.	 **Fonte:** White, 2017.
TIPO VI	Deslocamento subcoracoide da clavícula.	 **Fonte:** White, 2017.

Fonte: Adaptado de White, 2017.

Exames de Imagem

1. Radiografia

Incidências anteroposteriores (AP) com paciente sentado ou em pé com os braços pendentes, sem sustentação, ao lado do corpo. A incidência indicada é a de Zanca que consiste em uma projeção com inclinação cefálica de 10 a 15°, para que seja projetada uma imagem não obscurecida da articulação (Basioli, 2015)

Figura 4.20: Incidências de Zanca (A) e Stryker (B)

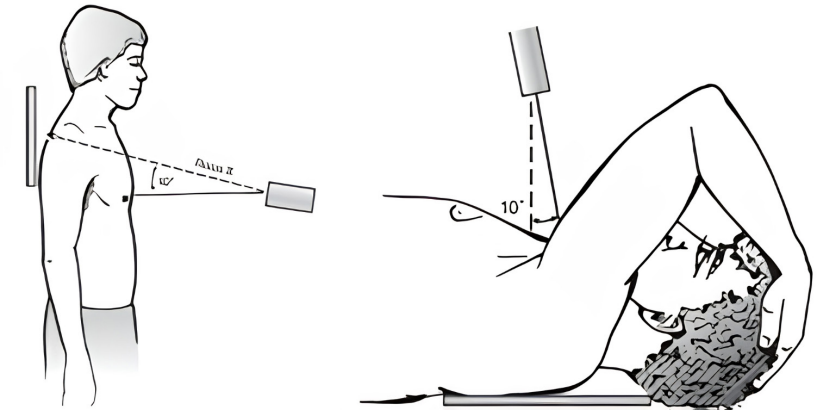

Fonte: Bucholz *et al.*, 2013.

São indicadas as incidências axilares para confirmar se houve um deslocamento posterior da clavícula lateral (tipo IV de Rockwood) e ainda radiografia com estresse com pesos, contudo essa última não é realizada rotineiramente visto que não modifica conduta. Além disso, lesões na AAC podem envolver fraturas do processo coracóide. Em caso de suspeita desse tipo de lesão, deve ser realizada a incidência de Stryker que posiciona o coracoide em perfil (White, 2017).

Figura 4.21: Lesão do tipo IV de Rockwood

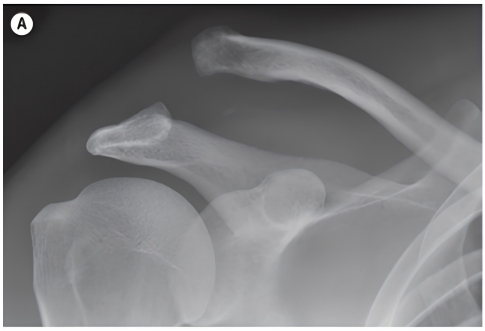

Fonte: White, 2017.

REFERÊNCIAS:

BASIOLI, A. J. **Técnicas Radiográficas:** Princípios físicos, anatomia básica, posicionamento, radiologia digital, tomografia. 2 ed. Rio de Janeiro: Rubio, 2015

(AP verdadeiro) do ombro direito, evidenciando simultaneamente a lesão de Hill-Sachs na região póstero-lateral da cabeça do úmero e a lesão de Bankart na borda anteroinferior da glenoide." OPENAI. GPT Image. San Francisco: OpenAI, 2026. Disponível em: https:// openai.com. Acesso em: 01 maio 2026.

FIGURA 4.20.Incidências de Zanca e Stryker. BUCHOLZ, R. W. *et. al.* **Rockwood & Green: fraturas em adultos**. 7. ed. Barueri: Manole, 2013.

FIGURA 4.21. Lesão do tipo IV de Rockwood. WHITE, T. O.; MACKENZIE, P.; GRAY, A.J. **Mcrae trauma ortopédico: gerenciando fraturas de emergência**. Rio de Janeiro: Elsevier Brasil, 2017. MARCONI, G. F.;

MOORE, K. L.; DALLEY, A. F.; AGUR, A. M. R. **Moore anatomia orientada para a clínica**. Guanabara koogan, 2014.

MSKRAD. *Ombro*. [S. l.], [s. d.]. Disponível em: https://www.mskrad. com.br/anatomia/ombro-an. Acesso em: 7 maio 2026.

NETTER, Frank H. **Netter atlas de anatomía humana**. 4. ed. Rio de Janeiro: Elsevier Brasil, 2018.

OLIVEIRA, A. B.; NEPOMUCENO, V. R. **Manual teórico-prático**

de avaliação ecográfica do sistema musculoesquelético do membro superior: ombro. Augustinópolis: [s.n.], p 31, 2023.

VIEIRA, A. L. P. et al. **Guia Prático de Semiologia Ortopédica**: manual para exame físico direcionado. Imperatriz: Editora UEMASUL, 2025.

WHITE, T. O.; MACKENZIE, P.; GRAY, A.J. **Mcrae trauma ortopédico: gerenciando fraturas de emergência**. Rio de Janeiro: Elsevier Brasil, 2017.

ZATTAR, L.; VIANA, P. C. C; CERRI, G. G. **Radiologia diagnóstica prática**. 2 ed. Santana do Parnaíba: Editora Manole LTD, 2022.

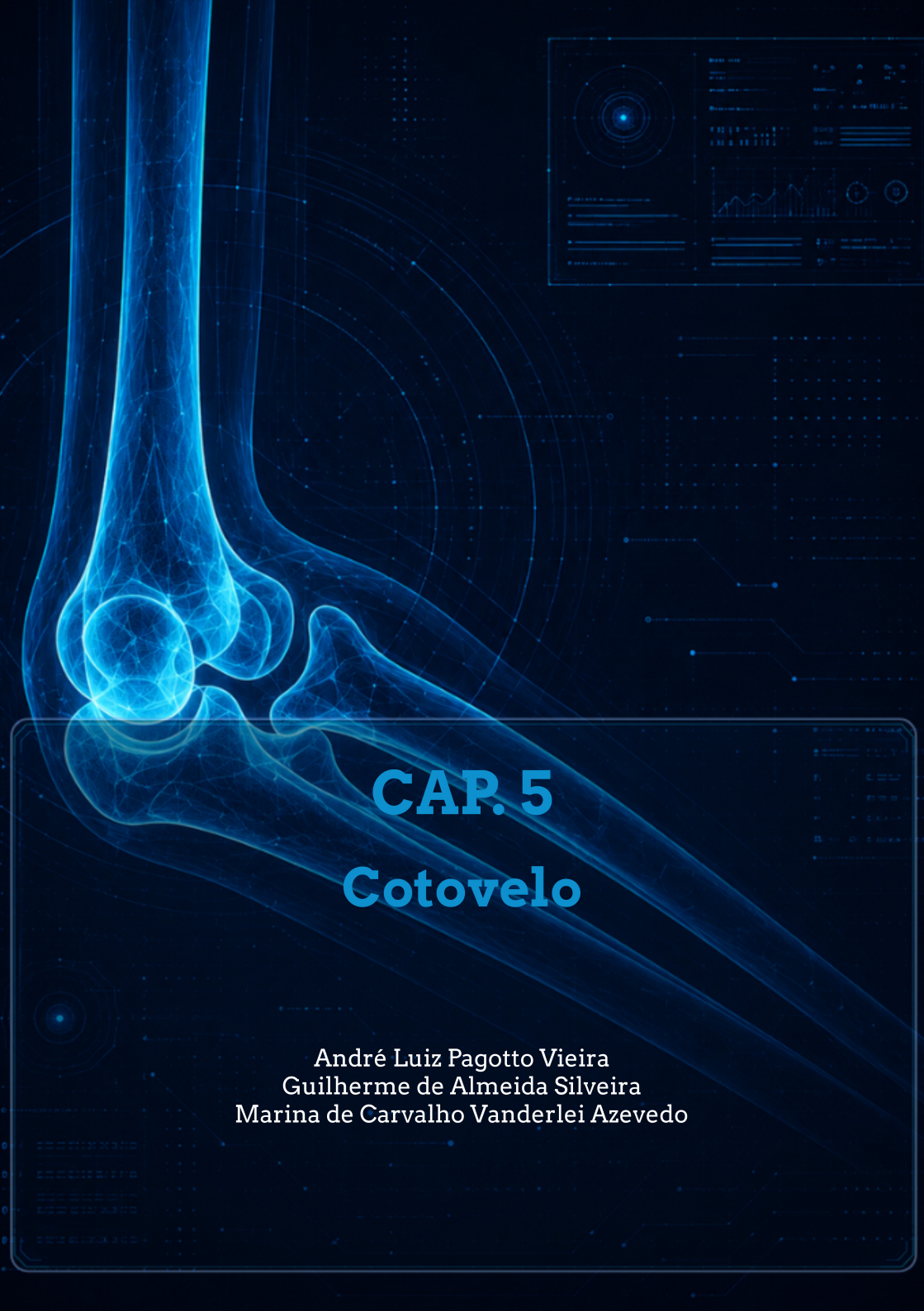

CAP. 5

Cotovelo

André Luiz Pagotto Vieira
Guilherme de Almeida Silveira
Marina de Carvalho Vanderlei Azevedo

André Luiz Pagotto Vieira



Médico Ortopedista e Traumatologista, especializado em Patologias da Coluna Vertebral. Membro titular da Sociedade Brasileira de Coluna (SBC) e da Sociedade Brasileira de Ortopedia e Traumatologia (SBOT). Diretor e professor do Curso de Medicina da Universidade Estadual da Região Tocantina do Maranhão (UEMASUL). Doutorando em Bioética na Faculdade de Medicina da Universidade do Porto, em Portugal. Especializado em tratamentos clínicos e cirúrgicos das doenças que afetam a coluna vertebral. Realizou residência em Ortopedia e Traumatologia no Hospital Federal dos Servidores do Estado do Rio de Janeiro. Possui subespecialização em Tratamento de Patologias da Coluna Vertebral.

http://lattes.cnpq.br/7282587563670891
andre.vieira@uemasul.edu.br

Guilherme de Almeida Silveira



Estudante de Medicina da Universidade Estadual da Região Tocantina do Maranhão (UEMASUL), com experiência acadêmica internacional, tendo cursado, inicialmente, medicina no Paraguai entre os anos de 2019 e 2020. Conta com participação em congressos e eventos científicos internacionais, com apresentação de trabalhos e interação com pesquisadores de diferentes países. Atua em iniciação científica nas áreas de saúde comunitária, microbiologia e anatomia. Integra a Liga Acadêmica de Ortopedia da UEMASUL e a Liga Acadêmica de Alergologia, Reumatologia e Imunologia da UFMA, além de participar de projetos de extensão universitária.

https://lattes.cnpq.br/2246376226837848
guilherme.almeida.silveira@uemasul.edu.br

Marina De Carvalho Vanderlei Azevedo



Graduanda de Medicina da Universidade Estadual da Região Tocantina do Maranhão (UEMASUL), Campus Imperatriz. Atualmente, é presidente da Liga de Ortopedia e Traumatologia da UEMASUL (Ortoliga), tendo atuado previamente como diretora de marketing. É voluntária e membro da diretoria do projeto de extensão em palhaçoterapia Laços de Afeto, com participação em ações de humanização e promoção da saúde. Integrou o comitê de patrocínio da comissão organizadora do X Congresso Internacional Médico Acadêmico do Maranhão (COIMAMA) em 2025 e, em 2026, compôs o comitê de apoio e logística do XI COIMAMA.

http://lattes.cnpq.br/4925972845951640
marina.azevedo@uemasul.edu.br

CAPÍTULO 5

COTOVELO

Resumo: Este capítulo aborda a anatomia funcional do cotovelo e os principais métodos de diagnóstico por imagem utilizados na prática ortopédica. O cotovelo é uma articulação sinovial do tipo gínglimo, essencial para a conexão entre o braço e o antebraço, cuja estabilidade depende da integridade óssea e ligamentar. A obra detalha as incidências radiográficas padrão, como anteroposterior e perfil, além de técnicas especializadas como as incidências oblíquas e o método de Coyle. Ênfase particular é dada à radiologia pediátrica, destacando o mnemônico CRITOE para a identificação dos centros de ossificação e a prevenção de erros diagnósticos. Adicionalmente, o texto discute patologias traumáticas frequentes, incluindo as fraturas supracondilianas do úmero — com foco na classificação de Gartland e no sinal do coxim gorduroso — e as luxações complexas. Por fim, são exploradas as contribuições da tomografia computadorizada, ressonância magnética e ultrassonografia na avaliação detalhada de tecidos moles e no planejamento cirúrgico de fraturas complexas.

Palavras-chave: Cotovelo; Radiologia; Fratura Supracondiliana; Centros de Ossificação; Diagnóstico por Imagem.

ELBOW

Abstract: This chapter addresses the functional anatomy of the elbow and the main imaging diagnostic methods used in orthopedic practice. The elbow is a hinge-type synovial joint essential for the connection between the arm and forearm, whose stability depends on bone and ligament integrity. The work details standard radiographic views, such as anteroposterior and lateral projections, as well as specialized techniques including oblique views and the Coyle method. Particular emphasis is given to pediatric radiology, highlighting the CRITOE mnemonic for identifying ossification centers and preventing diagnostic errors. Additionally, the text discusses common traumatic pathologies, including supracondylar humeral fractures — focusing on the Gartland classification and the fat pad sign — and complex dislocations. Finally, the contributions of computed tomography, magnetic resonance imaging, and ultrasonography are explored in the detailed evaluation of soft tissues and in the surgical planning of complex fractures.

Keywords: Elbow; Radiology; Supracondylar Fracture; Ossification Centers; Diagnostic Imaging.

Introdução

A articulação do cotovelo é uma articulação sinovial do tipo gínglimo, responsável pela conexão entre braço e antebraço. Sua estabilidade depende da congruência óssea e dos ligamentos colaterais ulnar e radial, permitindo movimentos de flexão, extensão, pronação e supinação.

As lesões do cotovelo são frequentes em traumas e esportes, destacando-se fraturas do olécrano, cabeça do rádio e úmero distal. Em crianças, a avaliação é mais desafiadora

pela presença dos centros de ossificação.

A radiografia é o exame inicial de escolha, auxiliando na identificação de fraturas, luxações e sinais indiretos, como o sinal do coxim gorduroso, associado a fraturas ocultas.

Anatomia Radiológica

A articulação do cotovelo é formada pela extremidade distal do úmero e pelas extremidades proximais do rádio e da ulna. Do ponto de vista radiológico, é dividida em três articulações que compartilham a mesma cavidade sinovial:

- Articulação umeroulnar
- Articulação umerorradial
- Articulação radioulnar proximal

O úmero distal apresenta duas superfícies articulares principais: a tróclea, que se articula com a ulna, e o capítulo, que se articula com a cabeça do rádio. Acima delas estão os epicôndilos medial e lateral. Na face posterior, a fossa do olécrano acomoda o olécrano durante a extensão do cotovelo.

Figura 5.1: Anatomia óssea do cotovelo



Fonte: Produzido por ChatGPT (2026) a partir do prompt: "Ilustração científica vetorial da anatomia óssea do cotovelo humano, identificando o úmero distal, o rádio proximal e a ulna proximal, com destaque para o capítulo, a tróclea, os epicôndilos medial e lateral, a cabeça do rádio, o colo do rádio, a tuberosidade do rádio, a incisura troclear, a incisura radial, o processo coronóide e o olécrano. Em estilo didático, fundo branco e sem marcas comerciais".

Em pacientes pediátricos, é essencial reconhecer a sequência de aparecimento dos centros de ossificação secundários, frequentemente lembrada pelo mnemônico CRITOE:

- **C** — Capitelo
- **R** — Cabeça do rádio
- **I** — Epicôndilo medial (interno)
- **T** — Tróclea
- **O** — Olécrano
- **E** — Epicôndilo lateral

O conhecimento dessa sequência é fundamental para evitar erros diagnósticos, especialmente na diferenciação entre ossificação normal e fraturas.

Figura 5.2: Centros de ossificação primário do cotovelo



Fonte: Produzido por ChatGPT (2026) a partir do prompt: "Ilustração científica vetorial da anatomia do cotovelo humano destacando os centros de ossificação primários, com representação didática do úmero distal, rádio proximal e ulna proximal, identificando as regiões de ossificação e sua relação anatômica. Em estilo didático, fundo branco e sem marcas comerciais".

Complexo Ligamentar e Estabilidade

A estabilidade do cotovelo é garantida por mecanismos estáticos (congruência óssea e ligamentos) e dinâmicos

(musculatura adjacente). A articulação umeroulnar, através da união entre a tróclea e a incisura troclear, constitui o principal estabilizador ósseo contra forças em varo e valgo. Entre os estabilizadores primários, destaca-se o Ligamento Colateral Ulnar (LCU) na face medial, principal restritor ao estresse em valgo, composto pelas bandas posterior, oblíqua e anterior — esta última a mais relevante funcionalmente. Na face lateral, o Ligamento Colateral Radial (LCR) resiste ao estresse em varo e atua em conjunto com o ligamento anular na estabilização da cabeça do rádio durante a pronossupinação.

Como estabilizadores secundários, atuam a cápsula articular, a musculatura flexoextensora e a cabeça do rádio, que assume papel crucial no suporte ao estresse em valgo na vigência de insuficiência do LCU. Deficiências no complexo lateral podem evoluir para instabilidade rotatória posterolateral. Radiograficamente, a falha desses estabilizadores é sugerida por avulsões ósseas epicondilianas ou pelo alargamento do espaço articular sob manobras de estresse.

Figura 5.3: Ligamentos do cotovelo

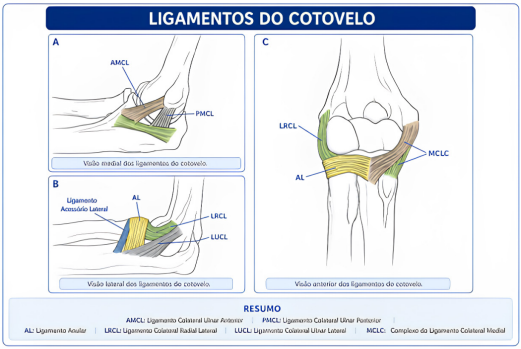

Fonte: Produzido por ChatGPT (2026) a partir do prompt: "Ilustração científica vetorial da anatomia dos ligamentos do cotovelo humano, em vista anatômica, identificando o ligamento colateral ulnar (medial), o ligamento colateral radial (lateral), o ligamento anular do rádio e o complexo ligamentar lateral, com os ossos do úmero, rádio e ulna representados para referência anatômica. Em estilo didático, fundo branco e sem marcas comerciais".

Incidências Radiográficas

A rotina radiográfica do cotovelo inclui as incidências anteroposterior (AP) e perfil. Em casos de trauma ou dúvida diagnóstica, incidências oblíquas podem ser utilizadas para melhor avaliação da cabeça do rádio e do processo coronoide.

Figura 5.4: Incidência anteroposterior do cotovelo



Fonte: Produzido por ChatGPT (2026) a partir do prompt: "Ilustração científica vetorial de uma radiografia do cotovelo em incidência anteroposterior (AP), com o membro superior em extensão e supinação, evidenciando o úmero distal, rádio proximal e ulna, incluindo o capítulo, a tróclea, os epicôndilos medial e lateral, a cabeça do rádio e o olécrano. Em estilo didático, fundo branco e sem marcas comerciais".

Figura 5.5: Incidência de perfil (lateral) do cotovelo



Fonte: Produzido por ChatGPT (2026) a partir do prompt: "Ilustração científica vetorial de uma radiografia do cotovelo em incidência de perfil (lateral), com o cotovelo fletido a 90°, demonstrando o alinhamento anatômico do úmero distal, rádio proximal e ulna, incluindo o olécrano, a cabeça do rádio, o capítulo e a tróclea do úmero. Em estilo didático, fundo branco e sem marcas comerciais".

Figura 5.6: Incidência oblíqua externa do cotovelo



Fonte: Produzido por ChatGPT (2026) a partir do prompt: "Ilustração científica vetorial de uma radiografia do cotovelo em incidência oblíqua externa (rotação lateral de aproximadamente 45°), evidenciando as estruturas ósseas do úmero distal, rádio proximal e ulna, com destaque para a cabeça do rádio, capítulo do úmero e articulações radiocapitelar e umeroulnar. Estilo didático, alta resolução, fundo branco, sem marcas comerciais e com aparência de atlas de radiologia".

Figura 5.7: Incidência oblíqua interna cotovelo



Fonte: Produzido por ChatGPT (2026) a partir do prompt: "Ilustração científica de radiografia do cotovelo humano em incidência oblíqua interna, evidenciando as estruturas ósseas do úmero distal, ulna proximal e cabeça do rádio, em estilo didático, alta resolução, com aparência de atlas de radiologia, fundo branco e sem marcas comerciais".

O método de Coyle, ou incidência axiolateral, é uma alternativa útil quando o paciente não consegue estender o cotovelo para as incidências oblíquas padrão. É especialmente indicado na avaliação de fraturas da cabeça do rádio e do processo coronoide, pois sua angulação específica reduz as sobreposições ósseas e facilita a identificação de pequenos fragmentos e desvios articulares.

Tomografia computadorizada de cotovelo

A tomografia computadorizada (TC) é a modalidade de escolha para a avaliação detalhada da arquitetura óssea. Diferente do raio-X, a TC elimina a superposição de estruturas e oferece alta resolução espacial, sendo fundamental no planejamento cirúrgico de fraturas complexas (Arroyo-

Berezowsky; Quinzaños-Fresnedo, 2022). Suas principais indicações são:

- Fraturas Complexas: Avaliação de cominuição, desvio de fragmentos e extensão intra-articular (ex: fraturas supracondilianas ou da cabeça do rádio cominuídas).
- Avaliação da Superfície Articular: Detecção de degraus articulares milimétricos que podem levar à artrose precoce.
- Corpos Livres Intra-articulares: Identificação de fragmentos ósseos ou cartilaginosos soltos dentro da articulação.
- Tumores Ósseos: Estudo da matriz óssea e reação periosteal.

A reconstrução tridimensional (3D) auxilia significativamente no planejamento cirúrgico, permitindo melhor compreensão espacial das fraturas.

Figura 5.8: Reconstrução 3D de tomografia computadorizada do cotovelo



Fonte: Produzido por ChatGPT (2026) a partir do prompt: "Reconstrução tridimensional (3D) de tomografia computadorizada do cotovelo humano, evidenciando o úmero distal, a ulna proximal e a cabeça do rádio, em estilo científico, alta resolução, com aparência de atlas de radiologia, fundo branco e sem marcas comerciais".

Ressonância Magnética de Cotovelo

A RM é o método de escolha para a avaliação detalhada de estruturas não ósseas e alterações medulares precoces, como o edema ósseo em fraturas ocultas e contusões trabeculares. Suas principais indicações incluem:

- Lesões Ligamentares: Essencial na avaliação de rupturas do Ligamento Colateral Ulnar (frequente em atletas de arremesso) e do complexo lateral em quadros de instabilidade ou luxação.
- Tendinopatias e Epicondilites: Permite o diagnóstico confirmatório e a graduação de lesões (estiramentos a rupturas) nos tendões extensor comum (epicondilite lateral) e flexor comum (epicondilite medial).
- Cartilagem e Osteocondrites: Identifica precocemente a osteocondrite dissecante, especialmente no capítulo umeral de adolescentes, sendo crucial para avaliar a estabilidade do fragmento osteocondral.
- Neuropatias Compressivas: Ferramenta valiosa na análise de síndromes compressivas, como a do nervo ulnar no túnel cubital, evidenciando espessamentos, alterações de sinal ou causas extrínsecas (cistos e variantes).
- Patologias Ósseas Ocultas: Detecta microfraturas e sofrimento ósseo agudo via sinal de edema medular, indetectáveis quando a arquitetura cortical está preservada em exames radiográficos.

Figura 5.9: Ressonância magnética do cotovelo



Fonte: Produzido por ChatGPT (2026) a partir do prompt: "Imagem científica de ressonância magnética do cotovelo humano, em plano anatômico, com visualização detalhada das estruturas ósseas, cartilaginosas, ligamentares e musculotendíneas, em estilo didático, alta resolução, sem marcas comerciais e com aparência de atlas de radiologia".

Ultrassonografia do Sistema Musculoesquelético

A ultrassonografia (USG) é uma ferramenta valiosa pela sua acessibilidade, baixo custo e, principalmente, pela capacidade de realizar avaliação dinâmica. Principais Indicações:

- Avaliação de Tendões: Excelente para diagnosticar tendinoses, rupturas parciais ou totais (ex: ruptura distal do bíceps braquial).
- Dinâmica Articular: O examinador pode mover o cotovelo do paciente enquanto observa o deslizamento dos tendões ou a estabilidade de um ligamento sob estresse.

- Guiagem de Procedimentos: Infiltrações de corticoides ou aspiração de cistos guiadas por USG aumentam a precisão e segurança.

Figura 5.10: Ultrassonografia do cotovelo



Fonte: Produzido por ChatGPT (2026) a partir do prompt: "Ilustração científica vetorial de uma ultrassonografia do cotovelo humano, demonstrando a posição do transdutor, os principais marcos anatômicos (úmero distal, rádio, ulna, tendões, ligamentos e estruturas musculares superficiais) e a imagem ultrassonográfica correspondente, em estilo didático, alta resolução, fundo branco, sem marcas comerciais e com aparência de atlas de ultrassonografia musculoesquelética".

Técnicas avançadas com contraste: Artro-TC e Artro-RM

Estas técnicas envolvem a injeção de contraste (gadolínio na RM ou iodo na TC) diretamente dentro

da articulação. O objetivo é distender a cápsula articular para "delinear" com precisão as superfícies internas. Indicações Específicas:

- Estudo da Cartilagem: Padrão-ouro para avaliar a integridade da cartilagem articular e defeitos osteocondrais.
- Corpos Livres Pequenos: O contraste ajuda a diferenciar um pequeno fragmento de cartilagem solto do líquido articular normal.

Figura 5.11: Técnicas avançadas com contraste



Fonte: Produzido por ChatGPT (2026) a partir do prompt: "Ilustração científica vetorial comparando técnicas avançadas de diagnóstico por imagem com contraste, incluindo angiografia por tomografia computadorizada (angio-TC), angiografia por ressonância magnética (angio-RM) e estudo contrastado fluoroscópico, evidenciando a administração do meio de contraste e a visualização aprimorada de estruturas vasculares e anatômicas. Estilo didático, alta resolução, fundo branco, sem marcas comerciais e com aparência de atlas de radiologia".

Fratura supracondiliana

As fraturas supracondilianas do úmero representam a lesão traumática mais comum do cotovelo na população pediátrica, ocorrendo tipicamente na região metafisária distal, imediatamente proximal aos côndilos umerais. Estão fortemente associadas a mecanismos de trauma indireto, principalmente quedas com a mão espalmada.

Particularidades da fratura supracondiliana pediátrica

No cotovelo pediátrico, a interpretação radiográfica é dificultada pela ossificação incompleta, uma vez que grande parte das estruturas ainda é cartilaginosa. Nesse contexto, o capítulo, geralmente o primeiro a ossificar, é essencial para a avaliação do alinhamento, devendo ser interceptado pela linha umeral anterior. Alterações nessa relação sugerem fratura supracondiliana, mesmo sem visualização do traço. Assim, a análise adequada deve integrar anatomia, alinhamento e reconhecimento dos núcleos de ossificação, podendo a comparação com o lado contralateral auxiliar em casos duvidosos.

Classificação de Gartland

A classificação de Gartland é a mais utilizada para definir a gravidade das fraturas supracondilianas. A avaliação por imagem também deve considerar diagnósticos diferenciais, como luxação do cotovelo, fratura do côndilo lateral e fratura da cabeça do rádio. Em casos selecionados, a tomografia computadorizada pode ser utilizada para melhor avaliação de fraturas complexas e planejamento cirúrgico.

Tabela 5.1: Classificação de Gartland

Tipo	Características principais	Achados radiológicos	Risco associado
Tipo I	Fratura sem desvio ou minimamente desviada	Ausência de desalinhamento evidente; diagnóstico frequentemente baseado em sinais indiretos (ex.: fat pad sign)	Baixo
Tipo II	Fratura com desvio parcial e cortical posterior preservada (efeito dobradiça)	Angulação evidente, principalmente no perfil	Moderado
Tipo III	Fratura com desvio completo e perda de contato entre os fragmentos	Desalinhamento acentuado em todas as incidências	Alto risco de lesão neurovascular

Fonte: Os autores, 2026.

Figura 5.12: Radiografia de fratura supracondiliana do cotovelo em criança

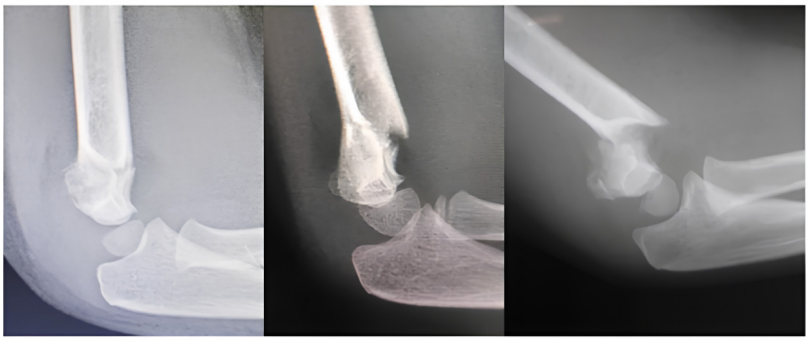

Fonte: Utino, 2026.

Avaliação por imagem

O método inicial para avaliação das fraturas supracondilianas do úmero é a radiografia simples, com incidências anteroposterior (AP) e perfil. A incidência AP avalia o alinhamento e a integridade das colunas do úmero, enquanto o perfil identifica o deslocamento do fragmento distal e o alinhamento entre a diáfise umeral e o capítulo.

Mesmo sem visualização direta do traço de fratura, sinais indiretos podem sugerir lesão, como o sinal do coxim gorduroso. Outro parâmetro importante é a linha umeral anterior, que normalmente cruza o terço médio do capítulo e, nas fraturas do tipo extensão, passa anteriormente a essa estrutura.

Figura 5.13: Comparação de linha umeral anterior em cotovelo anatômico e cotovelo com fratura supracondiliana

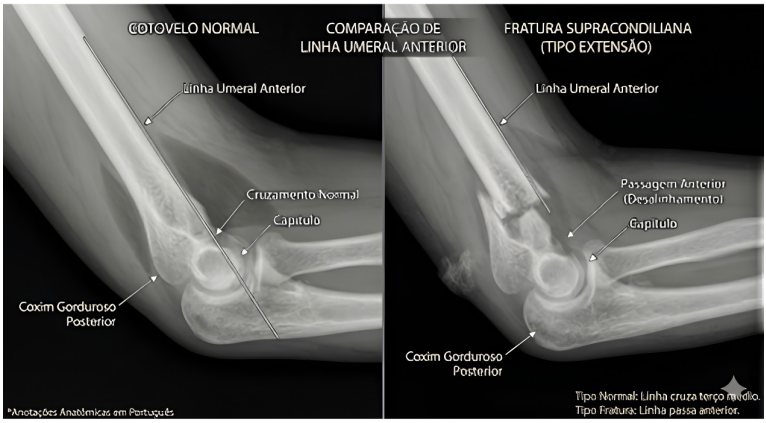

Fonte: Produzido por ChatGPT (2026) a partir do prompt: "Ilustração científica vetorial comparativa de duas radiografias laterais do cotovelo pediátrico: à esquerda, cotovelo anatômico normal com a linha umeral anterior intersectando o terço médio do capítulo do úmero; à direita, cotovelo com fratura supracondiliana do úmero, evidenciando o desvio da linha umeral anterior em relação ao capítulo. Estilo didático, alta resolução, sem marcas comerciais e com aparência de atlas de radiologia".

Luxações de cotovelo

A luxação do cotovelo é a perda completa da congruência articular entre o úmero distal, a ulna e o rádio, resultando em deslocamento das superfícies articulares e comprometimento da estabilidade da articulação.

1. Classificação das luxações de cotovelo

As luxações do cotovelo podem ser classificadas em simples, sem fraturas associadas, ou complexas, quando associadas a fraturas da cabeça do rádio, processo coronóide ou olécrano (O'Driscoll, 2000; Greenspan, 2011; Radiopaedia, 2023).

Quanto à direção, podem ser posteriores (mais frequentes), anteriores, mediais, laterais ou divergentes. Do ponto de vista biomecânico, destaca-se a instabilidade rotatória póstero-lateral, relacionada à progressão de lesões ligamentares e capsulares que podem evoluir para luxação completa (O'Driscoll, 2000).

Figura 5.14: Luxações de cotovelo

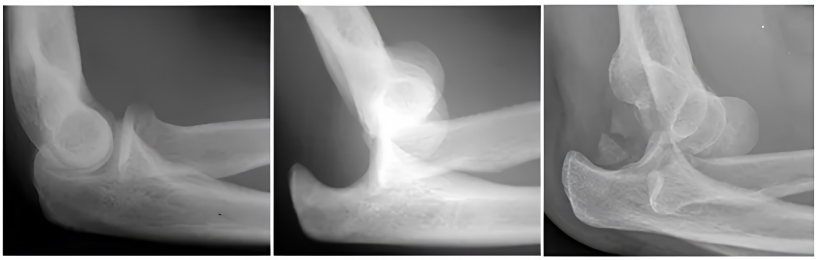

Fonte: Malavolta, 2026.

Figura 5.15: Luxações posterior e lateral de cotovelo

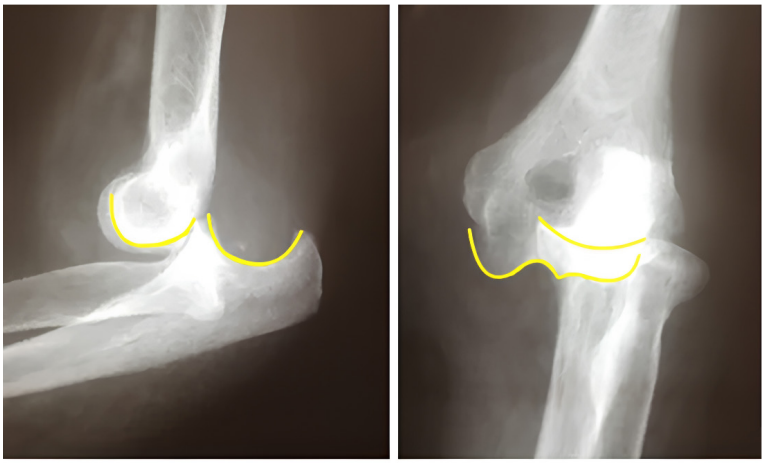

Fonte: Utino, 2026.

2. Avaliação por imagem

A avaliação das luxações do cotovelo inicia-se com radiografias em AP e perfil, que demonstram perda da congruência articular, desalinhamento e possíveis fraturas associadas. A tomografia computadorizada auxilia na avaliação das lesões ósseas, enquanto a ressonância magnética avalia estruturas ligamentares.

O sinal do coxim gorduroso (fat pad sign) é um importante achado radiográfico nos traumas do cotovelo, relacionado ao derrame articular. Na radiografia em perfil, o coxim anterior pode assumir aspecto em "vela", enquanto a visualização do coxim posterior é considerada patológica.

Figura 5.16: Sinal do coxim gorduroso na fratura supracondiliana

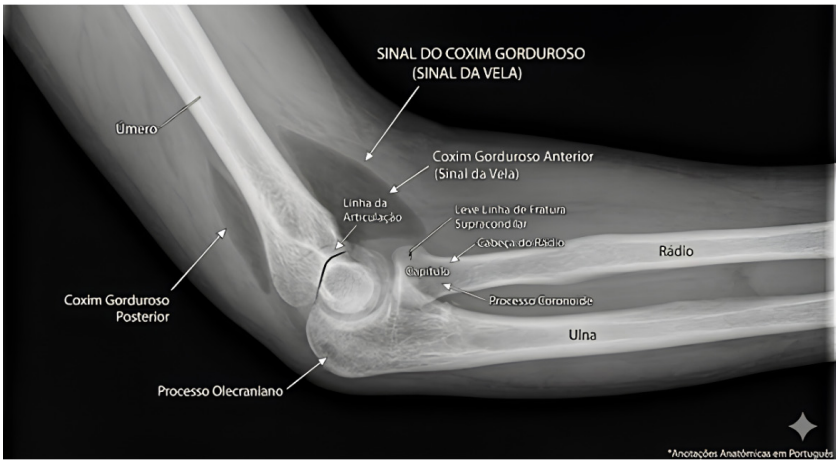

Fonte: Produzido por ChatGPT (2026) a partir do prompt: "Ilustração científica vetorial de uma radiografia lateral do cotovelo demonstrando o sinal do coxim gorduroso (fat pad sign) associado à fratura supracondiliana do úmero, destacando a elevação dos coxins gordurosos anterior e posterior, em estilo didático, alta resolução, sem marcas comerciais e com aparência de atlas de radiologia".

3. Importância clínica

Sua importância clínica é maior nas fraturas supracondilianas do úmero em crianças, especialmente nas classificadas como Gartland tipo I, podendo ser o único achado radiográfico inicial.

Quando o diagnóstico se baseia apenas nesse sinal, a confirmação pode ocorrer em radiografias de controle, com reação periosteal ou formação de calo ósseo. O reconhecimento precoce permite tratamento adequado e evita complicações.

REFERÊNCIAS:

ADLER, Joel T. Gray's anatomy: ***The anatomical basis of clinical practice.*** Journal of Surgical Research, v. 158, n. 1, p. 28-29, 2010.

ARROYO-BEREZOWSKY, C.; QUINZAÑOS-FRESNEDO, J. ***Pediatric Elbow Fractures: A Practical Approach*.** Philadelphia: Elsevier, 2022.

MALAVOLTA, Eduardo. **Luxação do cotovelo.** Disponível em: https://www.eduardomalavolta.com/luxacao-do-cotovelo. Acesso em: 02 maio 2026.

MOORE, K. L.; DALLEY, A. F.; AGUR, A. M. R. A**natomia orientada para a clínica**. 8. ed. Rio de Janeiro: Guanabara Koogan, 2024.

POGGIALI, Pedro; NOGUEIRA, Francisco Carlos Salles; DE MELLO NOGUEIRA, Maria Paula. Manejo da fratura supracondiliana do úmero na criança. **Revista Brasileira de Ortopedia**, v. 57, n. 01, p. 023-032, 2022.

STANDRING, Susan (Ed.). **Gray's Anatomy E-Book:** Gray's Anatomy E-Book. Elsevier Health Sciences, 2021.

STOLLER, David W. (Ed.). ***Magnetic resonance imaging in orthopaedics and sports medicine***. Lippincott Williams & Wilkins, 2007.

UTINO, Artur. **Fratura supracondiliana do cotovelo de criança.** Disponível em: https://drarturutino.com.br/fratura-supracondiliana-do-cotovelo-de-crianca/. Acesso em: 5 maio 2026.

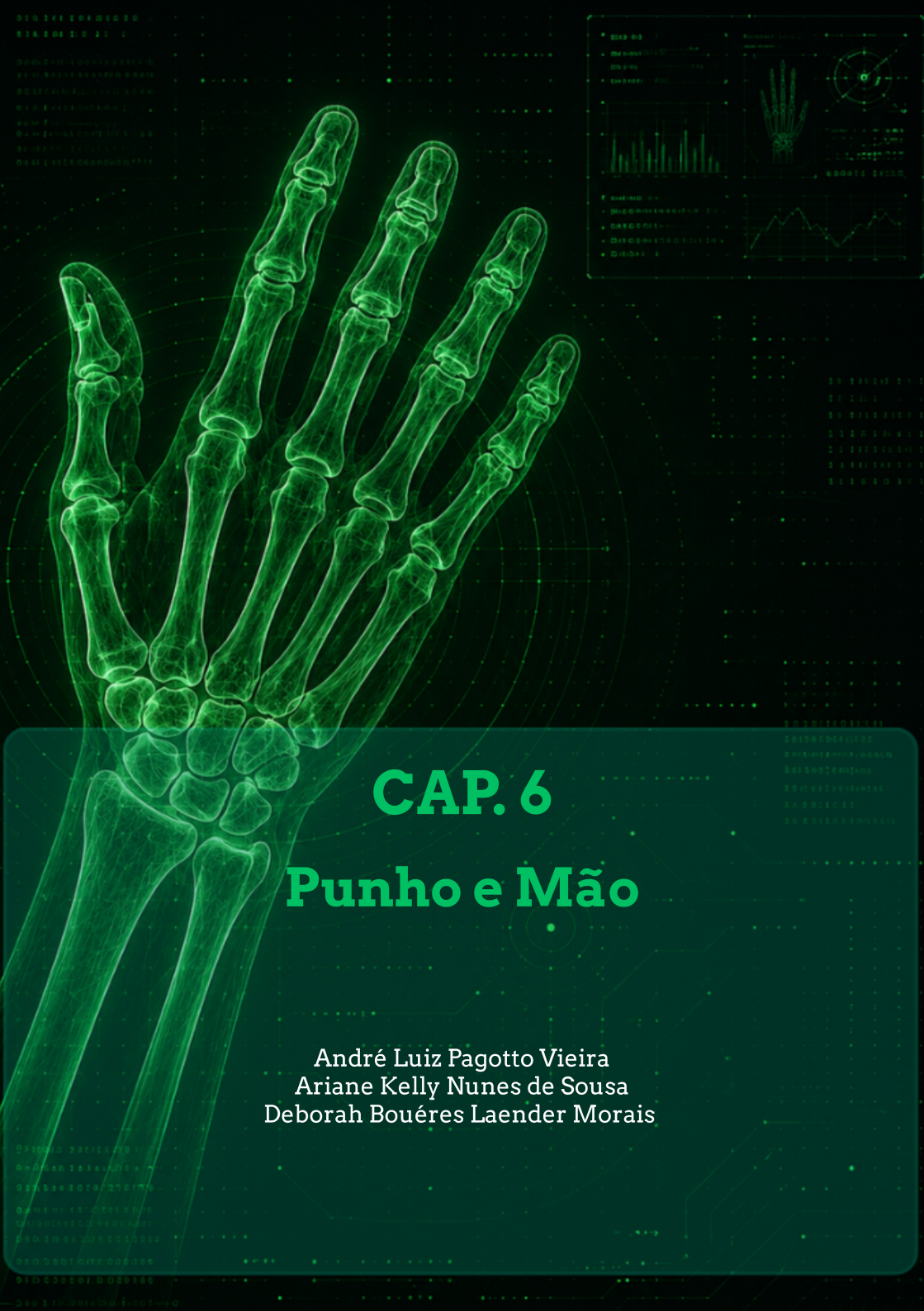

CAP. 6

Punho e Mão

André Luiz Pagotto Vieira
Ariane Kelly Nunes de Sousa
Deborah Bouéres Laender Morais

André Luiz Pagotto Vieira



Médico Ortopedista e Traumatologista, especializado em Patologias da Coluna Vertebral. Membro titular da Sociedade Brasileira de Coluna (SBC) e da Sociedade Brasileira de Ortopedia e Traumatologia (SBOT). Diretor e professor do Curso de Medicina da Universidade Estadual da Região Tocantina do Maranhão (UEMASUL). Doutorando em Bioética na Faculdade de Medicina da Universidade do Porto, em Portugal. Especializado em tratamentos clínicos e cirúrgicos das doenças que afetam a coluna vertebral. Realizou residência em Ortopedia e Traumatologia no Hospital Federal dos Servidores do Estado do Rio de Janeiro. Possui subespecialização em Tratamento de Patologias da Coluna Vertebral.

http://lattes.cnpq.br/7282587563670891
andre.vieira@uemasul.edu.br

Ariane Kelly Nunes de Sousa



Graduanda em Medicina pela Universidade Estadual da Região Tocantina do Maranhão (UEMASUL), com ingresso em 2021. Possui interesse em Educação em Saúde. Participa de atividades de extensão em Unidades Básicas de Saúde, com desenvolvimento de ações educativas voltadas à prevenção de doenças crônicas não transmissíveis. Participou da escrita de trabalhos científicos, incluindo estudo sobre conscientização dos riscos do tabagismo em pacientes da atenção básica (2024), revisão integrativa sobre síndrome de Burnout em docentes do ensino superior (2025) e produção sobre complicações gestacionais e uso de medicamentos (2023), publicados em anais de eventos científicos.

http://lattes.cnpq.br/7282587563670891
andre.vieira@uemasul.edu.br

Deborah Bouéres Laender Morais



Graduanda em Medicina na Universidade Estadual da Região Tocantina do Maranhão (UEMASUL), campus Imperatriz. Foi diretora de Eventos e Cultura do Centro Acadêmico de Medicina da UEMASUL (CAMESUL), correspondendo à gestão do período letivo 2022.2. Participante do projeto de extensão sobre a saúde do idoso, "Meu Velho Amigo", vinculado à UEMASUL. Participante da equipe de marketing da Associação Atlética Acadêmica de Medicina da UEMASUL SOMBRIA (A.A.A.M.U.S.).

http://lattes.cnpq.br/6076784495733852
deborah.morais@uemasul.edu.br

CAPÍTULO 6

PUNHO E MÃO

Resumo: As articulações do punho e da mão são responsáveis pela mobilidade, estabilidade e função de preensão, sendo frequentemente acometidas por lesões traumáticas, como fraturas, luxações, contusões e lesões ligamentares. O carpo é formado por oito ossos distribuídos em fileiras proximal e distal, enquanto a mão é composta por metacarpos e falanges. As radiografias em incidências posteroanterior, perfil e oblíqua representam os principais métodos diagnósticos iniciais, permitindo avaliar fraturas, desalinhamentos e idade óssea. Entre as lesões mais importantes destacam-se as fraturas de Colles e Smith, que acometem a extremidade distal do rádio e diferem pelo deslocamento dorsal ou volar do fragmento distal. A fratura de escafoide apresenta risco elevado de necrose avascular devido à irrigação limitada. Luxações carpais e perilunares geralmente decorrem de traumas de alta energia, frequentemente associadas a rupturas ligamentares e necessidade de tratamento cirúrgico para restauração da estabilidade articular e prevenção de complicações funcionais permanentes no punho lesionado.

Palavras-chave: Punho; Fraturas carpais; Radiologia ortopédica.

WRIST AND HAND

Abstract: The wrist and hand joints are responsible for mobility, stability, and grasping function, and are frequently affected by traumatic injuries such as fractures, dislocations, contusions, and ligament injuries. The carpus is formed by eight bones arranged in proximal and distal rows, while the hand consists of metacarpals and phalanges. Posteroanterior, lateral, and oblique radiographic views are the main initial diagnostic methods, allowing the evaluation of fractures, misalignment, and bone age. Among the most important injuries are Colles and Smith fractures, which affect the distal radius and differ according to dorsal or volar displacement of the distal fragment. Scaphoid fractures present a high risk of avascular necrosis due to limited vascular supply. Carpal and perilunate dislocations usually result from high-energy trauma and are frequently associated with ligament ruptures and the need for surgical treatment to restore joint stability and prevent permanent functional complications in the injured wrist.

Keywords: Wrist; Carpal fractures; Orthopedic radiology.

Introdução

A mobilidade da mão no antebraço é feita por um conjunto de articulações sinoviais, principalmente pela articulação radiocarpal, complementada pelos movimentos entre os ossos do carpo. As articulações radiocarpais e intercarpais permitem flexão, extensão, adução e abdução da mão, sendo estabilizadas pelos músculos flexores e extensores do punho As articulações

carpometacarpais, metacarpofalângicas e interfalângicas também são sinoviais e permitem os movimentos relacionados à função e à preensão da mão (Arroyo-Berezowsky; Quinzaños-Fresnedo, 2022).

Lesões nas mãos estão entre as mais frequentes do corpo, acometendo principalmente homens economicamente ativos com menos de 40 anos. A maioria dos casos é tratada ambulatorialmente, exceto nas lesões graves e múltiplas, que podem exigir tratamento prolongado e resultar em incapacidade funcional. As lesões mais comuns incluem lacerações, fraturas, luxações, lesões ligamentares, contusões e amputações (Gosling, 2019).

Além da avaliação de fraturas, as radiografias do punho e da mão são usadas para avaliar a idade óssea.. Os centros de ossificação geralmente são evidentes durante o 1° ano de vida, podendo surgir antes do nascimento. Os centros dos ossos capitato e hamato são os primeiros a surgir. Até os 11 anos, os centros de ossificação de todos os ossos carpais são visíveis (Moore, 2024).

Anatomia Radiológica

O carpo é formado por oito ossos carpais dispostos em duas fileiras: proximal (escafoide, semilunar, piramidal e pisiforme) e distal (trapézio, trapezoide, capitato e hamato). Localizados entre a mão e o antebraço, esses ossos conferem flexibilidade ao punho.

O metacarpo forma o esqueleto da palma da mão e é composto por cinco ossos metacarpais, cada um com base, corpo e cabeça. Os dedos possuem três falanges, exceto o polegar, que apresenta duas. Cada falange possui base proximal, corpo e cabeça distal (Moore, 2024).

Figura 6.1: Anatomia óssea do punho e mão

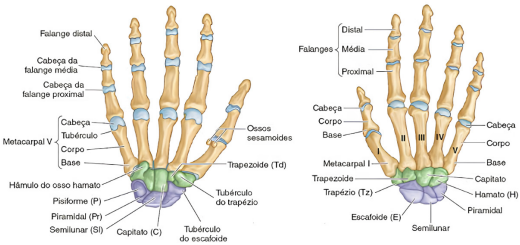

Fonte: Moore, Dalley e Agur, 2014.

Figura 6.2: Radiografia de punho e mão

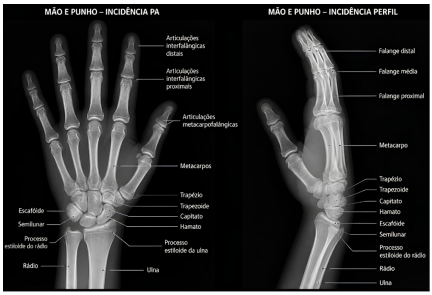

Fonte: Produzido por ChatGPT (2026) a partir do prompt "Ilustração científica de radiografias do punho e da mão nas incidências posteroanterior (PA) e perfil, evidenciando a anatomia óssea normal, em estilo didático, fundo branco e sem marcas comerciais".

Figura 6.3: Ultrassonografia de punho e mão

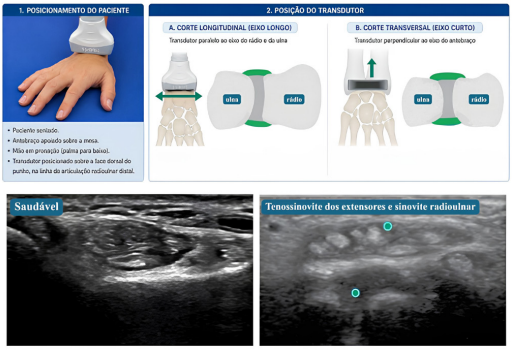

Fonte: Adaptado de Ped-MUS, 2019.

Figura 6.4: Ressonância magnética de punho e mão

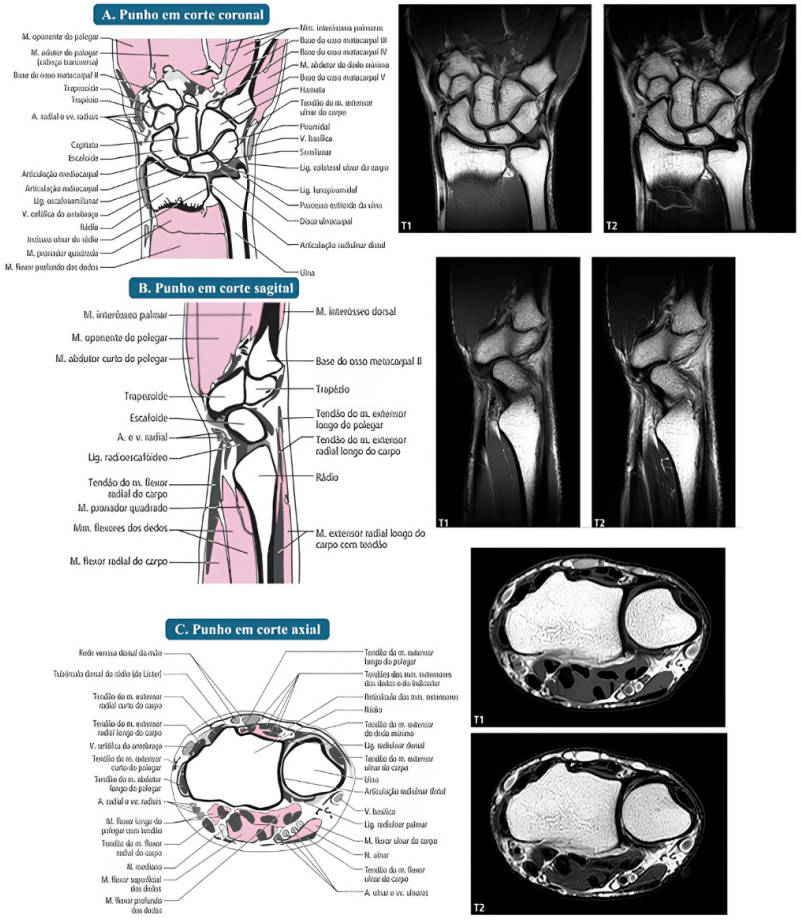

Fonte: Heuck *et al.*, 2012.

Incidências

A rotina de solicitação de radiografia para avaliação de lesões em punho e mão é composta pelas incidências Posteroanterior (PA) e Perfil para punho, Posteroanterior (PA) e Oblíqua para mão.

Figura 6.5: Incidências do punho mão em radiografias



Fonte: Google Imagens, 2026.

Fratura de Colles

Figura 6.6: Deformidade em "dorso de garfo" em fratura de Colles

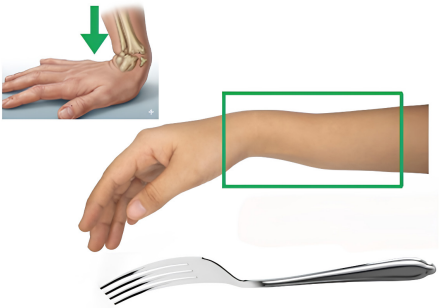

Fonte: Produzido Google Gemini (2026) a partir de prompt "Ilustração científica da deformidade em 'dorso de garfo' característica da fratura de Colles, evidenciando o desvio dorsal do fragmento distal do rádio, em estilo didático, fundo branco e sem marcas comerciais".

A fratura da extremidade distal do rádio é comum em adultos acima dos 50 anos, especialmente em mulheres com osteoporose. A fratura de Colles, caracterizada por fratura transversal dos 2 cm distais do rádio com deslocamento posterior do fragmento distal, é a mais frequente do antebraço. Geralmente resulta de queda com a mão em extensão e pode estar associada à avulsão do processo estilóide da ulna (Moore, 2024).

Na fratura de Colles ocorre encurtamento do rádio, invertendo a relação normal entre os processos estilóides do rádio e da ulna. A deformidade típica é denominada "dorso de garfo", causada pelo deslocamento posterior do fragmento distal do rádio.

O diagnóstico radiográfico é realizado nas incidências póstero-anterior e perfil, permitindo avaliar inclinação palmar e ulnar, comprimento do rádio, deslocamentos, congruência articular e cominuição. Também deve ser analisada a continuidade dos arcos carpais e o espaço entre os ossos do carpo, pois alterações podem sugerir lesão ligamentar (Hebert *et al*., 2017).

Figura 6.7: Radiografia do punho esquerdo em PA evidenciando fratura extra-articular do rádio e da extremidade distal da ulna, com fragmento que incluía o processo estilóide da ulna, encurtamento do rádio e perda da inclinação ulnar do rádio (A). Radiografia em perfil do punho esquerdo, evidenciando angulação dorsal do rádio maior do que 20° e cominuição dorsal na região metafisária do rádio (B)

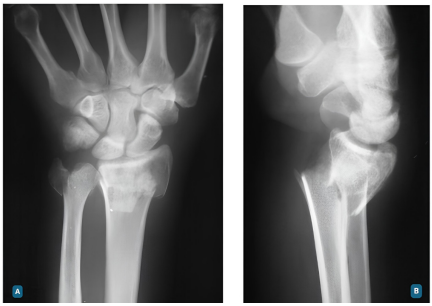

Fonte: Barros Filho, Kojima e Fernandes, 2009.

Fratura de Smith

Em 1814, Abraham Colles descreveu a fratura distal do rádio como " deformidade em garfo de prata": angulada em sentido volar, luxada dorsalmente, com perda de inclinação radial e resultando em encurtamento radial (Skinner; McMahon, 2015).

A fratura de Smith, ou fratura de Colles reversa, caracteriza-se por deslocamento volar do fragmento distal do rádio, geralmente causada por queda sobre o dorso da mão com o punho em flexão. Pode ser extra-articular, intra-articular ou associada à fratura-luxação do punho, havendo risco de compressão do nervo mediano. Nas radiografias observa-se angulação ou deslocamento anterior do fragmento distal (Hebert *et al*., 2017).

A conduta terapêutica depende do padrão da fratura e da qualidade óssea, buscando restaurar o alinhamento e a congruência articular. A avaliação inicial é feita com radiografias em incidências anteroposterior, oblíqua e perfil. Em fraturas mais complexas, a tomografia computadorizada auxilia no planejamento cirúrgico, enquanto a ressonância magnética pode avaliar lesões ligamentares e do complexo fibrocartilaginoso.

A cirurgia é indicada para pacientes com fraturas expostas ou naqueles com fratura inerentemente instável, que é definida pela presença de três dos seguintes critérios:

1) angulação dorsal acima de 20 graus;

2) encurtamento inicial acima de 5 milímetros;

3) cominuição dorsal acima de 50%;

4) fratura intra-articular ou idade acima de 60 anos com fratura ulnar associada;

5) fratura de cisalhamento ou fratura com luxação de punho.

Sobre o tratamento, em suma, para fraturas extra-articulares, avalia-se se há ou não desvio. Para fraturas extra-articulares sem desvio, recomenda-se imobilização por 4 a 6 semanas seguida por mobilização e órtese pré-fabricada. Na maioria dos pacientes, esse tratamento é bem sucedido.

Em fraturas extra-articulares com desvio, há indicação de redução fechada com o uso de tipoia tipo "pinça de açúcar" ou de aparelho gessado longo, o que pode ser efetivo para manter a redução.

Em fraturas intra-articulares, o tratamento é ORIF (do inglês *Open Reduction and Internal Fixation*, Redução Aberta com Fixação Interna). A única contraindicação a esse tratamento é cominuição em excesso em que com a ORIF não seja possível obter um constructo ósseo estável. Nessa situação, geralmente, indica-se o uso de fixador externo como dispositivo distrator e neutralizador.

Figura 6.8: Os tipos I, II e III são extra-articulares. O tipo IV é intra-articular com desvio. A conduta para cada fratura depende de sua classificação

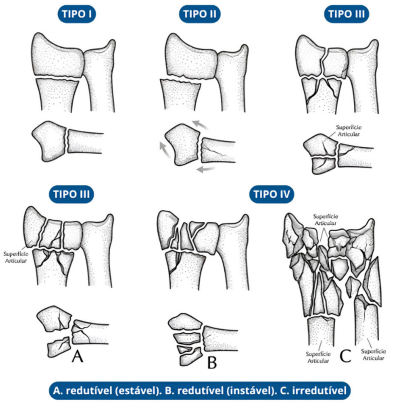

Fonte: IImagem gerada por ChatGPT (2026), com validação técnica dos autores, a partir do promt: "Ilustração científica da classificação das fraturas de Smith dos tipos I, II, III e IV, organizada em painéis separados, destacando as fraturas extra-articulares (tipos I–III) e a fratura intra-articular com desvio (tipo IV), em estilo didático, fundo branco e sem marcas comerciais"

Figura 6.9: Imagens de radiografias pré-operatórias, anterior e perfil
São observados desvios radial e volar do fragmento distal



Fonte: Andrade, Oliveira e Barros, 2002.

Figura 6.10: Tomografia computadorizada pré-operatória em perfil



Fonte: Goorens *et al.*, 2017.

Fratura de escafoide

O escafoide se destaca como o osso do carpo que sofre com fraturas com maior frequência. Sob o ponto de vista anatômico, ele é dividido em terços proximal e distal, sendo a porção central chamada de cintura.

Na face volar distal, a tuberosidade do escafoide forma uma proeminência característica. Como o escafoide articula-se com o rádio e outros quatro ossos carpais, grande parte de sua superfície é revestida por cartilagem articular, limitando a entrada de vasos sanguíneos. Assim, sua irrigação vascular origina-se principalmente em uma pequena área não articular da cintura do escafoide.

A maior parte do suprimento sanguíneo do escafoide ocorre pela região distal. Assim, fraturas da cintura podem reduzir a perfusão do polo proximal, favorecendo necrose isquêmica. Nas fraturas do polo proximal, o risco de necrose avascular é ainda maior.

Estatisticamente, as fraturas na cintura representam cerca de 70% dos casos, enquanto o polo proximal responde por 20%, e o polo distal pelo restante.

No que tange ao tratamento, indicasse o uso de aparelho gessado para fraturas sem desvio, aquelas com deslocamento menor que 2mm e ausência de angulação. O tempo médio para a consolidação varia conforme a localização:

- Terço distal: entre 4 e 8 semanas.
- Terço médio (cintura): de 6 a 12 semanas.
- Terço proximal: de 12 a 20 semanas.

Caso os exames radiológicos iniciais indiquem desvio, torna-se indispensável a redução aberta com fixação interna a fim de evitar a consolidação viciosa. Devido à demora inerente ao processo de cicatrização

óssea do escafoide, determinados especialistas optam pela fixação primária inclusive em lesões sem desvio.

Estudos atuais evidenciam que a fixação percutânea em fraturas estáveis da cintura acelera e pode dispensar a necessidade de gesso. Se houver demora na consolidação (retardo), as opções incluem ampliar o tempo de imobilização ou realizar intervenção cirúrgica com curetagem e enxertia óssea.

Para fraturas não consolidadas e sem desvio, é possível aplicar fixação percutânea com injeção de enxerto. Já em situações de colapso ou angulação, utiliza-se enxerto volar de osso cortical poroso para corrigir a estrutura, imobilizando-o com fios K ou parafusos.

Quando o polo proximal apresenta necrose avascular sem artrose radiocarpal, pode-se realizar revascularização com enxerto ósseo vascularizado do rádio dorsal. Na presença de artrose estabelecida, são indicados procedimentos de salvamento, como carpectomia da fileira proximal, retirada do escafoide com artrodese mesocarpal ou artrodese total do punho.

Figura 6.11: Paciente com história de trauma de alta energia. Tratamento realizado com osteossíntese do rádio distal com placa volar e osteossíntese do escafoide com parafuso compressivo



Fonte: Nogueira *et al.*, 2024.

Figura 6.12: Tomografia computadorizada vista sagital de uma fratura do escafoide



Fonte: Rhemrev *et al*., 2011.

Luxações carpais

A luxação radiocarpal geralmente está associada a lesões ligamentares graves ou fraturas. O tratamento busca restaurar a anatomia óssea por meio de redução fechada, fixação interna com redução aberta (ORIF) ou associação das técnicas.

Lesões associadas, como fratura distal do rádio com luxação carpal ou luxação transescafoide perilunar, geralmente requerem ORIF com reparo ligamentar. Também é importante monitorar o nervo mediano, podendo ser necessária a exploração cirúrgica em casos de compressão nervosa.

As luxações semilunar e perilunar resultam de traumas de alta energia que causam ruptura do complexo ligamentar

ao redor do semilunar, geralmente por dorsiflexão, desvio ulnar e supinação intercarpal. Pela classificação de Mansfield, a ruptura ligamentar é dividida em quatro níveis:

- Estágio 1: caracteriza-se pela lesão do ligamento escafossemilunar;
- Estágio 2: envolve, adicionalmente, o rompimento dos ligamentos dorsais ao semilunar;
- Estágio 3: a extensão do dano atinge o ligamento lunopiramidal;
- Estágio 4: resulta na falha completa de todo o suporte de ligamentos do semilunar.

Essa progressão evolui da dissociação escafossemilunar para luxação perilunar e, posteriormente, luxação do semilunar. Na luxação perilunar, o carpo se desloca enquanto o semilunar permanece alinhado ao rádio. Já na luxação do semilunar, o semilunar desloca-se para a região palmar, em direção ao túnel do carpo.

Em ambas as situações, há ruptura ligamentar entre capitato, escafoide, semilunar e piramidal. O espaço de Poirier representa uma área de vulnerabilidade entre o semilunar e o capitato. Na variante transescafoide perilunar, a lesão atravessa o escafoide em vez do ligamento escafossemilunar.

Embora os ligamentos intercarpais possam cicatrizar com alinhamento anatômico adequado, e a redução fechada seja a medida inicial, muitos casos necessitam de tratamento cirúrgico. A redução aberta com fixação por pinos e reparo ligamentar é utilizada para garantir estabilidade.

Nas luxações perilunar e semilunar, pode ser necessária abordagem dupla: dorsal para correção do alinhamento intercarpal e palmar para descompressão

do nervo mediano e tratamento da lesão no espaço de Poirier.

Figura 6.13: Luxação volar de segundo ao quinto metacarpal. As primeiras duas imagens mostram radiografias iniciais, evidenciando a lesão volar. A terceira e quarta imagem evidenciam o primeiro tratamento, em que se percebe a incongruência articular, tanto na radiografia de frente quanto na de perfil. As últimas duas imagens mostram a correta correlação articular

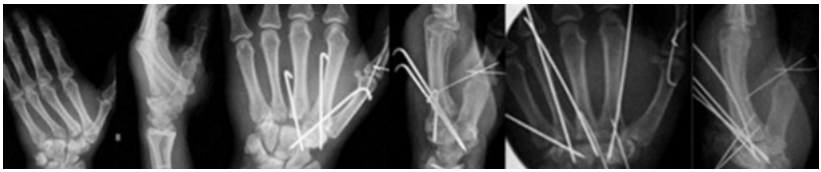

Fonte: Novak e Giostri, 2021.

Figura 6.14: Cortes axiais, sagitais e coronais da tomografia computadorizada da mão direita mostrando fraturas deslocadas do capitato e do hamato (verde) com deslocamento da terceira (vermelho), quarta (amarelo) e quinta (azul) articulações carpometacarpais

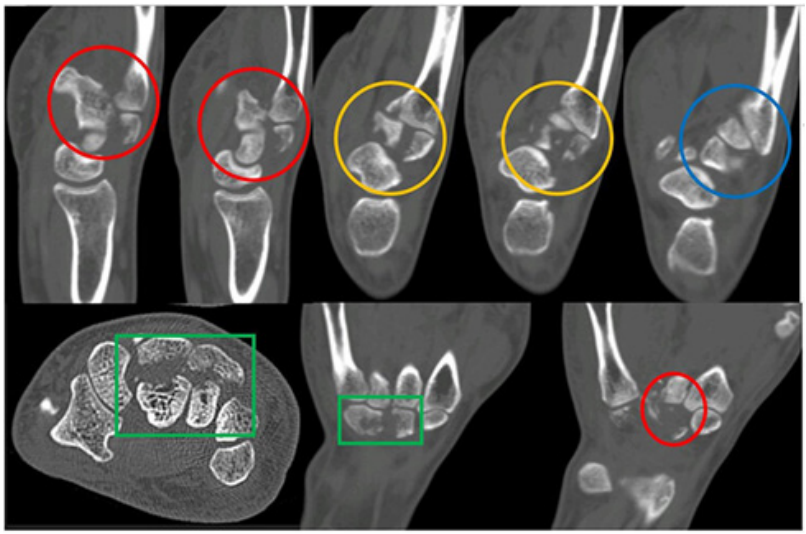

Fonte: Ghanem *et al.*, 2025.

REFERÊNCIAS:

ALBERTONI, Walter Manna; FALOPPA, Flávio; BELOTTI, João Carlos. **Tratamento das fraturas da extremidade distal do rádio.** Revista Brasileira de Ortopedia, p. 1-4, 2002.

ANDRADE, Luís Eduardo Lima de; OLIVEIRA, Décio José de; BARROS, José Wagner de. **Tratamento das fraturas instáveis da extremidade distal do rádio com desvio volar utilizando-se placa de apoio.** Acta Ortopédica Brasileira, p. 5-9, 2002.

ARROYO-BEREZOWSKY, C.; QUINZANOS-FRESNEDO, J. *Epidemiology of hand and wrist injuries treated in a reference specialty center over a year***.** Acta ortopédica mexicana, v. 35, n. 5, p. 429-435, 2021.

BARROS FILHO, Tarcísio Eloy Pessoa de; KOJIMA, Kodi Edson; FERNANDES, Túlio Diniz. **Casos clínicos em ortopedia e traumatologia: guia prático para formação e atualização em ortopedia.** 2009.

GHANEM, Wendy *et al*. ***A Rare Case of Multiple Carpometacarpal Joint Fracture-Dislocations with Fractures of the Hamate and Capitate*****.** Orthopedic Research and Reviews, p. 497-502, 2025.

GOORENS, Chul Ki *et al*. ***Midterm follow-up of treating volar marginal rim fractures with variable angle LCP volar rim distal radius plates*****.** The Journal of Hand Surgery (Asian-Pacific Volume), v. 22, n. 02, p. 184-187, 2017.

GOSLING, John A. *et al*. ***Human Anatomy, Color Atlas and Textbook E-Book: Human Anatomy, Color Atlas and Textbook E-Book*****.** Elsevier Health Sciences, 2016.

HEBERT, Sizínio K. *et al*. **Ortopedia e Traumatologia-: Principios e Prática**. Artmed Editora, 2016.

HEUCK, A. *et al*. **Atlas de Ressonância Magnética do Sistema Musculoesquelético.** Mansole. 2012.

II, Arthur F D.; AGUR, Anne M R. **Moore Anatomia Orientada Para a Clínica.** 9. ed. Rio de Janeiro: Guanabara Koogan, 2024. E-book. p.156. ISBN 9788527740128. Disponível em: https://integrada.minhabiblioteca.com.br/reader/books/9788527740128/. Acesso em: 25 abr. 2026.

MOORE, Keith Leon; DALLEY, Arthur Frederick; AGUR, Anne Marie R. **Moore anatomia orientada para a clínica.** Guanabara koogan, 2014.

NOVAK, Eduardo Murilo; GIOSTRI, Giana Silveira. **Reconhecimento precoce e tratamento das fraturas e luxações carpometacarpais.** Revista Brasileira de Ortopedia, v. 56, n. 05, p. 537-542, 2021.

NOGUEIRA, Caio Kzan Geyer *et al*. **Fraturas do rádio distal associadas à fratura do escafoide.** Revista Brasileira de Ortopedia, v. 59, n. 02, p. e247-e253, 2024.

PED-MUS (Comitê Diretor). **Um guia interativo completo para o uso da ultrassonografia musculoesquelética em pacientes pediátricos reumatológicos.** 2019.

RHEMREV, Steven J. *et a*l. ***Current methods of diagnosis and treatment of scaphoid fractures*.** International journal of emergency medicine, v. 4, n. 1, p. 4, 2011.

SKINNER, Harry B.; MCMAHON, Patrick J. CURRENT: **Diagnóstico e tratamento: Ortopedia-5**. AMGH Editora, 2014.

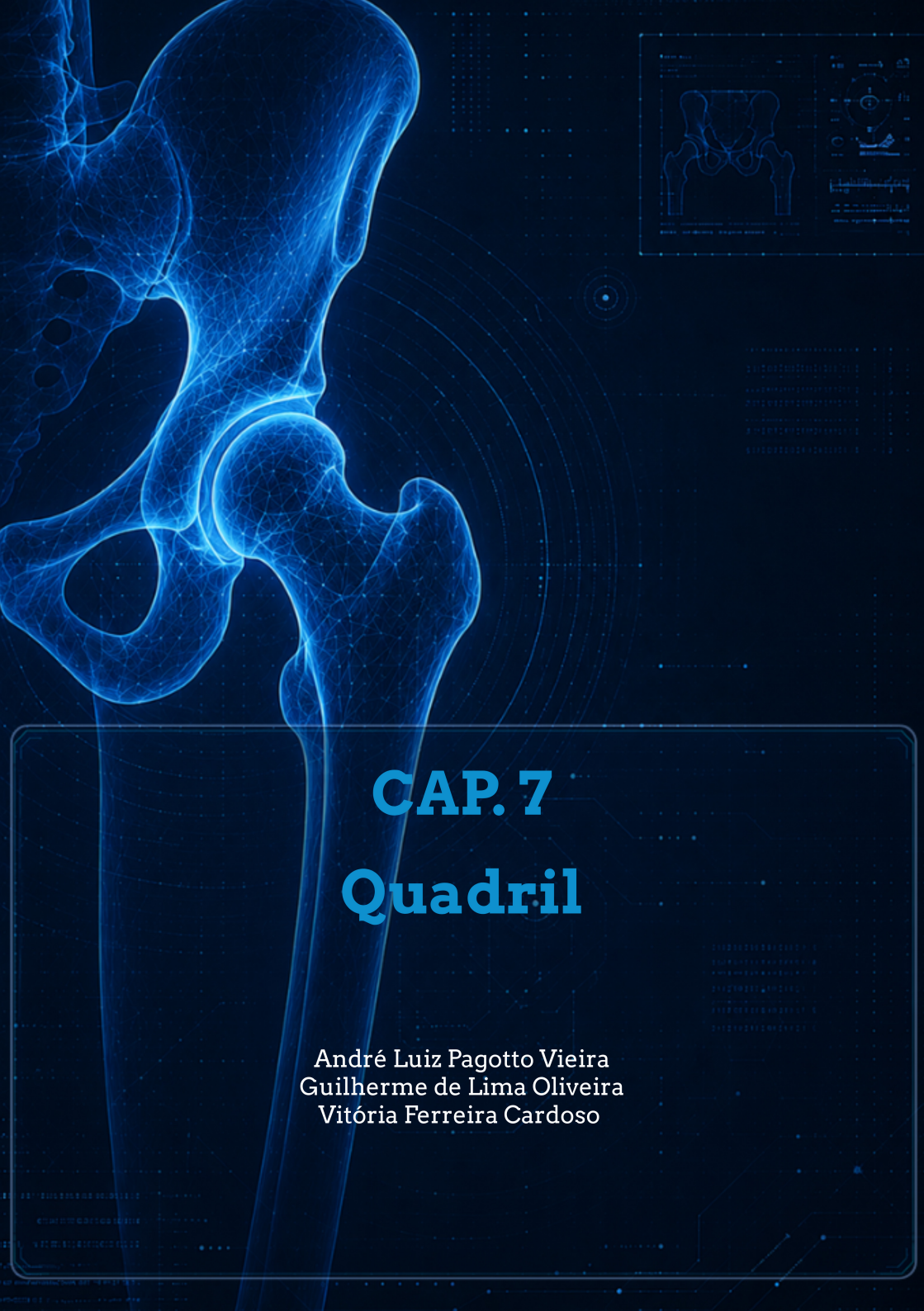

CAP. 7
Quadril

André Luiz Pagotto Vieira
Guilherme de Lima Oliveira
Vitória Ferreira Cardoso

André Luiz Pagotto Vieira



Médico Ortopedista e Traumatologista, especializado em Patologias da Coluna Vertebral. Membro titular da Sociedade Brasileira de Coluna (SBC) e da Sociedade Brasileira de Ortopedia e Traumatologia (SBOT). Diretor e professor do Curso de Medicina da Universidade Estadual da Região Tocantina do Maranhão (UEMASUL). Doutorando em Bioética na Faculdade de Medicina da Universidade do Porto, em Portugal. Especializado em tratamentos clínicos e cirúrgicos das doenças que afetam a coluna vertebral. Realizou residência em Ortopedia e Traumatologia no Hospital Federal dos Servidores do Estado do Rio de Janeiro. Possui subespecialização em Tratamento de Patologias da Coluna Vertebral.

http://lattes.cnpq.br/7282587563670891
andre.vieira@uemasul.edu.br

Guilherme De Lima Oliveira



Graduando de Medicina pela Universidade Estadual da Região Tocantina do Maranhão (UEMASUL). Atuou temporariamente no cargo de Diretoria de Ensino da Liga Acadêmica de Ortopedia e Traumatologia da UEMASUL. Participante do projeto extensionista ''Laços de Afeto'', com ênfase na atuação nos níveis de atenção à saúde da criança, ao utilizar a palhaçoterapia como ferramenta social, educativa e humanitária. Membro titular da Liga Acadêmica Brasileira de Neurocirurgia.

http://lattes.cnpq.br/1612163279423263
guilherme.oliveira@uemasul.edu.br

Vitória Ferreira Cardoso



Acadêmica do curso de Medicina da Universidade Estadual da Região Tocantina do Maranhão (UEMASUL). Curso em Instrumentação Cirúrgica pela Escola de Qualificação Técnica de Enfermagem de Imperatriz (EQTEI). Membro-fundador e presidente da Liga Acadêmica de Ortopedia e Traumatologia da UEMASUL (ORTOLIGA).

https://lattes.cnpq.br/3736681668858753
vitoria.cardoso@uemasul.edu.br

CAPÍTULO 7

QUADRIL

Resumo: A imagenologia do quadril é primordial para diagnosticar afecções osteoarticulares, musculotendíneas e neurovasculares. Devido à complexidade anatômica local, utilizam-se métodos complementares conforme a hipótese e idade do paciente. A radiografia convencional é o exame inicial, avaliando fraturas, osteoartrite e o cíngulo do membro inferior. O aspecto ultrassonográfico destaca-se no âmbito pediátrico permitindo a análise dinâmica da displasia do desenvolvimento do quadril sem radiação. Para detalhes ósseos e fraturas complexas (como as de acetábulo ou colo femoral, auxiliando na classificação de Garden), a tomografia computadorizada(TC) é a escolha ideal. Desse modo,a Ressonância Magnética(RM)oferece excelente resolução para tecidos moles, labrum e medula óssea, sendo crucial no diagnóstico precoce da necrose avascular. Esse conjunto de ferramentas garante uma avaliação precisa das estruturas da pelve, sínfise púbica e componentes articulares.

Palavras-chave: Garden; Necrose Avascular; Quadril.

HIP

Abstract: Hip imaging is essential for diagnosing osteoarticular, musculotendinous, and neurovascular conditions. Due to the region's anatomical complexity, complementary methods are used based on clinical suspicion and patient age. Conventional radiography is the initial exam, evaluating fractures, osteoarthritis, and the pelvic girdle. Ultrasonography is prominent in pediatrics, allowing dynamic analysis of developmental dysplasia of the hip without ionizing radiation. For detailed bone assessment and complex fractures,such as those of the acetabulum or femoral neck, aiding in the Garden classification,computed tomography (CT) is the preferred choice. Meanwhile, magnetic resonance imaging (MRI) offers excellent resolution for soft tissues, the acetabular labrum, and bone marrow, proving crucial for the early diagnosis of avascular necrosis. Together, these tools ensure a precise evaluation of the pelvis, pubic symphysis, and articular components, optimizing clinical outcomes

Keywords: Avascular Necrosis;Garden;Hip.

Introdução

Devido à complexidade anatômica do quadril, articulação responsável por suportar elevadas cargas e garantir ampla mobilidade, a escolha adequada do método de imagem é essencial para a correta interpretação das alterações (Brant *et al.*, 2014).

A radiografia é o principal exame inicial na avaliação de fraturas, luxações, osteoartrose e

deformidades. A ultrassonografia, auxilia na análise de estruturas superficiais e no rastreamento da displasia do desenvolvimento do quadril em crianças.A tomografia destaca-se na análise óssea complexa e no planejamento cirúrgico, enquanto a ressonância magnética apresenta elevada resolução para tecidos moles (Resnick *et al.*, 2008).

Anatomia radiológica

Figura 7.1: Imagens anatômica (A) e radiográfica (B) das características do cíngulo do membro inferior

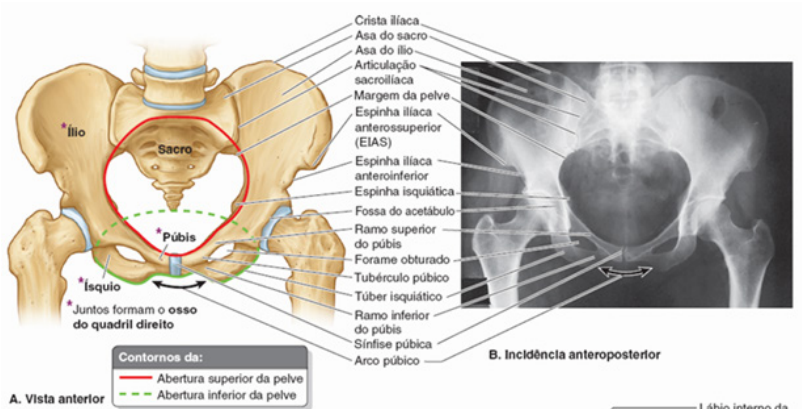

Fonte: Prompt de comando: "Ilustração científica das Imagens anatômica (A) e radiográfica (B) das características do cíngulo do membro inferior, em estilo didático, alta resolução, fundo branco, com identificação de cada classificação e aparência de atlas ortopédico, sem marcas comerciais e com aparência de atlas anatômico".

O cíngulo do membro inferior é formado pelos dois ossos do quadril (do esqueleto axial inferior) anterior e lateralmente e pelo sacro (do esqueleto axial) posteriormente.

Figura 7.2: A sínfise púbica é uma articulação cartilagínea secundária entre os corpos dos púbis (A). Radiografia da sínfise púbica em posição anatômica (B). Os corpos do púbis são quase horizontais, e a articulação parece encurtada nessa posição

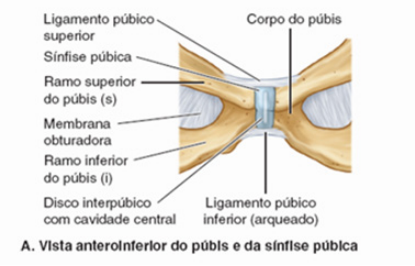

Fonte: Prompt de comando: "Ilustração científica da sínfise púbica é uma articulação cartilagínea secundária entre os corpos dos púbis (A). Radiografia da sínfise púbica em posição anatômica (B). Os corpos do púbis são quase horizontais, e a articulação parece encurtada nessa posição, em estilo didático, alta resolução, fundo branco, com identificação de cada classificação e aparência de atlas ortopédico, sem marcas comerciais e com aparência de atlas anatômico".

Figura 7.3: Radiografia da pelve em AP (ântero-posterior)

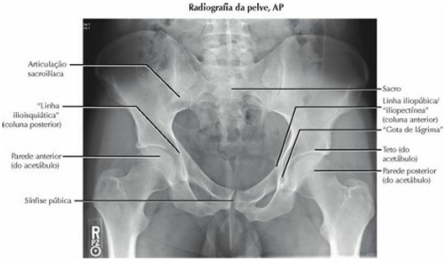

Fonte: Prompt de comando: " Ilustração científica da Radiografia da pelve em AP (ântero-posterior), em estilo didático, alta resolução, fundo branco, com identificação de cada classificação e aparência de atlas ortopédico, sem marcas comerciais e com aparência de atlas anatômico".

A visão global da pelve permite identificar estruturas do anel pélvico e do acetábulo, como as articulações sacroilíacas, o sacro, a linha íliopectínea (coluna anterior) e a linha ilioisquiática (coluna posterior). Também são observados a "gota de lágrima" acetabular, o teto acetabular (sourcil), as paredes acetabulares e a sínfise púbica, sendo essa incidência importante para avaliar o alinhamento da pelve e a congruência coxofemoral (Moore, 2014).

Figura 7.3: Incidência "Inlet" (entrada da pelve), de "Outlet" (saída da pelve), oblíqua alar (Judet – oblíqua ilíaca) e oblíqua obturatória (Judet)

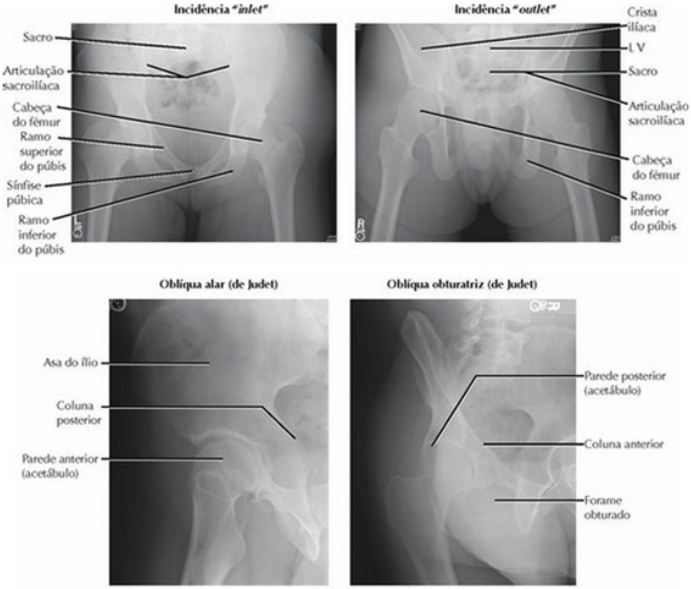

Fonte: Prompt de comando: "Ilustração científica da Incidência "Inlet" (entrada da pelve), de "Outlet" (saída da pelve), oblíqua alar (Judet – oblíqua ilíaca) e oblíqua obturatória (Judet), em estilo didático, alta resolução, fundo branco, com identificação de cada classificação e aparência de atlas ortopédico, sem marcas comerciais e com aparência de atlas anatômico".

A incidência "inlet" permite avaliar o estreito superior da pelve e deslocamentos ântero-posteriores do anel pélvico. A incidência "outlet" é útil na análise de deslocamentos verticais e fraturas instáveis da pelve. Já as incidências oblíquas de Judet auxiliam na avaliação de fraturas acetabulares: a oblíqua alar evidencia a asa do ílio e a coluna posterior, enquanto a oblíqua obturatória destaca o forame obturado, a coluna anterior e a parede posterior do acetábulo.

Figura 7.4: Ultrassonografia do quadril - vista anterior longitudina

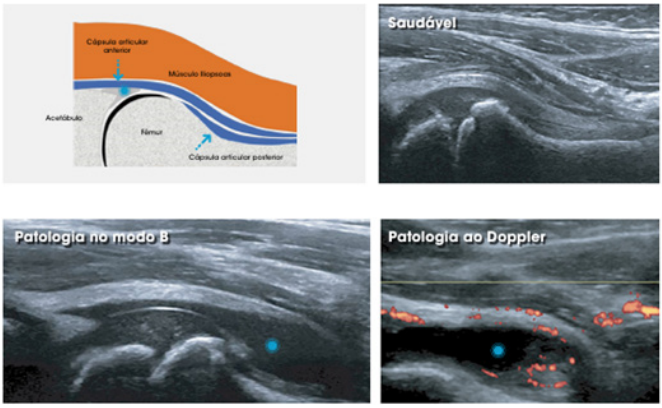

Fonte: Prompt de comando: "Ilustração científica da Ultrassonografia do quadril - vista anterior longitudinal, em estilo didático, alta resolução, fundo branco, com identificação de cada classificação e aparência de atlas ortopédico, sem marcas comerciais e com aparência de atlas anatômico".

Nas imagens patológicas, a ultrassonografia evidencia derrame articular, distensão capsular e hipervascularização sinovial ao Doppler, achados sugestivos de processo inflamatório, além de permitir avaliação dinâmica do quadril.

Luxação de quadril

É uma emergência ortopédica caracterizada pela perda da congruência entre a cabeça do fêmur e o acetábulo, geralmente por traumas de alta energia. A luxação posterior é a mais frequente, apresentando adução, rotação interna e encurtamento do membro, enquanto a anterior é menos comum e relacionada à abdução e rotação externa forçadas.

O diagnóstico e a redução precoces são importantes para prevenir complicações, como necrose avascular, lesão do nervo ciático e osteoartrose e a radiografia simples é o exame inicial de escolha, permitindo identificar o deslocamento da cabeça femoral e possíveis fraturas associadas.

1. Exames de imagem associados à luxação de quadril

A TC é essencial na avaliação complementar da luxação de quadril, principalmente após a redução, permitindo identificar fraturas ocultas, fragmentos intra-articulares e incongruências articulares. É considerada o padrão-ouro para análise das lesões ósseas associadas.

Já a RM é mais sensível para avaliação de partes moles e complicações tardias, como lesões labrais e danos cartilaginosos. Embora menos utilizada na fase aguda, é importante no acompanhamento dos pacientes.

Figura 7.5: Luxação do quadril

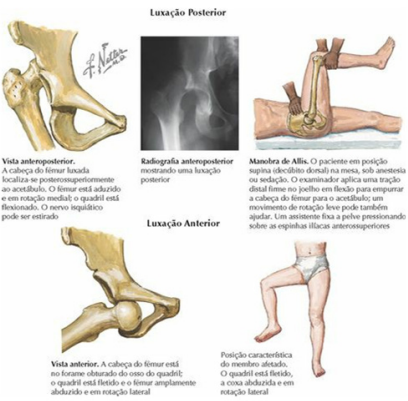

Fonte: Prompt de comando: "Ilustração científica da Luxação de quadril, em estilo didático, alta resolução, fundo branco, com identificação de cada classificação e aparência de atlas ortopédico, sem marcas comerciais e com aparência de atlas anatômico".

Tabela 7.1: Luxação de quadril

DESCRIÇÃO	AVALIAÇÃO	CLASSIFICAÇÃO	TRATAMENTO
Traumas de grande impacto (especialmente lesões por choque contra painel de carro) ou quedas significativas	HDA: trauma, dor forte, impossibilidade para mover a coxa/quadril	**Posterior: Thompson** I: Pouca ou nenhuma fratura da parede posterior II: Ampla fratura da parede posterior III: Fratura cominutiva do acetábulo IV: Fratura do assoalho do acetábulo V: Fratura da cabeça do fêmur	A redução precoce é essencial (menos de 6 horas), então repetir RX e exame neurológico **Posterior:** I: Redução fechada e uso de travesseiro para abdução II–IV: 1. Redução fechada (aberta se irredutível) 2. RAFI (fixação interna) ou excisão de fragmentos/ corpos soltos

Emergências ortopédicas: risco de NAV da cabeça do fêmur com a demora na redução	EF: posição da coxa: • Posterior: adduzida, fletida e em rotação medial • Anterior: abduzida, fletida e em rotação lateral • Dor (especialmente durante o movimento), bom exame neurovascular (nervo isquiático)	Anterior: Epstein I (A, B, C): Superior II (A, B, C): Inferior A: Sem fratura associada B: Fratura da cabeça do fêmur C: Fratura do acetábulo	Anterior: Redução fechada, RAFI se necessário
Lesões múltiplas associadas +/- fraturas (cabeça/colo de fêmur e acetábulo)	RX: AP de pelve, "incidência da rã" em perfil (cabeça do fêmur aparece de tamanho diferente), séries de fêmur e joelho	Desalinhamento acentuado em todas as incidências	Alto risco de lesão neurovascular
mais comumente posteriores (85%)	TC: para exclusão de fraturas ou fragmentos ósseos/corpos soltos (pós-redução)		

COMPLICAÇÕES: osteonecrose pós-traumática (NAV) (risco reduzido com a redução precoce); lesão do nervo isquiático (luxações posteriores); lesões do nervo/artéria femoral (luxações anteriores); osteoartrite; ossificação heterotópica.

Fonte: Prompt de comando: "Ilustração científica da Luxação de quadril, em estilo didático, alta resolução, fundo branco, com identificação de cada classificação e aparência de atlas ortopédico, sem marcas comerciais e com aparência de atlas anatômico".

Fraturas do colo do fêmur

Figura 7.6: Fratura intertrocantérica do fêmur



Fonte: Netter, 2018.

Tabela 7.1: Fratura intertrocantérica

DESCRIÇÃO	AVALIAÇÃO	CLASSIFICAÇÃO	TRATAMENTO
• Queda de pessoa idosa é o mais comum • Associação de osteoporose • Ocorre ao longo ou abaixo da linha intertrocantérica • Fraturas extracapsulares • Vascularização estável • Consolida bem com fixação adequada	HDA: queda, dor, incapacidade para sustentar o peso/caminhar PE: MI encurtado e em rotação lateral. Dor com teste de rotação da perna RX: AP de pelve/quadril e perfil "cross-table" RM: se sintomática com RX negativo (excluir fratura oculta)	Evans/Jensen: • Tipo IA: sem deslocamento • Tipo IB: 2 partes deslocadas • Tipo IIA: 3 partes, fragmento do trocanter maior • Tipo IIB: 3 partes, fragmento do trocanter menor • Tipo III: 4 partes Obliquidade reversa	• Avaliação médica precoce • RAFI precoce (menos de 48h) • Deslizamento do quadril parafuso/placa • Haste cefalomedular • Obliquidade reversa: • Placa lâmina • Haste cefalomedular • Não operatória: paciente clinicamente instável
COMPLICAÇÕES: Pseudartrose/consolidação viciosa, decréscimo da condição ambulatorial, falha do material de síntese, mortalidade (20% nos primeiros 6 meses).			

Fonte: Netter, 2018.

A Classificação de Garden é o principal parâmetro radiológico utilizado nas fraturas intracapsulares do colo do fêmur, baseado no grau de desvio da fratura e na disposição das trabéculas ósseas na radiografia anteroposterior da pelve. Ela auxilia na avaliação do risco de osteonecrose da cabeça femoral e na definição da conduta terapêutica.

Figura 7.7: Classificação de Garden referente às fraturas do colo do fêmur



Fonte: Prompt de comando: "Ilustração científica da classificação de Garden das fraturas do colo do fêmur, apresentando os quatro tipos (I, II, III e IV), em estilo didático, alta resolução, fundo branco, com identificação de cada classificação e aparência de atlas ortopédico, sem marcas comerciais e com aparência de atlas anatômico".

Displasia de desenvolvimento de quadril

A displasia do desenvolvimento do quadril (DDQ) compreende alterações que variam de instabilidade leve até luxação completa da articulação coxofemoral, decorrentes do desenvolvimento anormal do acetábulo e/ou da cabeça femoral. É mais comum em recém-nascidos do sexo feminino e associa-se a fatores como apresentação pélvica, oligodrâmnio e histórico familiar.

A DDQ ocorre devido à relação inadequada entre a cabeça do fêmur e o acetábulo durante o desenvolvimento, comprometendo a estabilidade articular e a formação normal do acetábulo.

Figura 7.8: Displasia de desenvolvimento de quadril

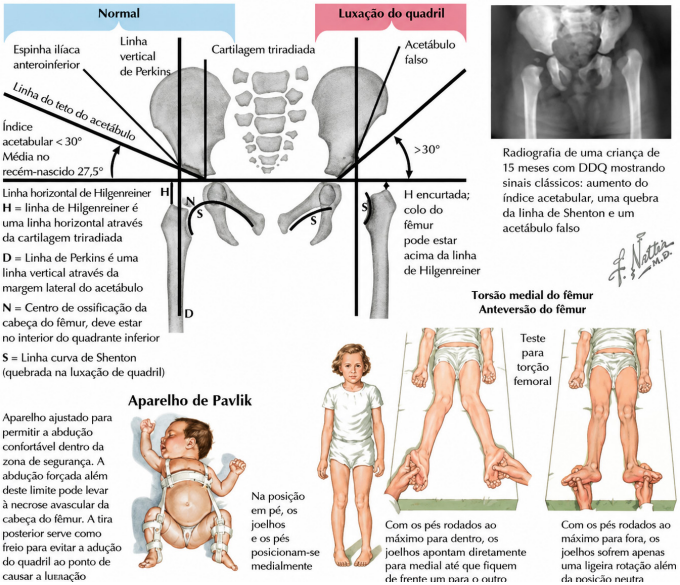

Fonte: Prompt de comando: "Ilustração científica da Displasia de desenvolvimento de quadril, em estilo didático, alta resolução, fundo branco, com identificação de cada classificação e aparência de atlas ortopédico, sem marcas comerciais e com aparência de atlas anatômico".

Clinicamente, o diagnóstico pode ser feito por manobras como Ortolani e Barlow. Em crianças maiores, podem surgir assimetria de pregas cutâneas, limitação da abdução, discrepância dos membros, dor e claudicação.

1. Exames de imagem na displasia de desenvolvimento de quadril

Nos primeiros meses, a ultrassonografia é o método de escolha, com destaque para o método de Graf. Após 4 a 6 meses, a radiografia simples passa a ser o principal exame, avaliando parâmetros como índice acetabular e posição da cabeça femoral. A TC pode ser utilizada no pós-operatório, e a RM em casos complexos.

Osteoartrite

A osteoartrite (OA), ou osteoartrose, é uma doença articular crônica e degenerativa caracterizada pela degradação da cartilagem, remodelação do osso subcondral, formação de osteófitos e inflamação sinovial leve. É a doença articular mais comum, especialmente em idosos, sendo importante causa de dor e limitação funcional.

Sua fisiopatologia envolve desequilíbrio entre formação e degradação da cartilagem. Clinicamente, manifesta-se com dor mecânica, rigidez matinal breve, crepitação e limitação de movimento. No quadril, a dor geralmente ocorre na região inguinal, podendo irradiar para a coxa e joelho.

1. Exames de imagem na osteoartrite

A radiografia simples é o método inicial mais utilizado, demonstrando redução do espaço articular, esclerose subcondral, osteófitos e cistos ósseos. No quadril, a incidência anteroposterior da pelve é a mais empregada.

A TC é útil na avaliação do osso subcondral e no planejamento cirúrgico, enquanto a RM é o método mais sensível para detectar alterações precoces. Achados como edema ósseo, lesões condrais e sinovite indicam progressão da doença.

Dessa forma, a osteoartrite deve ser entendida como uma doença de toda a articulação, sendo a integração entre clínica e imagem fundamental para o manejo adequado.

Figura 7.9: Osteoartrite do quadril evidenciando alterações degenerativas avançadas, com desgaste da cartilagem articular, esclerose subcondral, formação de osteófitos e deformidade da cabeça femoral

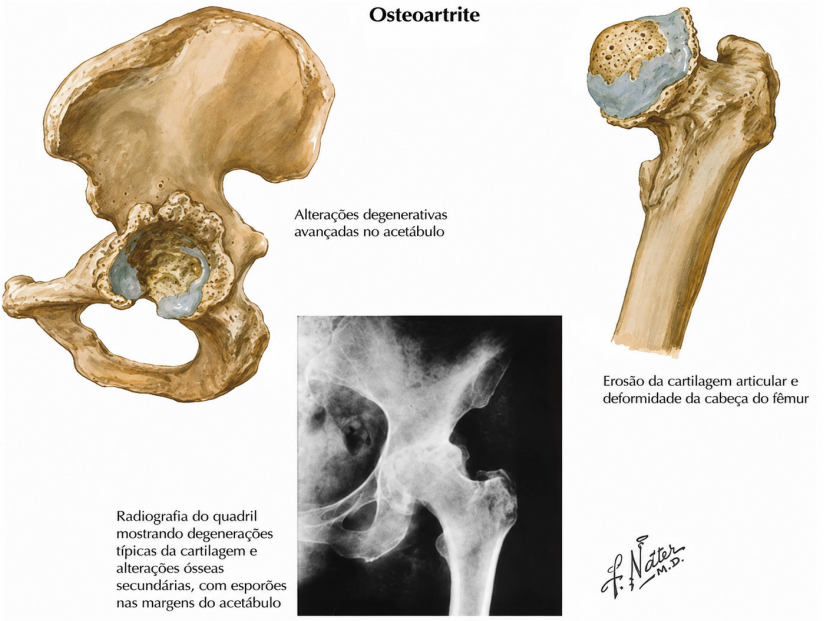

Fonte: Prompt de comando: "Ilustração científica da Osteoartrite do quadril evidenciando alterações degenerativas avançadas, com desgaste da cartilagem articular, esclerose subcondral, formação de osteófitos e deformidade da cabeça femoral, em estilo didático, alta resolução, fundo branco, com identificação de cada classificação e aparência de atlas ortopédico, sem marcas comerciais e com aparência de atlas anatômico".

Tabela 7.2 Osteoartrite

DESCRIÇÃO	HDA E EF	EXAMES COMPLEMENTARES/ ACHADOS	TRATAMENTO
• Perda ou lesão da cartilagem articular • Etiologia: primária – idiopática; secundária – pós-traumática, infecção, doença pediátrica do quadril	**HDA:** dor crônica do quadril ou da região inguinal, aumentando ao longo do tempo e com a atividade **EF:** diminuição da ADM (primeiro na rotação medial), + teste de rolagem, +/- flexão contratura/ marcha antálgica	**RX:** AP pelve/AP/ perfil do quadril 1. Estreitamento do espaço articular 2. Osteófitos 3. Esclerose subcondral 4. Cistos ósseos	1. AINE/fisioterapia 2. Infiltração / modificação da atividade, bengala (na mão oposta) 3. Osteotomia (jovem) 4. Artrodese (jovem) 5. Artroplastia total de quadril

Fonte: Netter, 2018.

Figura 7.10: Tomografia computadorizada do quadril demonstrando necrose avascular da cabeça femoral, com acometimento extenso, perda da esfericidade e discreto achatamento da superfície articular

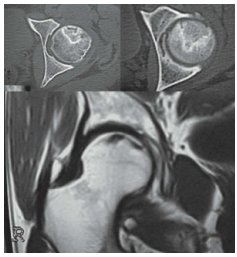

Fonte: Prompt de comando: "Ilustração científica da Tomografia computadorizada do quadril demonstrando necrose avascular da cabeça femoral, com acometimento extenso, perda da esfericidade e discreto achatamento da superfície articular, em estilo didático, alta resolução, fundo branco, com identificação de cada classificação e aparência de atlas ortopédico, sem marcas comerciais e com aparência de atlas anatômico".

Tabela 7.3: Estágios da Osteoartrite

ESTÁGIO	SINTOMAS	RAIO-X	CINTILOGRAFIA	PATOLOGIA
0	Ausentes	Normal	Diminuição da Captação	-
1	Ausentes/ Leves	Normal	Diminuição da Captação	Infarto Da Cabeça Femoral
2	Leves	Alteração de Densidade	Aumenta da Captação	Reparo Espontâneo Da Cabeça
2A	-	Esclerose Ou Cistos	-	-
2B	-	Achamento (Sinal Do Crescente)	-	-
3	Leves/Moderados	Perda da Esfericidade	Aumento da Captação	Fratura Subcondral, Colapso e Fragmentação
4	Moderados/ Graves	Diminuição do Espaço Articular e Alterações Acetabulares	Aumento da Captação	Alterações Artrósicas

Fonte: Prompt de comando: "Ilustração científica da Estágios da Osteoartrite, em estilo didático, alta resolução, fundo branco, com identificação de cada classificação e aparência de atlas ortopédico, sem marcas comerciais e com aparência de atlas anatômico".

Figura 7.11: Radiografia do quadril sem alterações significativas, compatível com estágios iniciais (Ficat 0–I), sem evidência radiográfica de necrose da cabeça femoral



Fonte: Prompt de comando: "Ilustração científica da Radiografia do quadril sem alterações significativas, compatível com estágios iniciais (Ficat 0–I), sem evidência radiográfica de necrose da cabeça femoral, em estilo didático, alta resolução, fundo branco, com identificação de cada classificação e aparência de atlas ortopédico, sem marcas comerciais e com aparência de atlas anatômico".

Figura 7.12: Radiografia do quadril evidenciando alteração da densidade óssea, com presença de cistos subcondrais e esclerose, mantendo a esfericidade da cabeça femoral (Ficat IIa)



Fonte: Prompt de comando: "Ilustração científica da Radiografia do quadril evidenciando alteração da densidade óssea, com presença de cistos subcondrais e esclerose, mantendo a esfericidade da cabeça femoral (Ficat IIa), em estilo didático, alta resolução, fundo branco, com identificação de cada classificação e aparência de atlas ortopédico, sem marcas comerciais e com aparência de atlas anatômico".

Figura 7.13: Radiografia do quadril evidenciando estágio avançado (Ficat IV), com deformidade da cabeça femoral, alterações acetabulares e sinais de artrose estabelecida



Fonte: Prompt de comando: "Ilustração científica da Radiografia do quadril evidenciando estágio avançado (Ficat IV), com deformidade da cabeça femoral, alterações acetabulares e sinais de artrose estabelecida, em estilo didático, alta resolução, fundo branco, com identificação de cada classificação e aparência de atlas ortopédico, sem marcas comerciais e com aparência de atlas anatômico ."

REFERÊNCIAS:

BRANT, William E.; HELMS, Clyde A. **Fundamentos de radiologia diagnóstico por imagem**. Editora Guanabara, v. 1, 2008.

GRAF, R. ***Classification of hip joint dysplasia by means of sonography***. Archives of orthopaedic and traumatic surgery, v. 102, n. 4, p. 248-255, 1984.

HEBERT, Sizínio K. *et al*. **Ortopedia e Traumatologia-:** Principios e Prática. Artmed Editora, 2016.

KAZLEY, Jillian M. *et al*. ***Classifications in brief: garden classification of femoral neck fractures***. Clinical Orthopaedics and Related Research®, v. 476, n. 2, p. 441-445, 2018.

MOORE, Keith Leon; DALLEY, Arthur Frederick; AGUR, Anne Marie R. **Moore anatomia orientada para a clínica**. Guanabara koogan, 2014.

NETTER, Frank H. ***Netter atlas de anatomía humana***. Elsevier Brasil, 2018.

QUEIROZ, Roberto Dantas *et al.* **Fraturas intracapsulares do colo femoral no idoso**. Revista Brasileira de Ortopedia, v. 57, n. 03, p. 360-368, 2022.

SOCIEDADE BRASILEIRA DE ORTOPEDIA E TRAUMATOLOGIA (SBOT). **Consensos brasileiros de ortopedia e traumatologia**. São Paulo: SBOT, 2019. Disponível em: https://d1xe7tfg0uwul9.cloudfront.net/sbot.org.br/wp-content/uploads/2019/11/Consensos.pdf. Acesso em: 5 maio 2026.

OLIVEIRA, R. K. et al. **Avaliação por imagem nas luxações do quadril e suas complicações**. Radiologia Brasileira, v. 55, n. 4, p. 245-252, 2022.

ROCKWOOD, C. A.; GREEN, D. P. ***Fractures in Adults***. 9. ed. Philadelphia: Wolters Kluwer, 2020.

TANNAST, M. *et al*. ***Traumatic hip dislocation: current concepts and treatment strategies***. Journal of Orthopaedic Trauma, v. 32, n. 4, p. 1-10, 2018.

OLIVEIRA, R. K. *et al*. **Avaliação por imagem nas doenças do quadril**. Radiologia Brasileira, v. 55, n. 4, p. 245-252, 2022.

PED-MUS (Comitê Diretor). **Um guia interativo completo para o uso da ultrassonografia musculoesquelética em pacientes pediátricos reumatológicos**. 2019.

GRAF, R. ***Hip sonography*:** diagnosis and management of infant hip dysplasia. 2. ed. Berlin: Springer, 2006.

OLIVEIRA, R. K. *et al*. **Avaliação por imagem nas doenças do quadril**. Radiologia Brasileira, v. 55, n. 4, p. 245-252, 2022.

SHAW, B. A.; SEGAL, L. S. ***Evaluation and referral for developmental dysplasia of the hip in infants***. Pediatrics, v. 138, n. 6, p. e20163107, 2016.

WEINSTEIN, S. L. *et al*. ***Developmental hip dysplasia and dislocation***. In: ROCKWOOD, C. A.; GREEN, D. P. Fractures in Adults. 9. ed. Philadelphia: Wolters Kluwer, 2018.



CAP. 8

Joelho

André Luiz Pagotto Vieira
Ana Luiza Sousa Ricci
Maria das Graças Mendes Rodrigues

André Luiz Pagotto Vieira



Médico Ortopedista e Traumatologista, especializado em Patologias da Coluna Vertebral. Membro titular da Sociedade Brasileira de Coluna (SBC) e da Sociedade Brasileira de Ortopedia e Traumatologia (SBOT). Diretor e professor do Curso de Medicina da Universidade Estadual da Região Tocantina do Maranhão (UEMASUL). Doutorando em Bioética na Faculdade de Medicina da Universidade do Porto, em Portugal. Especializado em tratamentos clínicos e cirúrgicos das doenças que afetam a coluna vertebral. Realizou residência em Ortopedia e Traumatologia no Hospital Federal dos Servidores do Estado do Rio de Janeiro. Possui subespecialização em Tratamento de Patologias da Coluna Vertebral.

http://lattes.cnpq.br/7282587563670891
andre.vieira@uemasul.edu.br

Ana Luiza Sousa Ricci



Graduanda em Medicina pela Universidade Estadual da Região Tocantina do Maranhão (UEMASUL), campus Imperatriz. Atual segunda tesoureira do Centro Acadêmico de Medicina do Sul do Maranhão (CAMESUL), gestão PRAXIS. Tesoureira da Liga Acadêmica de Ortopedia e Traumatologia da UEMASUL (ORTOLIGA). Membro fundadora e atual diretora de Ensino e Pesquisa da Liga Acadêmica de Farmacologia em Terapia Clínica da UEMASUL (LAFSUL). Voluntária do projeto de extensão "Papo de Menina", da UEMASUL. Ex-diretora de Estágio e Extensão da Liga Acadêmica de Saúde Coletiva da UEMASUL.

https://lattes.cnpq.br/0908837344036227
ana.ricci@uemasul.edu.br

Maria das Graças Mendes Rodrigues



Acadêmica do curso de Medicina da Universidade Estadual da Região Tocantina do Maranhão (UEMASUL). Curso de Instrumentação Cirúrgica pela EQTEI. Marketing adjunto do Centro Acadêmico de Medicina 12 de dezembro da UEMASUL (CAMESUL), de 2022.1 a 2022.2, gestão "Dialogus". Participante do projeto de extensão "Gotas de Vida e Amor", em 2023. Integrante da Liga Acadêmica de Pediatria de Imperatriz (LIPIM) da UFMA, em 2023. Membro e diretora de pesquisa da Liga Acadêmica de Ortopedia e Traumatologia da UEMASUL (ORTOLIGA). Vice-presidente e membro fundador da Liga de Psiquiatria e Saúde Mental da UEMASUL (LAPSUL). Bolsista do projeto de extensão "Na ausculta — Podcast de saúde".

http://lattes.cnpq.br/9518412104113666
maria.rodrigues@uemasul.edu.br

CAPÍTULO 8

JOELHO

Resumo: O capítulo aborda a anatomia, a biomecânica e a interpretação dos exames de imagem do joelho, relacionando aspectos clínicos e radiológicos para melhor compreensão das patologias articulares. Inicialmente, revisa-se a anatomia do joelho, enfatizando a função dos compartimentos tibiofemoral medial e lateral, patelofemoral, meniscos e ligamentos. Posteriormente, são apresentadas as principais incidências radiográficas, destacando suas indicações conforme a estrutura a ser avaliada. O texto também discute as modalidades de imagem mais utilizadas, como radiografia, ultrassonografia, tomografia computadorizada e ressonância magnética, ressaltando vantagens e limitações de cada método. Além disso, descrevem-se alterações anatômicas e achados patológicos detectáveis antes mesmo de manifestações evidentes ao exame físico. Com enfoque na aplicação prática do conhecimento, são abordadas doenças frequentes, como lesões ligamentares e osteoartrose. Assim, o capítulo reforça a importância da integração entre avaliação clínica e exames de imagem para diagnóstico precoce e adequado das afecções do joelho.

Palavras-chave: Joelho; Lesões Ligamentares; Osteoartrose.

KNEE

Abstract: The chapter discusses the anatomy, biomechanics, and interpretation of knee imaging exams, integrating clinical and radiological aspects to improve the understanding of joint pathologies. Initially, it reviews knee anatomy, emphasizing the function of the medial and lateral tibiofemoral compartments, the patellofemoral compartment, menisci, and ligaments. Subsequently, the main radiographic views are presented, highlighting their indications according to the structure being evaluated. The text also addresses the most commonly used imaging modalities, including radiography, ultrasonography, computed tomography, and magnetic resonance imaging, emphasizing the advantages and limitations of each method. Furthermore, it describes anatomical alterations and pathological findings that can be detected even before evident manifestations appear on physical examination. Focusing on the practical application of theoretical knowledge, the chapter discusses prevalent conditions such as ligament injuries and osteoarthritis. Therefore, it reinforces the importance of integrating clinical assessment with complementary imaging methods for the early and accurate diagnosis of knee disorders.

Keywords: Knee; Ligament Injuries; Osteoarthritis.

Anatomia Radiológica

O joelho é uma articulação sinovial complexa formada pelo fêmur distal, tíbia proximal, patela e fíbula, organizada em três compartimentos: tibiofemoral medial, tibiofemoral lateral e patelofemoral (Junqueira, 2019). Na avaliação radiológica, analisam-se as superfícies articulares e o espaço

articular, cuja redução é um importante achado em processos degenerativos, como a osteoartrose (Chew, 2014).

A patela articula-se com a tróclea femoral e integra o mecanismo extensor, podendo apresentar alterações de alinhamento associadas à instabilidade (Abaeté Neto, 2022). Os meniscos medial e lateral são estruturas fibrocartilaginosas responsáveis pela distribuição de carga e estabilidade articular. Na ressonância magnética, apresentam baixo sinal, permitindo identificar alterações traumáticas e degenerativas com alta precisão (Modarresi, 2026).

Os ligamentos do joelho, especialmente os cruzados e colaterais, são frequentemente avaliados por ressonância magnética em casos de trauma. O mecanismo extensor, formado pelo quadríceps, patela e tendão patelar, conecta a musculatura da coxa à tíbia e participa da dinâmica articular, podendo apresentar alterações detectáveis nos exames de imagem (Mamede, 2019).

Radiografia

Figura 8.1: Radiografia do joelho em incidência anteroposterior, com identificação dos côndilos femorais medial e lateral, dos platôs tibiais correspondentes e da eminência intercondilar

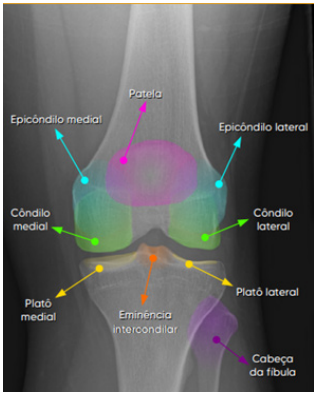

Fonte: Adaptado de Abaeté Neto, 2022.

Figura 8.2: Radiografia do joelho demonstrando a patela em perfil e sua relação com o fêmur distal, permitindo avaliação do compartimento patelofemoral

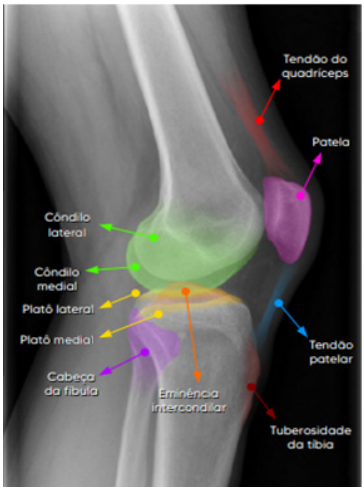

Fonte: Adaptado de Abaeté Neto, 2022.

Ressonância:

Figura 8.3: Ressonância magnética do joelho em corte coronal evidenciando os meniscos medial e lateral e sua relação com as superfícies articulares

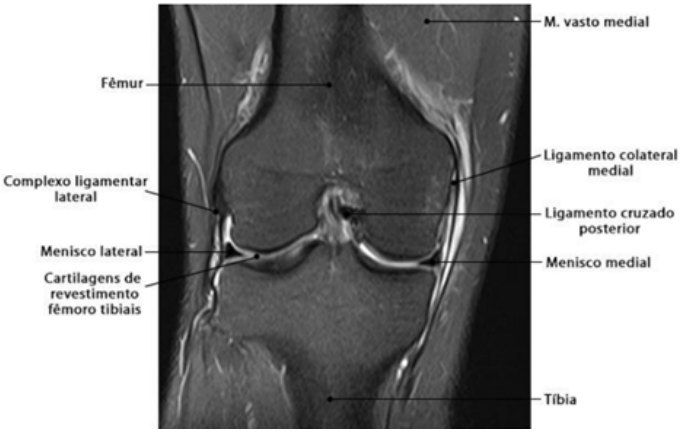

Fonte: Adaptado de Abaeté Neto, 2022.

Figura 8.4: Ressonância magnética do joelho em corte sagital evidenciando os ligamentos cruzados anterior (LCA) e posterior (LCP)

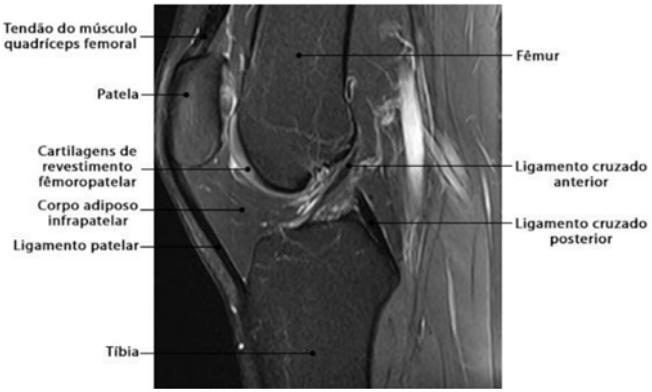

Fonte: Adaptado de Junqueira, Teixeira e Camilo, 2021.

Incidências Radiológicas

A radiografia convencional é o exame inicial na avaliação do joelho, utilizada na investigação de traumas e doenças degenerativas. (Mamede, 2019). A incidência AP avalia o alinhamento ósseo, o espaço articular e fraturas, sendo útil na identificação de fraturas do platô tibial (Chew, 2014). Já a lateral avalia a patela e detecta derrame articular e sinais indiretos de fratura intra-articular, como lipo-hemartrose. A incidência axial analisa o compartimento patelofemoral, sendo útil na investigação de luxações e desalinhamentos da patela (Mamede, 2019).

A tomografia computadorizada (TC) é indicada para avaliação de fraturas complexas, enquanto a ultrassonografia é útil na análise de estruturas superficiais e na orientação de procedimentos (Hall, 2019). A ressonância magnética (RM) é o exame de escolha para avaliação das partes moles do joelho, permitindo identificar lesões ligamentares, meniscais e cartilaginosas, além de

contusões ósseas associadas a mecanismos de trauma (Modarresi, 2026).

Radiografia:

Figura 8.5: Posicionamento do paciente para realização de radiografia em incidência anteroposterior (AP)

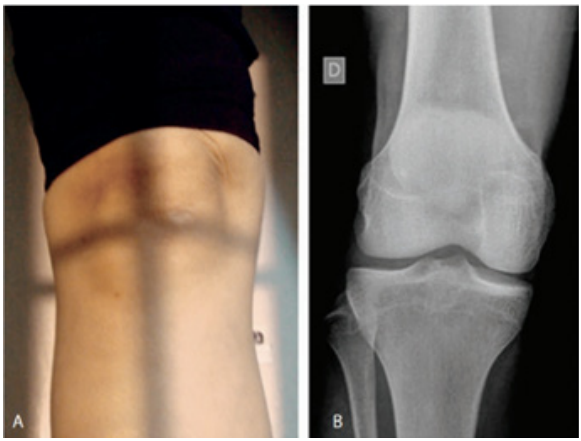

Fonte: Adaptado de Mamede, 2019.

Figura 8.6: Incidência AP: fratura do platô tibial lateral com depressão da superfície articular

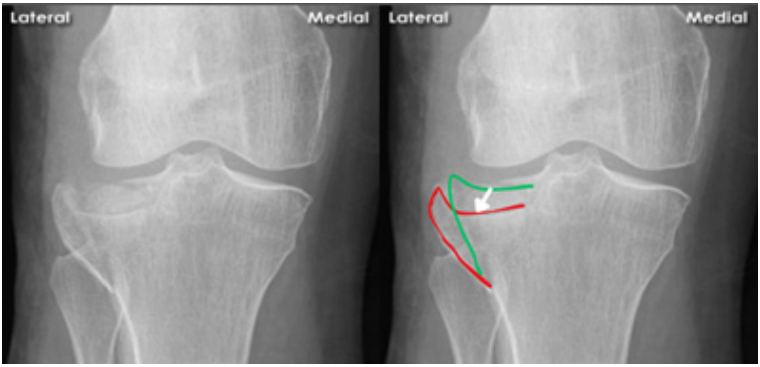

Fonte: Adaptado de MEDRoute, 2026.

Figura 8.7: Posicionamento do paciente para realização de radiografia com incidência lateral do joelho

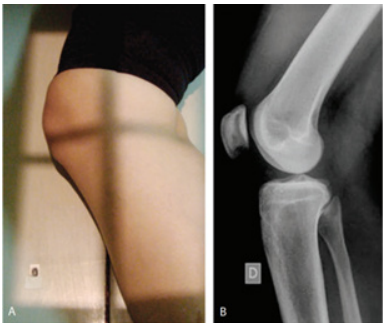

Fonte: Adaptado de Mamede, 2019.

Figura 8.8: Radiografia lateral do joelho evidenciando um derrame articular e fratura da patela

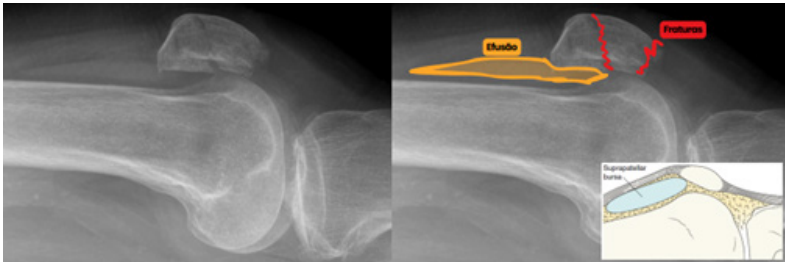

Fonte: Adaptado de MEDRoute, 2026.

Figura 8.9: Radiografia do joelho com incidência axial, utilizada para avaliação do alinhamento da patela em relação à tróclea femoral

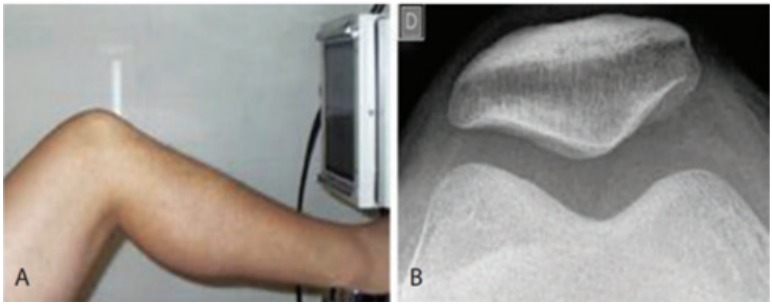

Fonte: Adaptado de Mamede, 2019.

Ultrassom:

Figura 8.10: Ultrassonografia do joelho. Com esse exame é possível observar estruturas periarticulares, incluindo tendões e possíveis derrames articulares

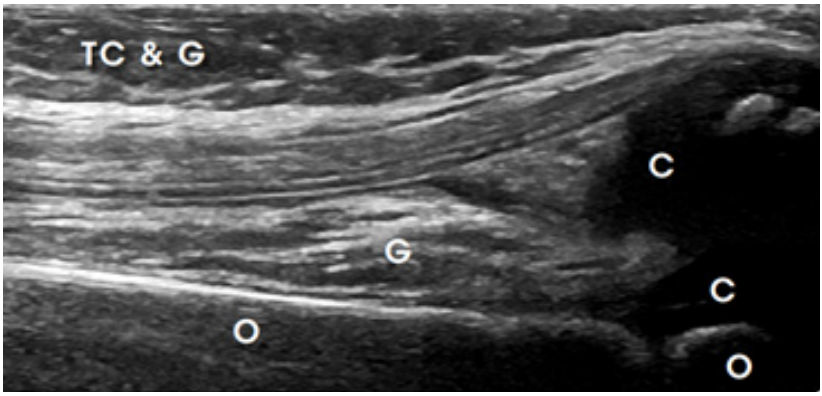

Fonte: Adaptado de Ped-MUS, 2019.

Figura 8.11: Ultrassonografia do joelho em plano longitudinal mostrando o tendão extensor distal (pontas de seta) inserindo-se na patela (P), com coleção líquida intra-articular sugestiva de hemartrose

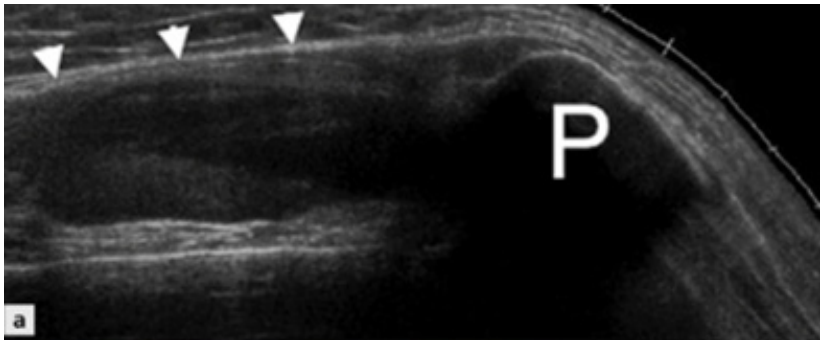

Fonte: Adaptado de McNally, 2015.

Lesões Ligamentares

Tabela 8.1: Tabela de associação dos ligamentos do joelho com suas respectivas funções

LIGAMENTOS	SINTOMAS
Ligamento Cruzado Anterior	Impedir a translação anterior da tíbia em relação ao fêmur e auxiliar na estabilidade rotacional, ou seja, impede que a tíbia escorregue para frente e evita que o joelho rode excessivamente para dentro
Ligamento Cruzado Posterior	Impedir a translação posterior da tíbia em relação ao fêmur, ou seja, evitar que a tíbia caia para trás
Ligamento Colateral Medial	Impedir o estresse em valgo, ou seja, evita que o joelho abra para o lado de dentro
Ligamento Colateral Lateral	Impedir o estresse em varo, ou seja, evita que o joelho "abra" para o lado de fora (lateral)

Fonte: Os autores, 2026.

Dentre as lesões ligamentares, a do LCA é a mais frequente e ocorre geralmente em torções durante a prática esportiva. O LCP é mais resistente e costuma lesionar-se por força posterior na tíbia com o joelho fletido, especialmente em acidentes automobilísticos. Os ligamentos colaterais podem romper-se por traumas de alta energia. Na fase aguda, dor e edema podem limitar os testes clínicos, tornando os exames de imagem importantes para confirmação diagnóstica.

1. O que procurar no exame de imagem?

Radiografia:

A radiografia em si não permite visualizar os ligamentos, mas é possível inferir essa lesão usando manobras de estresse para avaliar a translação da tíbia. Além disso, podemos avaliar a presença de sinais indiretos ósseos, como os fragmentos osteocondrais soltos.

Figura 8.12: Manobra de estresse para para avaliação da translação posterior do da tíbia e imagem radiográfica

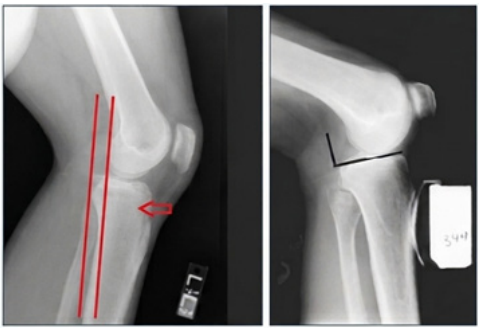

Fonte: Thomaz, 2026.

Ultrassonografia:

O ligamento preservado aparece na USG como uma estrutura hiperecogênica (clara) com um padrão fibrilar (várias linhas paralelas finas). Quando há uma lesão, deve-se procurar:

1. Espessamento: devido ao edema e processo inflamatório.

2. Hipoecogenicidade: o ligamento assume um aspecto mais escuro, o que indica edema ou sangramento entre as fibras.

3. Perda do padrão fibrilar: as linhas paralelas ficam borradas ou desaparecem.
4. Líquido próximo aos ligamentos: Presença de uma lâmina anecoica (preta) contornando a estrutura, sinal sugestivo de hematoma ou efusão.

Figura 8.13: USG mostrando LCA íntegro à esquerda e LCA rompido à direita

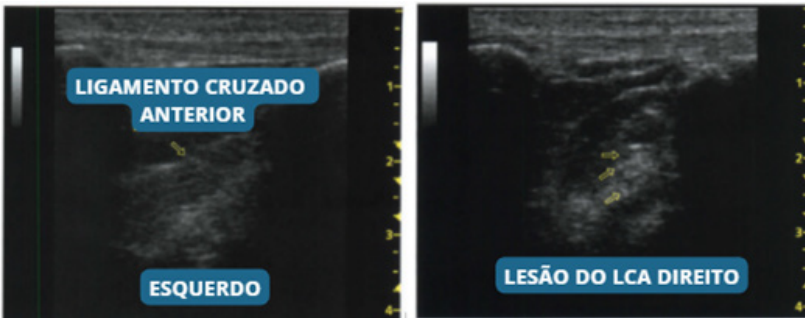

Fonte: Adaptado de Gomes, 2011.

Figura 8.14: USG mostrando lesão parcial de LCM

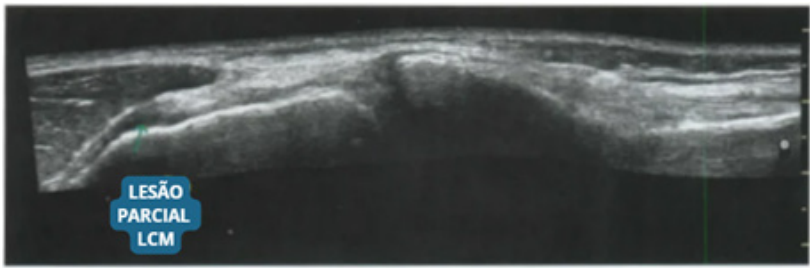

Fonte: Adaptado de Gomes, 2011.

Ressonância:

Figura 8.15: Ressonância magnética do joelho evidenciando o ligamento cruzado anterior (LCA). À esquerda, observa-se o LCA íntegro; à direita, nota-se alteração compatível com lesão do ligamento cruzado anterior (seta branca)

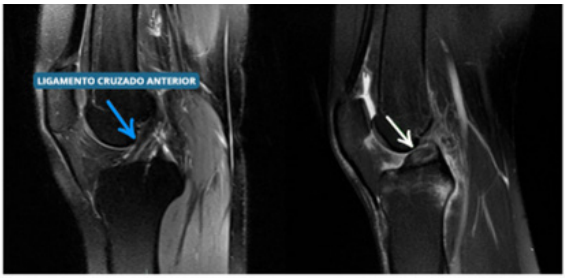

Fonte: Adaptado de Losso, 2022.

Figura 8.16: Imagens de RNM do joelho evidenciando à esquerda nas setas azuis o LCP íntegro e, à direita, nas setas verdes, a ausência deste ligamento

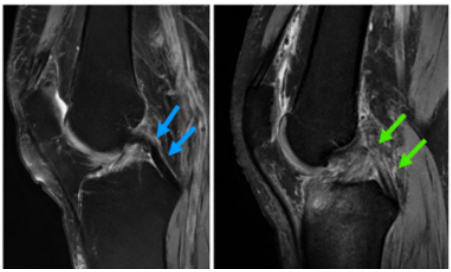

Fonte: Adaptado de Thomaz, 2026.

Osteoartrose do Joelho

Na osteoartrose, o paciente queixa-se de uma dor tipicamente mecânica, piora ao se movimentar e melhora com repouso. Além disso, ao exame físico, observa-se crepitação e redução da amplitude de movimento.

Um aliado muito importante para identificar e classificar o grau de degradação da articulação é o raio-X.

1. O que procurar no exame de imagem?

Radiografia:

Entre os sinais indicativos de osteoartrose, temos: Redução do Espaço Articular; Osteófitos Marginais; Esclerose Subcondral e Cistos Subcondrais Na imagem, podemos notar formações ósseas nas bordas da articulação (osteófitos), redução do espaço articular que costuma ser assimétrica e esclerose - aumento da densidade do osso, torna-se mais esbranquiçado.

Figura 8.17: Sinais de Osteoartrose no raio-X



Fonte: Adaptado de Hollanda, 2026.

Figura 8.18: Radiografia em anteroposterior do joelho esquerdo mostrando osteoartrose. Setas indicam cistos subcondrais



Fonte: Adaptado de Fonseca *et al.*, 2019.

2. Quais as melhores incidências para identificar essas alterações?

- **Raio-X com carga (em pé):** observar estreitamento do espaço articular, que frequentemente parece normal em exames sem carga.
- **Incidência de Rosenberg:** É um Raio-X de frente (AP) com os joelhos fletidos a 45° e com carga, nos permite visualizar a redução do espaço articular mesmo nas fases iniciais.

Figura 8.19: Posicionamento do paciente na incidência de Rosenberg e imagem radiográfica

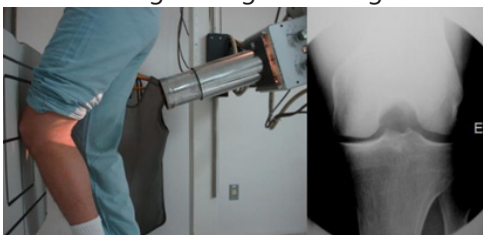

Fonte: Adaptado de Paula, 2026.

Figura 8.20: Comparação entre incidências radiográficas, evidenciando redução do espaço articular, mais evidente na incidência de Rosenberg (seta azul)

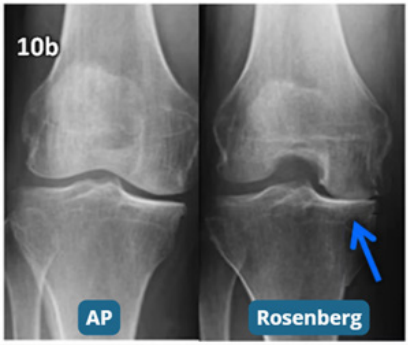

Fonte: Adaptado de Wang, Du e Liu, 2023.

Ultrassonografia:

Os achados mais comuns esperados na ultrassonografia são:

- erosões cartilaginosas focais ou múltiplas
- cistos subcondrais erodidos
- redução das interlinhas articulares comprometidas,
- reação osteofítica de bordas articulares
- protrusão meniscal seguida de degeneração e lesão do mesmo de forma associada

Figura 8.21: Osteoartrite

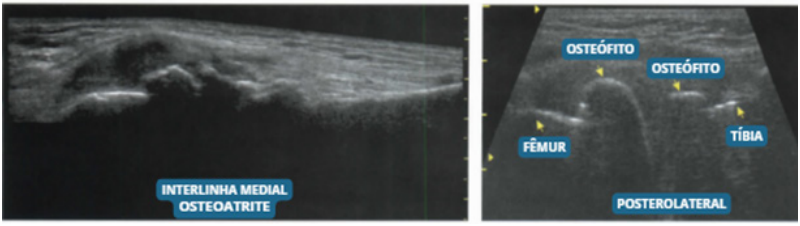

Fonte: Adaptado de Gomes, 2011.

Ressonância:

A RM fica reservada para casos específicos onde há dúvida diagnóstica ou suspeita de algo que o raio-X não consegue explicar, como suspeita de fratura de estresse, ou para pacientes que apresentam travamento ou falseio grave.

É fundamental lembrar que a RNM é um exame muito sensível e pode apresentar alterações degenerativas que não exigem necessariamente uma intervenção.

REFERÊNCIAS:

ABAÉTE NETO, Francisco; LUSTOSA, Leonardo M.; BARRETO, João Erivan Façanha (org.). **Atlas radiográfico ilustrado:** ossos e articulações. Fortaleza: Editora Caminhar, 2022. E-book.

AL MOHAMMAD, Badera; GHARAIBEH, Monther A. ***Magnetic resonance imaging of anterior cruciate ligament injury***. Orthopedic Research and Reviews, p. 233-242, 2024.

CHEUNG, Amy *et al*. ***The medial collateral ligament in primary total knee arthroplasty:*** anatomy, biomechanics, and injury. JAAOS-Journal of the American Academy of Orthopaedic Surgeons, v. 28, n. 12, p. e510-e516, 2020.

CHEW, Felix S. **Radiologia esquelética**. 3. ed. Barueri: Manole, 2014.

FONSECA, Eduardo Kaiser Ururahy Nunes *et al*. **Lesões musculoesqueléticas do tipo" não toque"**: ensaio iconográfico. Radiologia Brasileira, v. 52, p. 48-53, 2019.

GOMES, Monres José. Atlas comentado de ultrassonografia musculoesquelética. 2. ed. Rio de Janeiro: Revinter, 2011.

GUSMÃO, C. D. P. *et al*. **Ligamento cruzado posterior:** uma revisão abrangente sobre anatomia e biomecânica, mecanismos de lesão, diagnóstico, tratamento e reabilitação. Brazilian Journal of Health Review, Curitiba, v. 7, n. 2, p. 1–11, mar./abr. 2024. Disponível em: https://ojs.brazilianjournals.com.br/ojs/index.php/BJHR/article/view/68474/48597.

HALL, Mederic M.; RAJASEKARAN, Sathish. ***Musculoskeletal ultrasound of the knee***. UpToDate, 2025. Disponível em: https://www.uptodate.com.

HOLLANDA, João. **Artrose no joelho**. Disponível em: https://ortopedistadojoelho.com.br/artrose-no-joelho/.

JUNQUEIRA, José Otávio Guedes; TEIXEIRA, Henrique Guilherme de Castro; CAMILO, Gustavo Bittencourt. **Articulações:** Atlas de Anatomia Radiológica. Juiz de Fora: Universidade Federal de Juiz de Fora (UFJF), 2021. Disponível em: https://www2.ufjf.br/anatomia/wp-content/uploads/sites/543/2021/03/Articula%C3%A7%C3%B5es.pdf.

LOSSO, Guilherme. **LCA – ligamento cruzado anterior**. 2022. Disponível em: https://guilhermelosso.com.br/lca-ligamento-cruzado-anterior/.

MAMEDE, Marcelo (org.). **Tecnologia radiológica**. Rio de Janeiro: MedBook Editora Científica, 2020. Disponível em: https://www.medbookeditora.com.br/livro/tecnologia-radiologica.

MCNALLY, Eugene. **Ultrassonografia do sistema musculoesquelético**. 2. ed. Rio de Janeiro: Guanabara Koogan, 2015. Disponível em: https://shop.elsevier.com/books/ultrassonografia-do-sistema-musculoesqueletico/mcnally/978-85-352-8288-7.

MEDROUTE. **Guia de radiografia na emergência**. 1. ed. 2026. Disponível em: https://hotmart.com/pt-br/marketplace/produtos/guia-de-radiografia-na-emergencia-medroute-1o-edicao-2025/A101693027D.

MODARRESI, Shahla; JUDE, Cecilia Matilda. ***Radiologic evaluation of the chronically painful knee in adults***. UpToDate. Waltham, MA: UpToDate, 2011.

PAULA, Valnir de. **Tópicos de qualidade e posicionamento radiológico:** guia prático STAFF 20 anos. Disponível em: https://www.staffsul.com.br/dados/pdfs/Guia_Pr%C3%A1tico_Radiologia_STAFF_20_Anos.pdf.

PED-MUS (Comitê Diretor). **Um guia interativo completo para o uso da ultrassonografia musculoesquelética em pacientes pediátricos reumatológicos**. 2019.

THOMAZ, Leonardo Rocha. **Lesão do ligamento cruzado posterior**. [S. l.], 2023. Disponível em: https://drleonardorochathomaz.com.br/lesao-do-ligamento-cruzado-posterior/.

WANG, Xiaohong; DU, Guiying; LIU, Yao. ***Lateral meniscal body extrusion is associated with MRI-defined knee structural damage progression over 4 years:*** Data from the osteoarthritis initiative. European Journal of Radiology, v. 162, p. 110791, 2023.



CAP. 9
Pé e Tornozelo

André Luiz Pagotto Vieira
Francisco Randerson Ribeiro de Sousa Guedes
Larissa Saboia de Freitas Diógenes

André Luiz Pagotto Vieira



Médico Ortopedista e Traumatologista, especializado em Patologias da Coluna Vertebral. Membro titular da Sociedade Brasileira de Coluna (SBC) e da Sociedade Brasileira de Ortopedia e Traumatologia (SBOT). Diretor e professor do Curso de Medicina da Universidade Estadual da Região Tocantina do Maranhão (UEMASUL). Doutorando em Bioética na Faculdade de Medicina da Universidade do Porto, em Portugal. Especializado em tratamentos clínicos e cirúrgicos das doenças que afetam a coluna vertebral. Realizou residência em Ortopedia e Traumatologia no Hospital Federal dos Servidores do Estado do Rio de Janeiro. Possui subespecialização em Tratamento de Patologias da Coluna Vertebral.

http://lattes.cnpq.br/7282587563670891
andre.vieira@uemasul.edu.br

Francisco Randerson Ribeiro de Sousa Guedes



Graduando em Medicina na Universidade Estadual da Região Tocantina do Maranhão (UEMASUL), campus Imperatriz. Atual diretor de Patrimônios do CAMESUL, gestão PRAXIS. Foi vice-presidente do CAMESUL, gestão "Synergia", 2024.1 e 2024.2. Foi presidente do CAMESUL na gestão "Ellos", 2023.1 e 2024.1.Representante local da Associação Brasileira de Ligas Acadêmicas de Cirurgia Geral (ABLAC). Membro fundador e diretor de marketing da ORTOLIGA. Membro fundador e presidente da Liga Acadêmica de Cirurgia Geral da UEMASUL (LIACG).

http://lattes.cnpq.br/8200837512588689
francisco.guedes@uemasul.edu.br

Larissa Saboia de Freitas Diógenes



Graduanda de Medicina da Universidade Estadual da Região Tocantina do Maranhão (UEMASUL). Bolsista do projeto de pesquisa: "Óleo do Tucum Mirim (astrocaryum acaule): avaliação do seu potencial como repelente veiculado a um modelo experimental in vitro". Ex-integrante e cofundadora da Liga Acadêmica de Patologia da UEMASUL. Ex-integrante da Liga de Farmacologia da Universidade Federal do Maranhão (UFMA).

http://lattes.cnpq.br/5621766081674340
larissafreitas.20200005247@uemasul.edu.br

CAPÍTULO 9

PÉ E TORNOZELO

Resumo: O presente capítulo aborda a anatomia funcional, biomecânica e avaliação por imagem do tornozelo e do pé, enfatizando os principais aspectos clínicos e radiológicos das lesões osteoligamentares. Inicialmente, descreve-se a articulação talocrural, composta por tíbia, fíbula e tálus, destacando sua função na sustentação de carga e estabilidade articular. São detalhados os complexos ligamentares lateral e medial, bem como a importância da sindesmose tibiofibular na manutenção da congruência articular. O texto discute os principais métodos diagnósticos, incluindo radiografia, ultrassonografia, tomografia computadorizada e ressonância magnética, ressaltando suas indicações e limitações. Também são apresentadas classificações relevantes, como a de Danis-Weber para fraturas do tornozelo, além dos critérios radiográficos de instabilidade e das lesões ligamentares mais prevalentes. Na avaliação do pé, são abordadas as articulações do tarso, as lesões do ligamento de Lisfranc e as fraturas do quinto metatarso, correlacionando anatomia, biomecânica e interpretação por imagem. O capítulo reforça a importância da integração entre exame clínico e métodos de imagem para definição diagnóstica, prognóstico funcional e escolha terapêutica adequada.

Palavras-chave: Tornozelo; Pé; Fraturas maleolares; Lesões ligamentares; Radiologia musculoesquelética

FOOT AND ANKLE

Abstract: This chapter addresses the functional anatomy, biomechanics, and imaging evaluation of the ankle and foot, emphasizing the main clinical and radiological aspects of osteoligamentous injuries. Initially, the talocrural joint is described as being composed of the tibia, fibula, and talus, highlighting its role in load-bearing and joint stability. The lateral and medial ligament complexes are detailed, as well as the importance of the tibiofibular syndesmosis in maintaining articular congruence. The text discusses the principal diagnostic imaging methods, including radiography, ultrasonography, computed tomography, and magnetic resonance imaging, emphasizing their indications and limitations. Relevant classifications are also presented, such as the Danis-Weber classification for ankle fractures, in addition to radiographic criteria for instability and the most prevalent ligament injuries. In the evaluation of the foot, the chapter addresses the tarsal joints, Lisfranc ligament injuries, and fifth metatarsal fractures, correlating anatomy, biomechanics, and imaging interpretation. The chapter reinforces the importance of integrating clinical examination with imaging findings for accurate diagnosis, functional prognosis, and appropriate therapeutic decision-making.

Keywords: Ankle; Foot; Malleolar fractures; Ligament injuries; Musculoskeletal radiology.

Tornozelo- Anatomia funcional da articulação talocrural

A articulação do tornozelo, ou talocrural, é formada por tíbia, fíbula e tálus, unindo estabilidade e mobilidade. A tíbia suporta a maior parte da carga e forma o maléolo medial, enquanto a fíbula estabiliza lateralmente o tornozelo pelo maléolo lateral. O tálus posiciona-se entre os maléolos, formando a mortise do tornozelo e permitindo dorsiflexão e flexão plantar (Standring, 2021).

Figura 9.1: Anatomia dos ossos do tornozelo

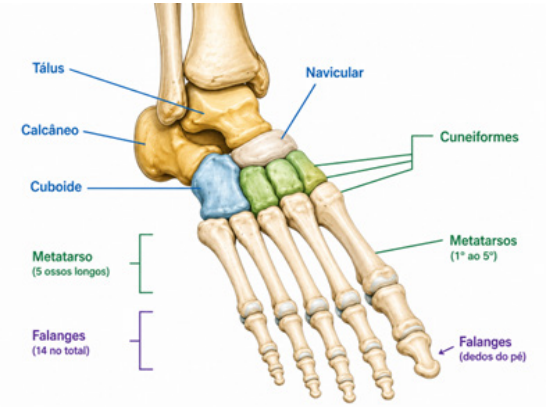

Fonte: Produzido por ChatGPT (2026) a partir do prompt: "Ilustração científica vetorial da anatomia dos ossos do tornozelo e do pé humano, em vista dorsal, identificando tálus, calcâneo, navicular, cuboide, cuneiformes, metatarsos e falanges, com nomenclatura anatômica em português, estilo didático semelhante a atlas de anatomia, alta resolução, fundo branco e sem marcas comerciais".

Complexo ligamentar e estabilidade

A estabilidade do tornozelo depende não só da congruência óssea, mas principalmente da integridade

ligamentar. Tem-se o complexo ligamentar lateral, mais frequentemente lesionado, é responsável por conter movimentos de inversão e é composto pelo ligamento talofibular anterior (LTFA), ligamento calcaneofibular (LCF) e ligamento talofibular posterior (LTFP) (Palka, 2020).

O LTFA é o mais vulnerável, especialmente em mecanismos de inversão associados à flexão plantar. Já o complexo medial, representado pelo ligamento deltóide, apresenta estrutura espessa e resistente, com função de estabilização medial e limitação da eversão. Lesões desse complexo são menos frequentes e geralmente associadas a traumas de maior energia. Já a sindesmose tibiofibular é fundamental para manter a congruência e a estabilidade da articulação talocrural (Wolfe *et al.*,2001).

Figura 9.2: Complexo ligamentar do tornozelo

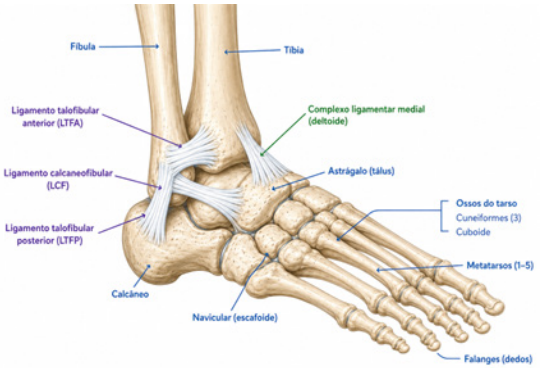

Fonte: Produzido por ChatGPT (2026) a partir do prompt: "Ilustração científica vetorial do complexo ligamentar do tornozelo humano, em vista lateral, identificando os ligamentos talofibular anterior (LTFA), calcaneofibular (LCF), talofibular posterior (LTFP) e complexo ligamentar medial (ligamento deltoide), além da tíbia, fíbula, tálus, calcâneo, navicular, cuboide, cuneiformes, metatarsos e falanges, com nomenclatura anatômica em português, estilo didático semelhante a atlas de anatomia, alta resolução, fundo branco e sem marcas comerciais".

Avaliação radiográfica do tornozelo

O protocolo básico inclui três incidências: anteroposterior (AP), mortise e perfil. A incidência AP permite avaliar o alinhamento entre tíbia, fíbula e tálus, além da simetria do espaço articular. A incidência mortise, realizada com rotação interna de 15 a 20°, é a mais sensível para avaliação da congruência articular e da integridade da sindesmose, sendo que o alargamento do espaço claro medial sugere instabilidade ligamentar. Já a incidência em perfil possibilita a análise do retropé e das estruturas no plano sagital, incluindo tálus, calcâneo e articulação subtalar (Palka, 2020).

Figura 9.3: Incidências radiológicas do tornozelo

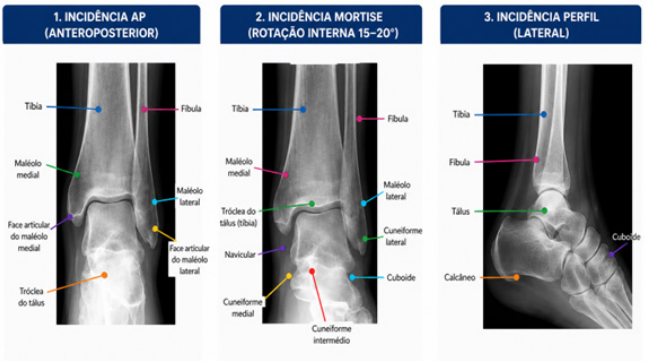

Fonte: Produzido por ChatGPT (2026) a partir do prompt: "Ilustração científica vetorial das incidências radiológicas do tornozelo humano, incluindo as projeções anteroposterior (AP), mortise (rotação interna de 15° a 20°) e perfil (lateral), com identificação anatômica da tíbia, fíbula, maléolo medial, maléolo lateral, tróclea do tálus, tálus, calcâneo, navicular, cuboide e cuneiformes, em estilo didático semelhante a atlas de radiologia e anatomia, alta resolução, fundo branco e sem marcas comerciais".

Classificação de Danis-Weber

As fraturas de tornozelo devem ser avaliadas considerando o impacto sobre o complexo osteoligamentar, especialmente a sindesmose tibiofibular, principal responsável pela estabilidade articular (Bucholz; Heckman, 2020).

A classificação de Danis-Weber divide as fraturas da fíbula conforme sua relação com a sindesmose: tipo A, distal e geralmente estável; tipo B, ao nível da sindesmose, com possível lesão ligamentar; e tipo C, proximal e frequentemente instável. A avaliação deve incluir análise radiográfica e sinais de instabilidade, podendo exigir exames complementares em casos complexos.

Figura 9.4: Classificação de Danis-Weber em radiografias

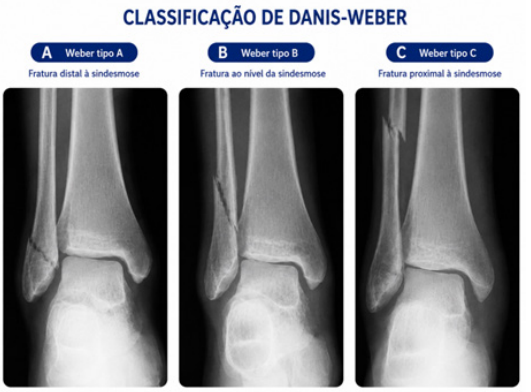

Fonte: Produzido por ChatGPT (2026) a partir do prompt: "Ilustração científica vetorial da classificação de Danis-Weber em radiografias do tornozelo, apresentando os tipos A, B e C, com fraturas localizadas distal à sindesmose, ao nível da sindesmose e proximal à sindesmose, respectivamente, em estilo didático semelhante a atlas de radiologia e ortopedia, alta resolução, fundo branco e sem marcas comerciais".

Fraturas maleolares

As fraturas maleolares acometem o complexo osteoligamentar do tornozelo e podem comprometer sua estabilidade. As unimaleolares costumam ser estáveis, enquanto as bimaleolares e trimaleolares apresentam maior instabilidade, sendo estas últimas frequentemente tratadas cirurgicamente (Court-Brown *et al.*, 2015).

Figura 9.5: Fraturas maleolares

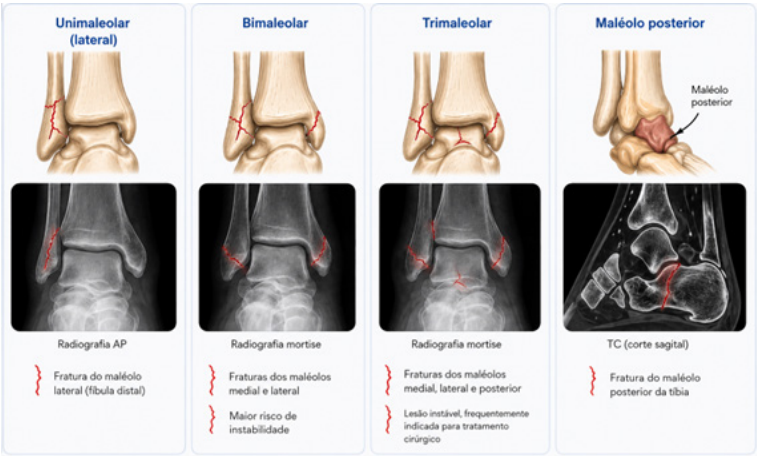

Fonte: Produzido por ChatGPT (2026) a partir do prompt: "Ilustração científica vetorial dos principais tipos de fraturas maleolares do tornozelo, incluindo fratura unimaleolar, bimaleolar, trimaleolar e fratura do maléolo posterior, apresentando para cada tipo uma ilustração anatômica, a radiografia correspondente, com destaque para os traços de fratura em vermelho, nomenclatura em português, estilo didático semelhante a atlas de ortopedia e radiologia, alta resolução, fundo branco e sem marcas comerciais".

Critérios radiográficos de instabilidade

Os principais critérios incluem:

- espaço claro medial: valores > 4mm sugerem lesão do ligamento deltóide e instabilidade medial;
- sobreposição tibiofibular: redução da sobreposição indica possível lesão da sindesmose;
- espaço tibiofibular: aumento sugere diástase sindesmótica;
- desalinhamento do tálus: deslocamentos, mesmo discretos, indicam instabilidade significativa

Esses achados sugerem lesão ligamentar associada, mesmo sem fratura evidente.

Figura 9.6: Critérios radiográficos de instabilidade do tornozelo

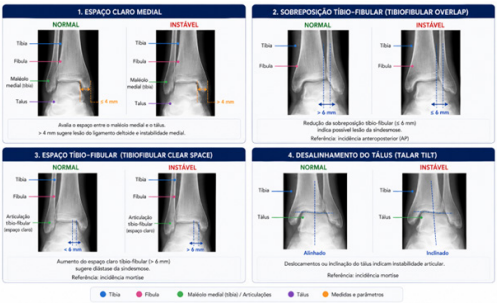

Fonte: Produzido por ChatGPT (2026) a partir do prompt: "Ilustração científica vetorial dos critérios radiográficos de instabilidade do tornozelo, comparando achados normais e instáveis quanto ao espaço claro medial, sobreposição tíbio-fibular, espaço tíbio-fibular e inclinação do tálus, com identificação anatômica em português, estilo didático semelhante a atlas de radiologia, alta resolução, fundo branco e sem marcas comerciais".

Lesões ligamentares

As lesões ligamentares do tornozelo são altamente prevalentes, principalmente associadas a mecanismos de inversão. Classificam-se em três graus:

- grau I: estiramento ligamentar, sem ruptura;
- grau II: ruptura parcial;
- grau III: ruptura completa, associada à instabilidade

O LTFA é o mais frequentemente lesionado, seguido pelo LCF. Lesões do ligamento deltóide são menos comuns e geralmente indicam trauma de maior energia. Na ressonância magnética (RM), os principais achados incluem o espessamento ou descontinuidade ligamentar, o edema periligamentar, o derrame articular e integração clínico-radiológica (Wolfe *et al.*, 2001).

A avaliação das lesões do tornozelo deve integrar achados clínicos e radiológicos, pois a estabilidade articular depende do complexo osteoligamentar. Assim, fraturas simples podem ocultar lesões ligamentares importantes, e entorses sem fratura podem evoluir com instabilidade crônica se não tratadas adequadamente.

Figura 9.7: Lesões ligamentares do tornozelo



Fonte: Produzido por ChatGPT (2026) a partir do prompt: "Ilustração científica vetorial das lesões ligamentares do tornozelo, apresentando o complexo ligamentar lateral e medial, classificação das entorses por graus I, II e III, principais achados na ressonância magnética, mecanismos de lesão, correlação clínico-radiológica e pontos-chave para avaliação, em nomenclatura em português, estilo didático semelhante a atlas de ortopedia, alta resolução, fundo branco e sem marcas comerciais".

Métodos complementares de imagem

A tomografia computadorizada é especialmente útil em fraturas complexas e no planejamento cirúrgico, enquanto a ressonância magnética é o método de escolha para avaliação de lesões ligamentares, edema ósseo e lesões osteocondrais.

A ultrassonografia permite avaliação dinâmica e em tempo real das estruturas ligamentares, tendíneas e periarticulares, com boa acurácia para lesões dos ligamentos laterais, especialmente LTFA e LCF. Contudo, é operador-dependente e menos sensível que a RM para lesões profundas e osteocondrais (Stoller, 2021).

Figura 9.8: Ultrassonografia do tornozelo na avaliação ortopédica



Fonte: Produzido por ChatGPT (2026) a partir do prompt: "Ilustração científica vetorial da ultrassonografia do tornozelo, apresentando técnicas de exame, principais estruturas ligamentares e tendíneas, achados ultrassonográficos, indicações, vantagens, limitações e correlação anatômica, com nomenclatura em português, estilo didático semelhante a atlas de ortopedia e diagnóstico por imagem, alta resolução, fundo branco e sem marcas comerciais".

Implicações clínicas e conduta

A conduta nas lesões do tornozelo depende da estabilidade articular: lesões estáveis são tratadas conservadoramente, enquanto lesões instáveis geralmente requerem cirurgia para restaurar a congruência articular (Palka, 2020).

Pé e Pododáctilos

O pé é formado por ossos, articulações, ligamentos e tendões que garantem estabilidade e mobilidade. Os metatarsos têm papel importante na distribuição de cargas e na marcha, sendo vulneráveis a traumas e sobrecarga. A avaliação por imagem inicia-se pela radiografia convencional, podendo ser complementada por ultrassonografia, tomografia computadorizada e ressonância magnética para melhor análise óssea e de partes moles (Firminger *et al.,* 2025).

Figura 9.9: Anatomia dos ossos do pé



Fonte: Produzido por ChatGPT (2026) a partir do prompt "Ilustração científica vetorial da anatomia dos ossos do pé humano, em vista dorsal, identificando todos os ossos do tarso, metatarso e falanges, em estilo didático, alta resolução, fundo branco, sem marcas comerciais e com aparência de atlas anatômico."

Figura 9.10: Centros de ossificação primário do pé e tornozelo



Fonte: Produzido por ChatGPT (2026) a partir do prompt: "Ilustração científica vetorial dos centros de ossificação primários e secundários do pé e tornozelo, destacando a sequência de aparecimento dos núcleos de ossificação do tálus, calcâneo, navicular, cuboide, cuneiformes e falanges, com identificação anatômica e cronologia do desenvolvimento ósseo em português, estilo didático semelhante a atlas de anatomia e ortopedia pediátrica, alta resolução, fundo branco e sem marcas comerciais." Imagem gerada por modelo de inteligência artificial (OpenAI), com validação técnica dos autores.

Ultrassonografia

A ultrassonografia do pé e tornozelo é utilizada na avaliação de tendões, ligamentos, músculos e partes moles, auxiliando no diagnóstico de entorses, tendinites, bursites, cistos sinoviais e sinovites.

1. Pontos-chave do exame: Anatomia e técnica

Avaliam-se tendões e ligamentos, como o tendão de Aquiles e os ligamentos tibiofibular anterior e talofibular anterior. O exame, em planos longitudinal e transversal, permite avaliação dinâmica e identificação de alterações funcionais, como luxação dos tendões fibulares.

2. Aplicações clínicas

A ultrassonografia é amplamente utilizada no diagnóstico de lesões agudas, como entorses, e de condições inflamatórias e degenerativas, incluindo sinovites, cistos, fascite plantar e rupturas tendíneas.

Figura 9.11: A ultrassonografia das articulações metatarsofalângicas avalia fluido sinovial, proliferação sinovial e sinais ao Doppler. O modo B analisa ecotextura e ecogenicidade dos tecidos, enquanto o Doppler fornece informações sobre perfusão e vascularização, auxiliando na diferenciação entre processos benignos e malignos

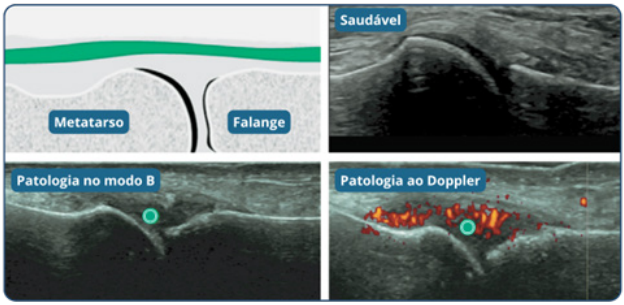

Fonte: Adaptado de Malattia *et al*., 2018.

Figura 9. 12: A ultrassonografia das articulações interfalângicas avalia fluido sinovial, proliferação sinovial e sinais ao Doppler. O modo B caracteriza a ecotextura e ecogenicidade dos tecidos, enquanto o Doppler analisa perfusão e vascularização, auxiliando na diferenciação entre processos benignos e malignos

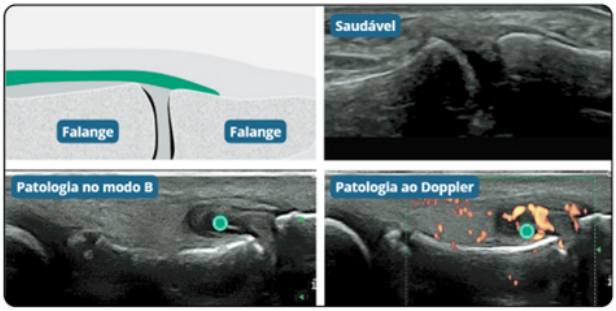

Fonte: Adaptado de Malattia *et al*., 2018.

Radiografia:

Figura 9. 13: Radiografia do pé em incidências dorsoplantar (DP) e oblíqua – anatomia óssea normal

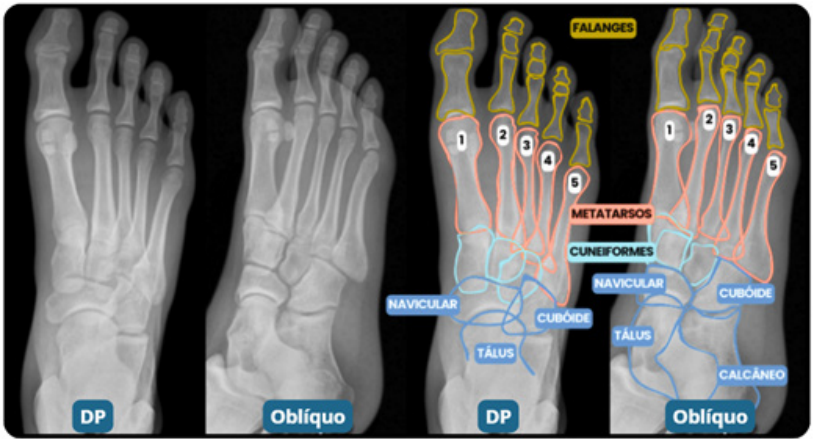

Fonte: Produzido por ChatGPT (2026) a partir do prompt: "Ilustração científica vetorial comparando radiografias do pé nas incidências dorsoplantar (DP) e oblíqua, com identificação dos principais ossos do pé, incluindo falanges, metatarsos, cuneiformes, navicular, cuboide, tálus e calcâneo, demonstrando a anatomia óssea normal, em nomenclatura em português, estilo didático semelhante a atlas de radiologia e anatomia, alta resolução, fundo branco e sem marcas comerciais".

- **As incidências Dorsal-Plantar (DP) e Oblíqua** são as mais comuns para avaliar o antepé.
- **Fratura isolada da falange:** Se houver suspeita de fratura em apenas uma falange, é recomendado obter visões DP e oblíquas do(s) dedo(s) afetado(s).
- **Vistas laterais:** Também podem ser úteis para uma avaliação mais detalhada.

Figura 9. 14: Radiografia do pé evidenciando alinhamento e avaliação do ligamento de Lisfranc



Fonte: Produzido por ChatGPT (2026) a partir do prompt: "Ilustração científica vetorial comparando radiografias do pé nas incidências dorsoplantar (DP) e oblíqua para avaliação da articulação tarsometatarsal, destacando o alinhamento entre o 2º metatarso e o cuneiforme intermédio, o 3º metatarso e o cuneiforme lateral, além da localização do ligamento de Lisfranc, com nomenclatura em português, estilo didático semelhante a atlas de radiologia e ortopedia, alta resolução, fundo branco e sem marcas comerciais".

- **Incidência em DP:** O 2° metatarso deve estar alinhado com o cuneiforme intermediário.
- **Incidência Oblíqua:** O 3° metatarso deve estar alinhado com o cuneiforme lateral.
- **Ligamento de Lisfranc:** Sua posição é demonstrada nas imagens, porém não vista diretamente.

Figura 9.15: Radiografia do pé demonstrando lesão do ligamento de Lisfranc

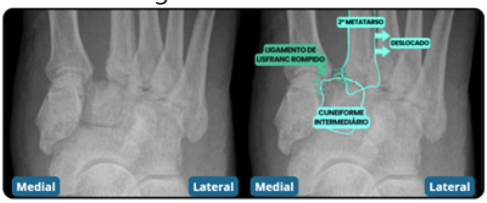

Fonte: Produzido por ChatGPT (2026) a partir do prompt: "Ilustração científica vetorial comparando radiografias do pé com e sem lesão do ligamento de Lisfranc, destacando o desalinhamento entre o 2º metatarso e o cuneiforme intermédio e os principais achados radiográficos da lesão, com nomenclatura em português, estilo didático semelhante a atlas de radiologia e ortopedia, alta resolução, fundo branco e sem marcas comerciais".

- **Deslocamento do 2º metatarso:** O 2° metatarso está desalinhado em relação ao cuneiforme intermediário.
- **Ausência de fratura visível:** Embora nenhuma fratura seja aparente, essa é uma lesão grave e debilitante se não tratada adequadamente.
- **Lesão do ligamento de Lisfranc:**
  - Pode ser sutil, nem sempre causando deslocamento evidente.
  - Se houver suspeita clínica, é essencial um acompanhamento clínico e radiológico.

Fraturas do 5° metatarso

O 5° metatarsal é mais externo do pé, com pequenas diferenças anatômicas em relação aos outros. Ele é arqueado em dois planos, sendo o único metatarsal a ter dois pontos de contato com o solo – no topo do osso (chamado de cabeça) e no fundo (chamado de base).

Figura 9.16: Localização das fraturas de metatarsos - fratura da cabeça ou do colo (1); fratura da diáfise (2); fratura da base (3)

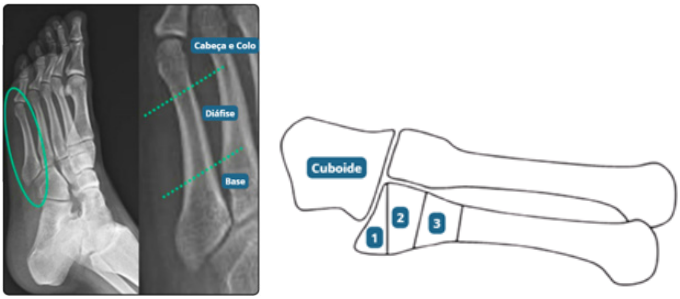

Fonte: Produzido por ChatGPT (2026) a partir do prompt: "Ilustração científica vetorial da localização das fraturas dos metatarsos, identificando as regiões anatômicas da cabeça, colo, diáfise e base, com destaque para a classificação das fraturas da base dos metatarsos, incluindo a relação com o cuboide, em nomenclatura em português, estilo didático semelhante a atlas de ortopedia e radiologia, alta resolução, fundo branco e sem marcas comerciais".

Regiões da Base do 5°metatarso:

- Zona 1: A porção mais proximal e lateral da base
- Zona 2: Transição entre a metáfise esponjosa e a diáfise
- Zona 3: Área diafisária logo distal à junção metáfise-diáfise

As fraturas da **zona I e II** possuem comportamento semelhante, principalmente por compartilharem de uma rede de vascularização muito parecida, enquanto que as da **zona III** acontecem numa região de pior qualidade vascular, que dificulta a sua cicatrização (conforme imagem 9.18).

Figura 9.17: Representação gráfica da vascularização da base do 5°metatarso

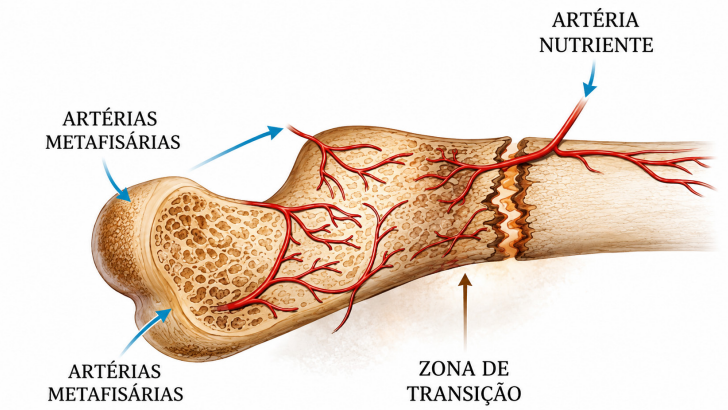

Fonte: Produzido por ChatGPT (2026) a partir do prompt: "Ilustração científica vetorial da vascularização da base do 5º metatarso, destacando as artérias metafisárias, a artéria nutriente e a zona de transição vascular, com identificação anatômica em português, estilo didático semelhante a atlas de anatomia e ortopedia, alta resolução, fundo branco e sem marcas comerciais".

Figura 9.18: Radiografias em incidência oblíqua demonstrando, da esquerda para a direita, fraturas das zonas I, II e III do 5º metatarso

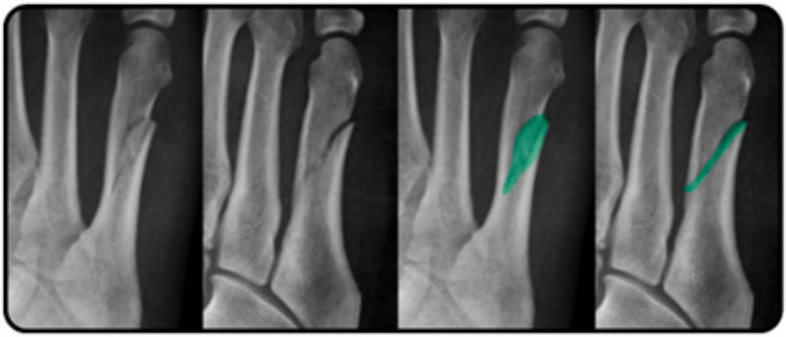

Fonte: Produzido por ChatGPT (2026) a partir do prompt: "Ilustração científica vetorial de radiografias do 5º metatarso em incidência oblíqua, demonstrando as zonas I, II e III das fraturas proximais, com destaque para a localização de cada zona em sobreposição colorida, em nomenclatura em português, estilo didático semelhante a atlas de ortopedia e radiologia, alta resolução, fundo branco e sem marcas comerciais".

- As fraturas do metatarso geralmente são facilmente reconhecidas, mas muitas vezes são visíveis apenas em uma visualização.
- Neste exemplo, a fratura é mais claramente visível na imagem oblíqua.

1. Diagnóstico da Fratura da Base do 5º Metatarsal

Normalmente o diagnóstico é dado através da radiografia nas incidências anteroposterior e oblíqua após suspeita clínica. Nas fraturas da Zona III, eventualmente se faz necessário a realização de exame de RM para avaliar o edema na região em estágios mais iniciais ou TC para avaliar o grau de esclerose óssea na região afetada.

Figura 9.19: Radiografias do 5º metatarso em incidência oblíqua evidenciando, da esquerda para a direita, fraturas da zona I, II e III



Fonte: Produzido por ChatGPT (2026) a partir do prompt: "Ilustração científica vetorial de radiografias do 5º metatarso em incidência oblíqua, demonstrando as fraturas das zonas I, II e III, com identificação das respectivas localizações anatômicas e comparação entre os diferentes padrões de fratura, em nomenclatura em português, estilo didático semelhante a atlas de ortopedia e radiologia, alta resolução, fundo branco e sem marcas comerciais".

REFERÊNCIAS:

BUCHOLZ, R. W.; HECKMAN, J. D. ***Rockwood and Green's fractures in adults***. 9. ed. Philadelphia: Wolters Kluwer, 2020.

COURT-BROWN, C. M.; CAESAR, B. ***Epidemiology of adult fractures***. Injury, v. 37, p. 691–697, 2006.

PALKA, Océane *et al*. ***Radiological approach to metatarsalgia in current practice:*** an educational review. Insights into Imaging, v. 16, n. 1, p. 94, 2025.

FIRMINGER, Colin R. *et al*. ***Improving metatarsal orientation estimates with weight bearing computed tomography***. Footwear Science, v. 17, n. sup1, p. S104-S105, 2025.

STANDRING, S. ***Gray's anatomy***. 42. ed. London: Elsevier, 2021.

WOLFE, M. W. *et al*. ***Management of ankle sprains***. American Family Physician, v. 63, p. 93–104, 2001

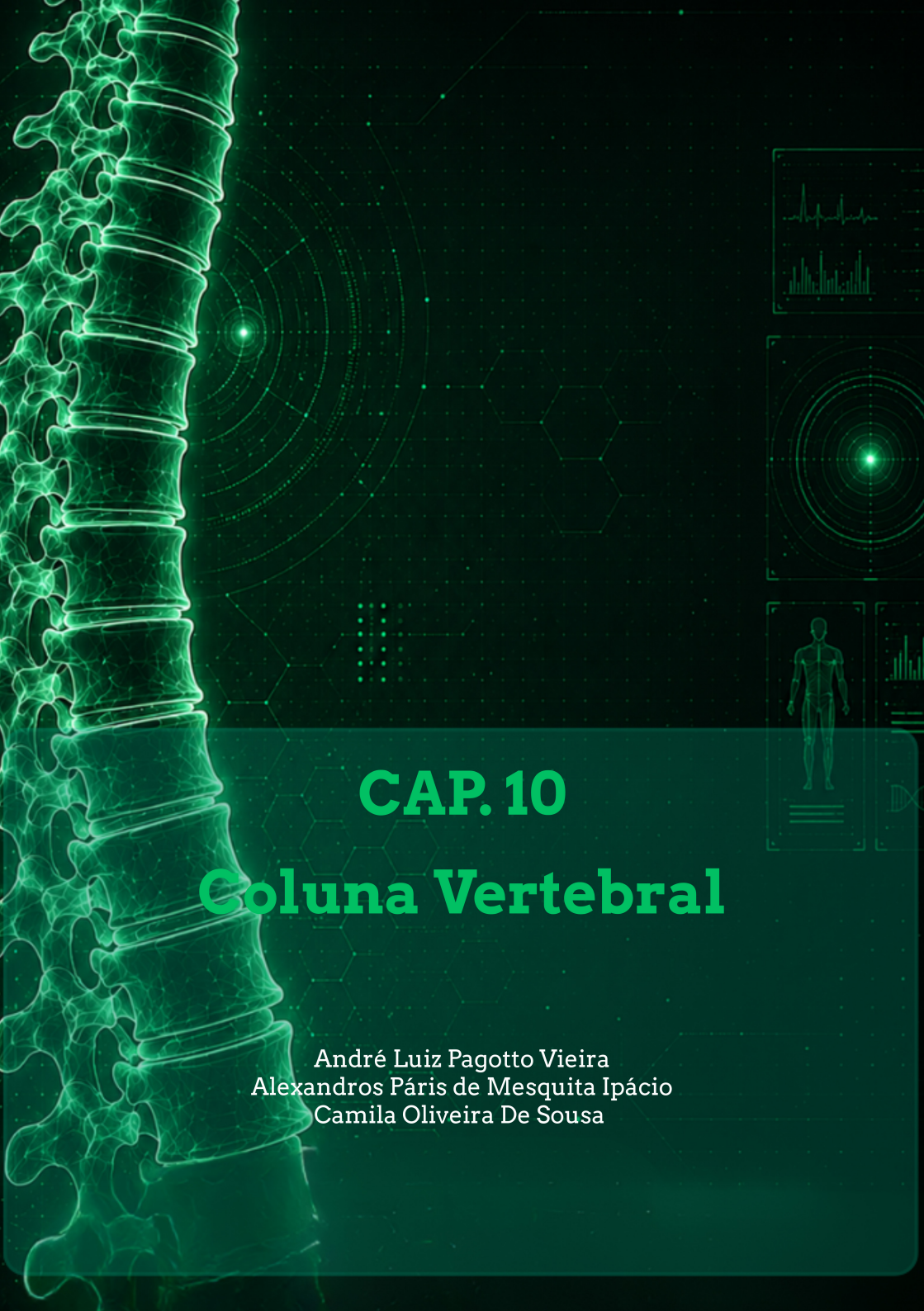

CAP. 10
Coluna Vertebral

André Luiz Pagotto Vieira
Alexandros Páris de Mesquita Ipácio
Camila Oliveira De Sousa

André Luiz Pagotto Vieira



Médico Ortopedista e Traumatologista, especializado em Patologias da Coluna Vertebral. Membro titular da Sociedade Brasileira de Coluna (SBC) e da Sociedade Brasileira de Ortopedia e Traumatologia (SBOT). Diretor e professor do Curso de Medicina da Universidade Estadual da Região Tocantina do Maranhão (UEMASUL). Doutorando em Bioética na Faculdade de Medicina da Universidade do Porto, em Portugal. Especializado em tratamentos clínicos e cirúrgicos das doenças que afetam a coluna vertebral. Realizou residência em Ortopedia e Traumatologia no Hospital Federal dos Servidores do Estado do Rio de Janeiro. Possui subespecialização em Tratamento de Patologias da Coluna Vertebral.

http://lattes.cnpq.br/7282587563670891
andre.vieira@uemasul.edu.br

Alexandros Páris de Mesquita Ipácio



Médico Ortopedista e Traumatologista, especializado em Patologias da Coluna Vertebral. Membro titular da Sociedade Brasileira de Coluna (SBC) e da Sociedade Brasileira de Ortopedia e Traumatologia (SBOT). Diretor e professor do Curso de Medicina da Universidade Estadual da Região Tocantina do Maranhão (UEMASUL). Doutorando em Bioética na Faculdade de Medicina da Universidade do Porto, em Portugal. Especializado em tratamentos clínicos e cirúrgicos das doenças que afetam a coluna vertebral. Realizou residência em Ortopedia e Traumatologia no Hospital Federal dos Servidores do Estado do Rio de Janeiro. Possui subespecialização em Tratamento de Patologias da Coluna Vertebral.

https://lattes.cnpq.br/1995984574544329
alexandros.ipacio@uemasul.edu.br

Camila Oliveira de Sousa



Médico Ortopedista e Traumatologista, especializado em Patologias da Coluna Vertebral. Membro titular da Sociedade Brasileira de Coluna (SBC) e da Sociedade Brasileira de Ortopedia e Traumatologia (SBOT). Diretor e professor do Curso de Medicina da Universidade Estadual da Região Tocantina do Maranhão (UEMASUL). Doutorando em Bioética na Faculdade de Medicina da Universidade do Porto, em Portugal. Especializado em tratamentos clínicos e cirúrgicos das doenças que afetam a coluna vertebral. Realizou residência em Ortopedia e Traumatologia no Hospital Federal dos Servidores do Estado do Rio de Janeiro. Possui subespecialização em Tratamento de Patologias da Coluna Vertebral.

http://lattes.cnpq.br/6569244710826639
camila.os@discente.ufma.br

CAPÍTULO 10

COLUNA VERTEBRAL

Resumo: A coluna vertebral, composta de cinco regiões adaptadas às demandas de carga, é a estrutura que garante proteção ao sistema nervoso central, suporte estrutural e flexibilidade. Como é uma região submetida a estresses mecânicos, torna-se suscetível a processos degenerativos. As fraturas da coluna vertebral, traumáticas ou patológicas, utilizam radiografia como exame inicial, avaliando: alinhamento, ossos, cartilagens, tecidos e espaçamento. Na hérnia de disco intervertebral, principal causa de intervenções cirúrgicas na coluna, a RM é o método de investigação padrão-ouro, permitindo a identificação anatômica precisa do disco intervertebral e de processos inflamatório, a avaliação das hérnias discais também pode utilizar TC, ultrassonografia e radiografia. A escoliose é definida como desvio lateral da coluna e mensurada pelo ângulo de Cobb, seu diagnóstico baseia-se na TC, que permite o estudo das rotações vertebrais, a radiografia é útil para controlar a evolução das curvas e a RM possibilita a avaliação das estruturas neurológicas e do canal vertebral.

Palavras-chave: Coluna Vertebral; Diagnóstico por Imagem.

VERTEBRAL COLUMN

Abstract: The vertebral column, which is composed of five regions adapted to weight-bearing demands, is the structure that ensures protection for the central nervous system, structural support and flexibility. As it is a region subjected to mechanical stresses, it becomes susceptible to degenerative processes. Spinal fractures, whether traumatic or pathological, use radiography as the initial exam, evaluating: alignment, bones, cartilages, tissues and spacing. In intervertebral disc herniation, the main cause of surgical interventions in the spine, MRI is the gold-standard investigation method, allowing the precise anatomical identification of the intervertebral disc and inflammatory processes; the evaluation of disc herniations can also use CT, ultrasonography and radiography. Scoliosis is defined as lateral spinal deviation and measured by the Cobb angle; its diagnosis is based on CT, which allows the study of vertebral rotations, radiography is useful to monitor the progression of curves and MRI enables the evaluation of neurological structures and the spinal canal.

Keywords: Spine; Diagnostic Imaging.

Introdução

A coluna vertebral é o eixo longitudinal do esqueleto humano, formada por vértebras articuladas e discos intervertebrais que garantem sustentação do peso, flexibilidade e proteção do sistema nervoso central. A radiografia é o exame inicial para avaliação do alinhamento, espaços discais e estruturas ósseas. Já a tomografia computadorizada e a ressonância magnética permitem análise detalhada de partes moles, canal medular e lesões complexas. (Xu *et al*., 2025).

Anatomia Radiológica

A coluna vertebral é composta por 33 vértebras, divididas em cinco regiões adaptadas a diferentes funções biomecânicas (Quadro 10.1). A região cervical é a mais móvel e sustenta o crânio; a torácica é mais rígida e estabilizada pelas costelas; a lombar suporta maiores cargas de compressão e cisalhamento; e o sacro e cóccix atuam na transmissão de carga para a pelve e membros inferiores.

Quadro 10.1: Composição da coluna vertebral e principais diferenças entre as vértebras

REGIÃO (NÚMERO)	CORPO VERTEBRAL	FORAME VERTEBRAL	PROCESSO ESPINHOSO	PROCESSO TRANSVERSO	PROCESSO TRANSVERSO
Vértebras cervicais (7)	Cóccix (3-4)	Grande	Maioria longo; bífido; projeção pontiaguda voltada para inferior	Apresenta forame transversário	Sustentam o crânio, estabilizam as posições relativas do encéfalo e da medula espinal, permitem movimentação controlada da cabeça
Vértebras torácicas (12)	Médio; formato de coração; faces planas; fóveas costais para articulação com as costelas	Médio	Longo; delgado; não é bífido; projeção pontiaguda voltada para inferior	Todas, exceto duas (T XI e T XII), apresentam fóveas costais para articulação com as costelas	Sustentam o peso da cabeça, pescoço, membros superiores, órgãos da cavidade torácica; articulam-se com as costelas para permitir modificações no volume da caixa torácica

Vértebras lombares (5)	Grande; oval; faces planas	Pequeno	Curto; espesso; projeção pontiaguda voltada para posterior	Curto; sem fóveas articulares ou forames transversários	Sustentam o peso da cabeça, pescoço, membros superiores, órgãos das cavidades torácica e abdominal
Sacro (5)	Massivo e fundido, formando uma estrutura única em forma de cunha	Fundidos, formando o canal sacral	Fundidos, formando a crista sacral mediana	Fundidos, formando as partes laterais expansivas (alas ou asas do sacro)	Protege os órgãos reprodutivos, excretores e a porção terminal do trato digestório; articula o esqueleto axial à cintura pélvica, transferindo o peso para os membros inferiores
Cóccix (3-4)	Muito pequenos e fundidos	-	-	Ausentes ou fortemente vestigiais (cornos coccígeos)	Funciona como ponto de inserção para ligamentos e músculos do assoalho pélvico, como o músculo isquiococcígeo e o esfíncter externo do ânus.

Fonte: Adaptado de Tokgoz *et al*., 2014; Martini, Timmons e Tallitsch, 2009.

No plano sagital, a coluna vertebral apresenta curvaturas fisiológicas essenciais para a distribuição de cargas e o equilíbrio sagital (Figura 10.1).

Figura 10.1: Anatomia da coluna vertebral. RM da coluna vertebral no plano sagital ponderada em T2 (A). Ilustração anatômica da coluna vertebral, destacando as curvaturas em vista lateral esquerda e a estrutura óssea em vista posterior (B)

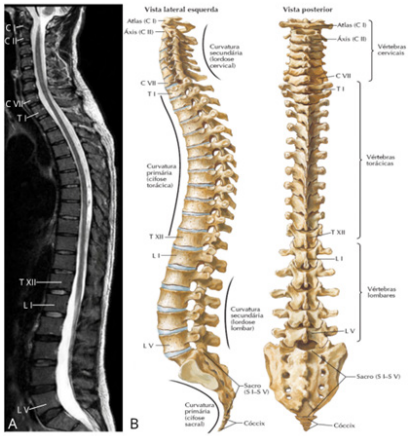

Fonte: Adaptado de Tokgoz *et al.*, 2014; Martini, Timmons e Tallitsch, 2009.

1. Vértebra Típica: A vértebra é um osso de formato irregular, com características que variam entre os segmentos da coluna. Uma vértebra típica (Figura 10.2 e 10.3) é composta por duas porções principais: o corpo vertebral, localizado anteriormente, e o **arco neural**, situado posteriormente.

2. Corpo Vertebral: É a parte anterior da vértebra, caracterizada pelo seu formato cilíndrico. Seu tamanho aumenta progressivamente no sentido crânio-caudal.

3. Arco Neural: Esta é uma estrutura óssea complexa, que contribui para a formação do canal espinhal. É constituído pelos seguintes componentes:

- **Pedículos:** Duas projeções ósseas curtas que se estendem a partir da margem posterior do corpo vertebral.
- **Massas Laterais:** Estruturas formadas pela fusão dos processos articulares superior e inferior.

- **Processos Articulares:** O processo articular superior e o processo articular inferior estão localizados nas faces superior e inferior das massas laterais, respectivamente.
- **Lâminas:** Duas placas ósseas finas e planas que se unem na linha média posterior, completando o arco neural.
- **Processo Espinhoso:** Uma projeção proeminente, direcionada para trás, que se origina no ponto de união das lâminas.
- **Processos Transversos:** Extensões ósseas laterais que emergem da junção entre os pedículos e as lâminas.

Figura 10.2: Ilustração anatômica de uma vértebra típica - vista superior / vista inferior

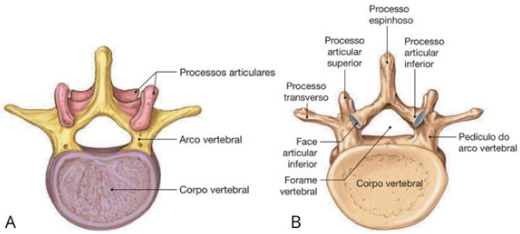

Fonte: Adaptado de Martini, Timmons e Tallitsch, 2009.

Figura 10.3: Anatomia de uma vértebra típica. Tomografia computadorizada no plano axial, janela óssea (A). Ressonância magnética no plano axial, ponderação em T2 (B). Abreviações: c: corpo vertebral; p: pedículo; pa: processo articular (substituindo a sigla "ml" da imagem original para correção anatômica); t: processo transverso; l: lâmina; pe: processo espinhoso

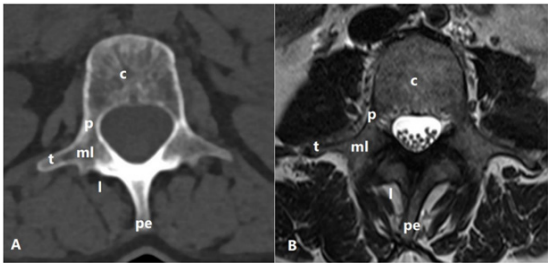

Fonte: Adaptado de ESR, 2025.

Fraturas vertebrais

As fraturas da coluna vertebral podem ser traumáticas ou patológicas. As traumáticas ocorrem em ossos normais devido a forças excessivas, enquanto as patológicas resultam de forças normais aplicadas em ossos fragilizados.

Tabela 10.2: Investigação de fraturas na coluna conforme exame utilizado

EXAME	UTILIZAÇÃO
Tomografia computadorizada	Avaliação das lesões, qualidade óssea, informações sobre o comprimento do pedículo e do corpo vertebral, bem como a largura e a trajetória do pedículo
Ressonância magnética	Avaliar a compressão da medula espinhal e das raízes nervosas, informações sobre lesões ligamentares, alterações na própria medula (agudas ou crônicas).
Radiografia	Pode ser realizada com o paciente em pé, oferecendo visão distinta da progressão e estabilidade da lesão. Utilizada na fase inicial de avaliação devido ao seu custo-benefício e relativa facilidade de interpretação.

Fonte: Os autores, 2026.

1. Fratura cervical

Pacientes com suspeita de trauma acima das clavículas devem ser considerados como portadores de lesão cervical até prova em contrário, sendo necessária imobilização até avaliação por imagem. A TC é o exame

de escolha, embora a radiografia também possa ser utilizada. Na abordagem sistemática da coluna cervical conforme a incidência, utilizando a radiografia, tem-se:

Incidência lateral

- **Alinhamento:** visualizar da base do crânio até T1. Traçando as linhas anteriores, posteriores e espino-laminares, espera-se uma curva suave sem desvios grosseiros.
- **Ossos:** busca-se fraturas e densidades.
- **Cartilagens:** verifica-se a uniformidade dos espaços intervertebrais.
- **Tecidos:** ar dentro dos tecidos moles sugere ruptura esofágica/traqueal.
- **Cobertura:** deve incluir toda a coluna cervical e torácica superior.

Incidência antero-posterior

- **Alinhamento:** as bordas laterais da coluna cervical devem estar alinhadas.
- **Osso:** nessa vista as fraturas são menos evidentes.
- **Espaçamento:** os processos espinhosos devem estar alinhados e equidistantes.
- **Bordas:** as costelas superiores e ápices pulmonares devem ser inspecionados para descartar pneumotórax ou outras lesões associadas.
- **Alinhamento:** deve demonstrar o alinhamento dos processos laterais de C1 e C2.

Incidência “Boca Aberta”

- Simetria: distância entre pino odontoide e massas laterais de C1 deve ser igual em ambos os lados.
- Visibilidade: o ideal é que o processo odontoide esteja totalmente visível, em traumas isso pode ser difícil devido a limitações no posicionamento.

Figura 10.13: Radiografia cervical demonstrando fratura de odontoide, incidência lateral e incidência “boca aberta” (da esquerda para direita).O ‘anel’ ósseo C2 está incompleto devido a fratura, com deslocamento odontoide posterior

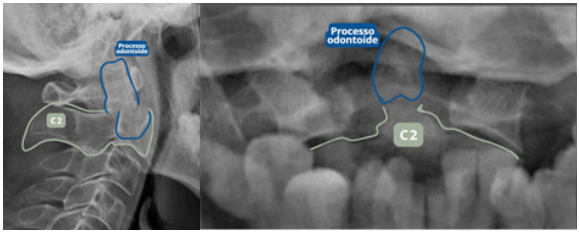

Fonte: Adaptado de Guia de Radiografia na Emergência, 2026.

Figura 10.14: Radiografia de coluna cervical demonstrando luxação em C5/C6 (incidência AP).Observa-se alargamento do espaço entre os processos espinhosos de C5 e C6, com perda do alinhamento normal



Fonte: Adaptado de Guia de Radiografia na Emergência, 2026.

2. Fraturas torácica

O manejo inadequado de pacientes com suspeita de lesão medular pode agravar déficits neurológicos. Em casos de alto risco, déficit neurológico, exame clínico limitado ou radiografias inconclusivas, podem ser necessários exames complementares como TC ou RM. Na abordagem sistemática da coluna torácica conforme a incidência, utilizando a radiografia, tem-se:

Incidência anteroposterior e lateral

- **Cobertura:** a coluna deve estar completamente visível em ambas as vistas.
- **Alinhamento:** o alinhamento dos corpos vertebrais devem ser verificados.
- **Ossos:** corpos vertebrais aumentam gradualmente o tamanho de cima para baixo.
- **Espaçamento:** os espaços dos discos aumentam de superior para inferior.
- **Tecidos:** a linha paravertebral deve ser verificada para possíveis anomalias.
- **Bordas:** outras estruturas visíveis ao redor da coluna são avaliadas para detectar lesões.

Figura 10.15: Fratura por explosão com deslocamento dos corpos vertebrais de T5 a T7. Da esquerda para direita, radiografia incidência anteroposterior, TC incidência coronal e RM incidência sagital

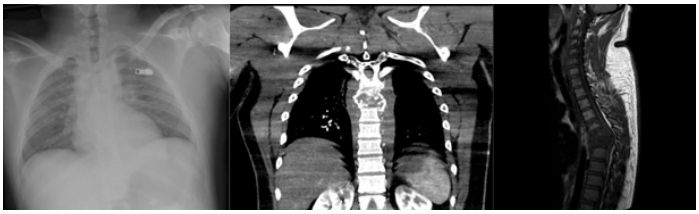

Fonte: Adaptado de RADIOPAEDIA, 2026.

3. Fratura lombar

No trauma, os princípios de avaliação por imagem da coluna lombar são semelhantes aos da coluna torácica. Deve-se avaliar:

Incidência anteroposterior

- **Alinhamento:** os corpos vertebrais e os processos espinhosos devem estar alinhados.
- **Ossos:** os corpos vertebrais e os pedículos devem estar intactos.
- **Espaçamento:** o espaçamento dos discos aumenta de superior para inferior.
- **Cobertura:** a coluna lombar deve estar visível.

Incidência lateral

- **Alinhamento:** deve ser verificado, utilizando linhas pontilhadas como guia.
- **Ossos:** o contorno cortical de cada osso é seguido para identificar descontinuidades ou anomalias.
- **Espaçamento:** os espaços dos discos aumentam de superior para inferior. O espaço entre L5/S1 é mais estreito que L4/L5.

Figura 10.16: Radiografia lombar demonstrando da esquerda para direita, lesão por compressão da coluna lombar anterior nas incidências lateral e antero-posterior e fratura de "explosão" (incidência lateral). Na radiografia da fratura de "explosão", a ruptura das colunas anterior e média resultou em uma lesão instável e devido ao deslocamento anterior de um fragmento do corpo há risco aumentado de comprometimento neurológico

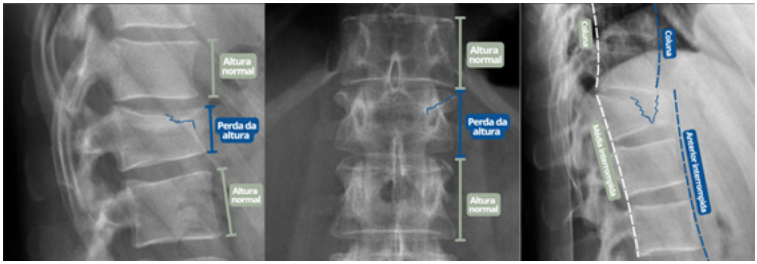

Fonte: Adaptado de Guia de Radiografia na Emergência, 2026.

4. Fratura sacral

Fraturas sacrais são lesões do anel pélvico, geralmente associadas a quedas e possíveis déficits neurológicos. Podem ser difíceis de identificar na radiografia simples devido à sobreposição de estruturas e gases intestinais, mas o exame pode evidenciar achados associados como fraturas de processos transversos de L4 ou L5, assimetria dos forames sacrais e rupturas do anel pélvico anterior. A incidência padrão é anteroposterior. Na abordagem sistemática da região sacral conforme a incidência, utilizando a radiografia, tem-se:

Incidência anteroposterior

- Lesões de alta energia na pelve podem causar diástase (separação) da sínfise púbica ou da articulação sacroilíaca.

Figura 10.17: Radiografia de pelve incidência anteroposterior. Tanto a sínfise púbica quanto a articulação sacroilíaca direita estão alargadas, resultando na separação completa da hemipelve direita do esqueleto axial

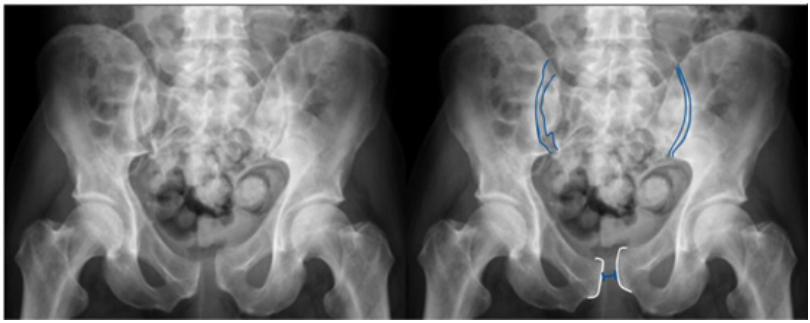

Fonte: Adaptado de Guia de Radiografia na Emergência, 2026.

Hérnia de Disco

A hérnia de disco intervertebral é uma das principais causas de cirurgias da coluna, resultando da degeneração progressiva do disco intervertebral. O processo envolve desidratação discal, fissuras do anel fibroso e extrusão do núcleo pulposo, podendo causar compressão radicular.

1. Disco Intervertebral:

Figura 10.18: Anatomia disco intervertebral

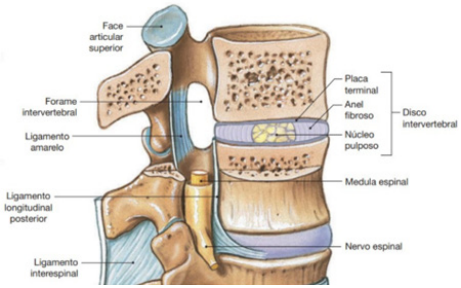

Fonte: Martini, Timmons e Tallitsch, 2009

O corpo humano possui 23 discos intervertebrais (6 cervicais, 12 torácicos e 5 lombares), que representam cerca de um terço do comprimento da coluna vertebral. Na região lombar, onde a carga mecânica é maior, podem atingir até 7–10 mm de espessura e cerca de 4 cm de diâmetro anteroposterior. São estruturas fibrocartilaginosas divididas em dois componentes principais, com respostas distintas ao estresse mecânico.

Figura 10.19: Anatomia placa terminal

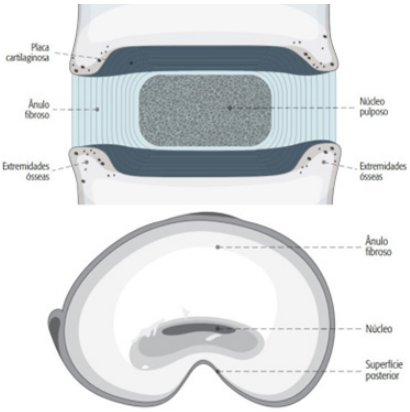

Fonte: Adaptado de AOSpine, (2015).

- **Núcleo Pulposo:** Porção central do disco intervertebral, composta por uma matriz gelatinosa e fibras de colágeno e elastina dispostas de forma irregular. Sua principal função biomecânica é absorver e distribuir as cargas compressivas axiais, dissipando-as radialmente para o ânulo fibroso.
- **Ânulo Fibroso:** Circunda o núcleo pulposo e é formado por 15 a 25 lamelas concêntricas de fibrocartilagem. A ruptura progressiva dessas lamelas, com formação de fissuras radiais, é o mecanismo estrutural que pode permitir a extrusão do núcleo pulposo na hérnia discal.

2. Classificação das Hérnias

Quadro 10.3: Classificação das hérnias conforme morfologia/ grau de migração

TIPO	CARACTERÍSTICA
Protusas	O diâmetro da base do material herniado (no disco de origem) é maior do que qualquer outro diâmetro do fragmento projetado para o canal. .
Extrusas	Pelo menos um diâmetro do fragmento herniado é estritamente maior que a base (colo) que o conecta ao disco de origem (formato de gota ou cogumelo).
Sequestradas	Subtipo de extrusão onde o fragmento discal perdeu completamente a continuidade anatômica com o disco parental, ficando livre no canal ou recesso.
Migradas	Modificador de posição indicando que o material (geralmente extruso ou sequestrado) sofreu deslocamento cefálico ou caudal além do plano do disco intervertebral.

Fonte: Fardon e Millete, 2001.

Quadro 10.4: Classificação das hérnias conforme localização

TIPO (ZONA)	CARACTERÍSTICA
Centrais ou mediana	Deslocamento do material discal anteriormente ao corpo vertebral, muitas vezes sob ou através do ligamento longitudinal anterior. Geralmente é um achado radiológico assintomático, sem impacto neurológico direto.
Subarticular	Entre a margem lateral do saco dural e a borda medial do pedículo, imediatamente anterior à faceta articular.
Laterais ou extraforaminais	Externamente ao forame intervertebral, lateral à borda lateral do pedículo. Pode comprimir o nervo espinhal homônimo após sua saída do forame. Ocorre em menos de 10% dos casos. .
Foraminais	Estritamente dentro dos limites do forame intervertebral (entre as bordas medial e lateral dos pedículos superior e inferior).
Anterior	Deslocamento do material discal anteriormente ao corpo vertebral, muitas vezes sob ou através do ligamento longitudinal anterior. Geralmente é um achado radiológico assintomático, sem impacto neurológico direto.

Fonte: Fardon e Millete, 2001.

Figura 10.20: Alterações morfológicas do disco intervertebral. Da esquerda para a direita, acima: Protrusão e Extrusão discal. Abaixo: Sequestro discal e Abaulamento

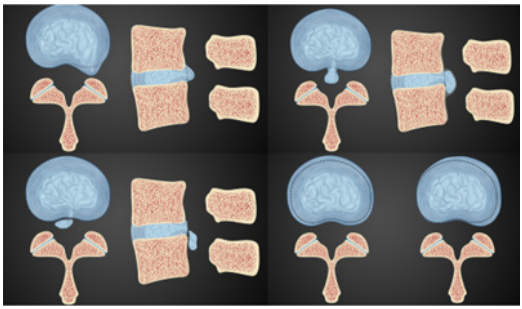

Fonte: Adaptado de RADIOPAEDIA, 2025

Figura 10.21: Classificação de hérnias quanto a localização

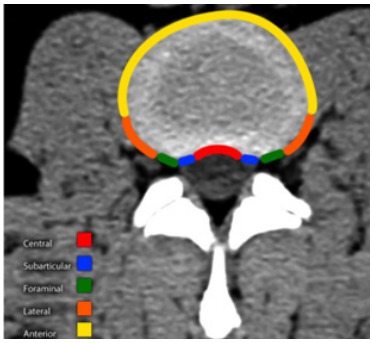

Fonte: Adaptado de RADIOPAEDIA, 2009.

2. Hérnia de Disco Cervical:

A hérnia de núcleo pulposo (HNP) geralmente se apresenta com dor axial localizada, de início agudo ou progressivo, podendo ocorrer como cervicalgia, dorsalgia ou lombalgia. Essa dor pode irradiar e vir acompanhada de espasmo muscular reflexo, que atua como mecanismo de proteção, mas reduz significativamente a mobilidade do segmento afetado.

O diagnóstico de hérnia de disco requer correlação entre quadro clínico (anamnese e exame neurológico) e achados de imagem, não devendo ser baseado apenas em exames radiológicos devido à alta frequência de alterações assintomáticas. Entre os principais achados estão redução do espaço intervertebral, estreitamento do canal vertebral, perda da lordose, cifose, osteófitos, artrose facetária, listeses degenerativas e deformidades congênitas.

- **Radiografia:**

A radiografia simples tem baixa especificidade para diagnóstico direto de hérnia de disco. Sua principal utilidade é a análise topográfica dos níveis vertebrais e a investigação de instabilidade segmentar, que pode ser melhor avaliada por radiografias dinâmicas em flexão e extensão.

- **Ressonância Magnética:**

Considerada o padrão-ouro na avaliação de patologias discais, permite analisar com precisão o estado do disco intervertebral, o grau de degeneração, a morfologia das hérnias do núcleo pulposo e alterações associadas como espondilose em facetas articulares e ligamentos. Além disso, sequências específicas identificam processos inflamatórios e coleções líquidas em atividade (Bono et al., 2011).

- **Placas terminais vertebrais:** identificação de edema medular ósseo (Alterações de Modic);
- Facetas articulares: detecção de sinovite e periartrite facetária;
- **Espaço intervertebral e platôs:** diagnóstico de processos infecciosos ou inflamatórios graves (como espondilodiscites ou osteocondrites erosivas).

Figura 10.22: Hérnias de disco C5-C6 e C6-C7 vistas na RM, exame ponderado em T1 a esquerda e T2 a direita

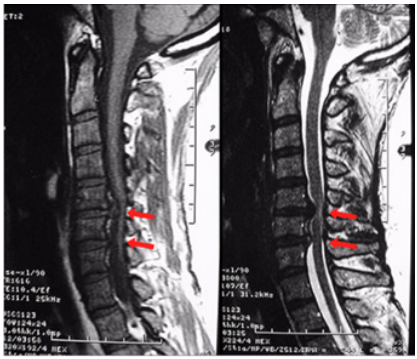

Fonte: Adaptado de Alexandre Fogaça, 2018.

- **Tomografia computadorizada:**

A TC aprimorou a avaliação da coluna ao eliminar a sobreposição de estruturas presente na radiografia convencional. Por meio da aquisição de múltiplos feixes de raios-X e reconstrução computacional, oferece alta resolução espacial para análise óssea. Sua interpretação deve ser sistemática para maximizar o potencial diagnóstico e cirúrgico do método.

- **Diagnóstico Diferencial Topográfico:** É o método de escolha para avaliar o diâmetro do canal vertebral, mapear os osteófitos posteriores e identificar calcificações discais. Permite distinguir, por exemplo, se uma estenose observada é causada por tecido discal macio (hérnia) ou por tecido ósseo hipertrófico (osteofitose).
- **Reformatação Multiplanar (MPR) e Volume 3D:** Os tomógrafos modernos adquirem volumes de forma isométrica. A renderização tridimensional (3D) permite ao cirurgião visualizar a superfície da coluna em ângulos complexos, sendo vital para o planejamento de vias de

acesso, cálculo da trajetória de parafusos pediculares e o mapeamento de fraturas ou deformidades.

- **A Dinâmica do Janelamento (Windowing):** O diagnóstico exige a transição entre a Janela Óssea (ideal para fraturas ocultas e integração de enxertos) e a Janela de Partes Moles. Esta última torna a TC a principal alternativa para o diagnóstico de hérnias discais em pacientes com contraindicações absolutas à RM.
- **Avaliação Oportunista da Qualidade Óssea (Unidades Hounsfield):** Permite medir a densidade trabecular interna do corpo vertebral utilizando as Unidades Hounsfield (HU). Valores lombares inferiores a 110 HU acendem um alerta para baixa reserva óssea (osteoporose), forçando o ajuste da instrumentação cirúrgica para evitar falhas (pull-out).
- **Mielotomografia (Mielo-TC):** Técnica que combina a tomografia com a injeção de contraste iodado no espaço subaracnóideo. É o padrão-ouro alternativo para delinear o contorno da medula e das raízes em pacientes com contraindicação à RM ou naqueles que já possuem extensa instrumentação metálica (onde os artefatos arruinariam a imagem magnética).

Figura 10.23: Classificação topográfica das hérnias de disco cervicais. Cortes axiais de tomografia computadorizada evidenciando, da esquerda para a direita: hérnia discal central, hérnia posterolateral e hérnia foraminal

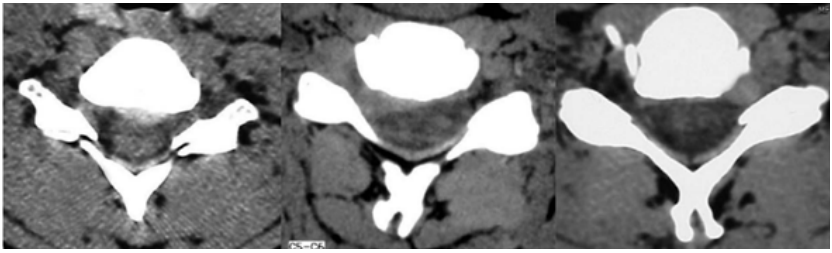

Fonte: Adaptado de AOSpine, 2015.

- **Ultrassonografia:**

Destaca-se pela excelente resolução espacial na definição anatômica das estruturas ósseas. É o método de escolha para avaliar o diâmetro do canal vertebral, mapear osteófitos posteriores, identificar calcificações discais e avaliar a ossificação do ligamento longitudinal posterior (OLLP).

Escoliose

A escoliose é um desvio lateral da coluna vertebral, podendo ser classificada em não estrutural (sem alterações ósseas, sem rotação vertebral fixa e geralmente não progressiva) e estrutural (com deformidades vertebrais, rotação fixa e alterações de tecidos moles).

O ângulo das curvas é mensurado pelo método de Cobb, no qual se identificam as vértebras limites da curva escoliótica e traçam-se linhas em suas margens, sendo o ângulo formado entre as linhas perpendiculares a essas referências a medida da deformidade (Figura 10.24).

Figura 10.24: Representação da mensuração do ângulo de Cobb

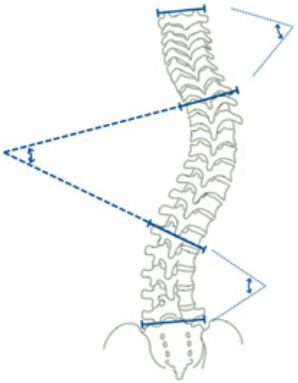

Fonte: Os autores, 2026.

1. Diagnóstico por imagem

As radiografias da coluna são utilizadas para acompanhar a evolução das curvas escolióticas, documentar progressão e orientar o tratamento conservador ou cirúrgico. São realizadas em ortostatismo (incidências anteroposterior, posteroanterior e lateral) e em decúbito dorsal com inclinações laterais, permitindo avaliar a rigidez da curva com tração manual. Exames complementares incluem tomografia computadorizada e ressonância magnética (Quadro 10.5).

Quadro 10.5: TC e RM como exames diagnósticos da escoliose

EXAME	VANTAGENS	DESVANTAGENS	INDICAÇÃO
TC	Padrão ouro para o estudo da rotação da coluna vertebral na escoliose.	Ângulo de Cobb e rotação vertebral podem ser afetados pelo posicionamento em decúbito dorsal.	Anormalidades congênitas e no alinhamento, traumatismo e pós-operatório.
RM	Detalhes com contraste tecidual em qualquer plano e sem o uso de radiação ionizante.	Demorado e materiais de fixação podem comprometer a qualidade do exame (artefatos de magnetização).	Avaliação das estruturas neurológicas e do formato do canal vertebral.

Fonte: Os autores, 2026.

Imagem 10.25: Deformidade escoliótica da coluna, devido à hemivértebra supranumerária direita D10/D11. Da esquerda para direita radiografia incidência frontal apresentando inclinação escoliótica direita, TC com incidência coronal, TC incidência sagital e TC 3D coronal

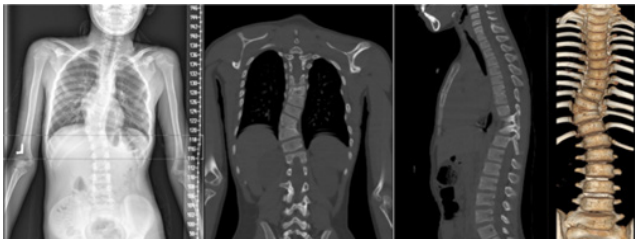

Fonte: Adaptado de RADIOPAEDIA, 2026.

REFERÊNCIAS:

ABAETÉ NETO, Francisco; LUSTOSA, Leonardo M.; BARRETO, João Erivan Façanha (Orgs.). **Atlas radiográfico ilustrado:** ossos e articulações. Fortaleza: Editora Caminhar, 2022. E-book.

ANATOMY STANDARD. ***Atlas***. [S. l.]. Disponível em: https://www.anatomystandard.com/ossa-et-juncturae/columna-vertebralis/atlas.html.

ANATOMY STANDARD. ***Vertebra Cervicalis Typica***. [S. l.], 2023. Disponível em: https://www.anatomystandard.com/ossa-et-juncturae/columna-vertebralis/vertebra-cervicalis-typica.html. Acesso em: 5 maio 2026.

BORAIAH, G.; CHHABRA, A. ***Conventional and Advanced Imaging Evaluation of Spine. In: NOE, C. E. (ed.). Multidisciplinary Spine Care. Cham:*** Springer, 2022. DOI: https://doi.org/10.1007/978-3-031-04990-3_4.

CRISTANTE, Alexandre Fogaça. **Cervicalgia (Hérnia de disco cervical):** entenda sua doença. [S. l.: s. n.]. Disponível em: https://www.drfogaca.com.br/website/index.php/entenda-sua-doenca/cervicalgia-hernia-de-disco-cervical.

COHEN, Moisés; MATTAR JUNIOR, Rames; JESUS-GARCIA FILHO, Reynaldo (Orgs.). **Tratado de ortopedia**. 1. ed. São Paulo: Roca, 2007.

COLÉGIO BRASILEIRO DE RADIOLOGIA E DIAGNÓSTICO POR IMAGEM (CBR). **Coluna Vertebral.** São Paulo: CBR, 2025. Disponível em: https://cbr.org.br/wp-content/uploads/2025/09/COLUNA-VERTEBRAL-2-1.pdf.

COLÉGIO BRASILEIRO DE RADIOLOGIA E DIAGNÓSTICO POR IMAGEM (CBR). **Sistema Nervoso Central**. São Paulo: CBR, 2025. Disponível em: https://cbr.org.br/wp-content/uploads/2025/09/SISTEMA-NERVOSO-CENTRAL.1-1-1.pdf.

DON'T FORGET THE BUBBLES. ***C-spine x-ray interpretation***. [S. l.], 2022. Disponível em: https://dontforgetthebubbles.com/c-spine-x-ray-interpretation/.

EUROPEAN SOCIETY OF RADIOLOGY (ESR). ***Modern Radiology eBook:*** 30 chapters covering key topics in radiology. 2. ed. Viena: ESR, 2025. Disponível em: https://www.myesr.org/education/modern-radiology-ebook/. Acesso em: 6 maio 2026.

IEM STUDENT PORTAL. ***How to read C-spine X-ray***. [S. l.], 2023.

Disponível em: https://iem-student.org/how-to-read-c-spine-x-ray/.

IMAIOS. **IRM da coluna lombar**. Montpellier, 2009. Disponível em:https://www.imaios.com/br/e-anatomy/coluna-vertebral/irm-da-coluna-lombar.

IMAIOS. **Radiografias da coluna**. Montpellier, 2009. Disponível em: https://www.imaios.com/br/e-anatomy/coluna-vertebral/radiografias-da-coluna.

KIRKALDY-WILLIS, W. H. *et al*. ***Pathology and pathogenesis of lumbar spondylosis and stenosis***. Spine, Hagerstown, v. 3, n. 4, p. 319-328, 1978.

LI, D. et al. ***Advances in examination methods for adolescent idiopathic scoliosis***. Pediatr Discov., [S. l.], v. 3, n. 1, p. e2518, 9 jan. 2025. Disponível em: https://doi.org/10.1002/pdi3.2518. Acesso em: 5 maio 2026.

MARTINI, Frederic H.; TIMMONS, Michael J.; TALLITSCH, Robert B. **Anatomia Humana**. 6. ed. Porto Alegre: Artmed, 2009.

MEDROUTE. **Guia de radiografia na emergência**. 1. ed. 2026. Disponível em: https://hotmart.com/pt-br/marketplace/produtos/guia-de-radiografia-na-emergencia-medroute-1o-edicao-2025/A101693027D.

MIXTER, W. J.; BARR, J. S. ***Rupture of the intervertebral disc with involvement of the spinal canal***. The New England Journal of Medicine, Boston, v. 211, n. 5, p. 210-215, 1934.

MORAES, Osmar. **Hérnia de disco torácica**. Organizador: Néstor Fiore. [S. l.]: AOSpine Latin America. (Programa de Formação Contínua AOSpine: Patologia Degenerativa).

NEWMAN, Michael; MULLINS, Barry; QUAYE, Michael. ***Spinal fractures. Surgery*** (Oxford), v. 42, n. 6, p. 416-423, 2024. DOI: 10.1016/j.mpsur.2024.04.002. Disponível em: https://www.sciencedirect.com/science/article/pii/S0263931924000589.

RADIOPAEDIA. ***Hemivertebra with congenital scoliosis***. [S. l.]. Disponível em: https://radiopaedia.org/cases/hemivertebra-with-congenital-scoliosis-3?lang=us.

RADIOPAEDIA. ***Thoracic spine fracture***. [S. l.], 2026. Disponível em: https://radiopaedia.org/cases/thoracic-spine-fracture-3?lang=us.

RESEARCHGATE. ***Sagittal T2WI of the cervical spinal cord from***

a healthy volunteer. [S. l.], 2009. Disponível em: https://www.researchgate.net/figure/Sagittal-T2WI-of-the-cervical-spinal-cord-from-a-healthy-volunteer-demonstrating-the_fig1_40696473.

RIBEIRO, Ricardo. **Hérnia de disco lombar**. Organizador: Néstor Fiore. [S. l.]: AOSpine Latin America. (Programa de Formação Contínua AOSpine: Patologia Degenerativa).

SAN MARTÍN, Aliro. **Hérnia de disco cervical**. Organizador: Néstor Fiore. [S. l.]: AOSpine Latin America. (Programa de Formação Contínua AOSpine: Patologia Degenerativa).

TOKGOZ, N. *et al*. ***Are spinal or paraspinal anatomic markers helpful for vertebral numbering and diagnosing lumbosacral transitional vertebrae?*** Korean Journal of Radiology, v. 15, n. 2, p. 258-266, 2014. DOI: 10.3348/kjr.2014.15.2.258.

XU, B. *et al*. ***Main elements of current spine biomechanics research:*** model, installation and test data. Frontiers in Bioengineering and Biotechnology, v. 13, p. 1646046, 2025. DOI: 10.3389/fbioe.2025.1646046.



CAP. 11

Casos Clínicos Comentados

André Luiz Pagotto Vieira
Cedrik Lucas Lima Dos Santos
José De Ribamar Portugal Neto

André Luiz Pagotto Vieira



Médico Ortopedista e Traumatologista, especializado em Patologias da Coluna Vertebral. Membro titular da Sociedade Brasileira de Coluna (SBC) e da Sociedade Brasileira de Ortopedia e Traumatologia (SBOT). Diretor e professor do Curso de Medicina da Universidade Estadual da Região Tocantina do Maranhão (UEMASUL). Doutorando em Bioética na Faculdade de Medicina da Universidade do Porto, em Portugal. Especializado em tratamentos clínicos e cirúrgicos das doenças que afetam a coluna vertebral. Realizou residência em Ortopedia e Traumatologia no Hospital Federal dos Servidores do Estado do Rio de Janeiro. Possui subespecialização em Tratamento de Patologias da Coluna Vertebral.

http://lattes.cnpq.br/7282587563670891
andre.vieira@uemasul.edu.br

Cedrik Lucas Lima Dos Santos



Graduando em Medicina, com interesse em prática clínica e desenvolvimento acadêmico. Dedica-se à formação profissional e à ampliação contínua de conhecimentos.

http://lattes.cnpq.br/4579859191054278
cedrik.lucas@discente.ufma.br

José de Ribamar Portugal Neto



Graduando em Medicina pela Universidade Estadual da Região Tocantina do Maranhão (UEMASUL). Participante da Liga Acadêmica de Ortopedia e Traumatologia da UEMASUL (ORTOLIGA). Voluntário do Programa Institucional de Bolsa de Extensão (PIBEXT/UEMASUL) nos projetos "Primeiros Socorros: Uma prática que salva" e "Meu Velho Amigo". Curso de Instrumentação Cirúrgica pela EQTEI. Integrou o projeto de pesquisa "Rastreamento de Hanseníase em menores de 15 anos no bairro Bom Sucesso da Cidade de Imperatriz-MA" (RAST-HANS) e atuando na validação do aplicativo DETEC-HANS. Ocupou o cargo de primeiro-secretário do CAMESUL no período 2022.1 a 2022.2. Participou da Liga Acadêmica de Clínica Médica da UEMASUL (LACLIM). Exerceu a função de vice-líder da segunda turma de medicina da UEMASUL no período 2022.2 a 2023.1.

https://lattes.cnpq.br/2056951064982555
jose.portugal@uemasul.edu.br

CAPÍTULO 11

CASOS CLÍNICOS COMENTADOS

Resumo: A partir da identificação, da queixa principal, da história da doença atual, dos antecedentes pessoais, dos hábitos de vida, do exame físico e da interpretação dos exames de imagem, estabelece-se o diagnóstico e definem-se condutas para patologias comuns na ortopedia. Os casos clínicos de osteoartrite de quadril, síndrome do túnel do carpo, lesão parcial do manguito rotador, epicondilite lateral, lesão do ligamento cruzado anterior, entorse de tornozelo e hérnia de disco lombar são abordados de maneira detalhada e verossímil à realidade clínica. A discussão baseia-se no contexto clínico de cada situação, enfatizando a correlação clínico-radiológica e evidenciando a importância das radiografias, da ultrassonografia e da ressonância magnética na confirmação diagnóstica e na definição da conduta. Além disso, a relevância do conhecimento desses casos não se limita à realidade dos ambulatórios e serviços de urgência ortopédica, sendo importante não apenas para ortopedistas, mas também para estudantes e demais profissionais da saúde envolvidos no cuidado musculoesquelético.

Palavras-chave: Ortopedia; Diagnóstico Clínico; Diagnóstico por Imagem.

COMMENTED CLINICAL CASES

Abstract: Based on patient identification, chief complaint, history of present illness, past medical history, lifestyle habits, physical examination, and interpretation of imaging studies, diagnoses are established and management strategies are defined for common orthopedic conditions. The clinical cases of hip osteoarthritis, carpal tunnel syndrome, partial rotator cuff tear, lateral epicondylitis, anterior cruciate ligament injury, ankle sprain, and lumbar disc herniation are presented in a detailed manner and closely aligned with real clinical practice. The discussion is grounded in the clinical context of each situation, emphasizing the clinicoradiological correlation and highlighting the importance of radiography, ultrasonography, and magnetic resonance imaging in diagnostic confirmation and therapeutic decision-making. Furthermore, the relevance of understanding these cases is not limited to orthopedic outpatient clinics and emergency services, but is also important for orthopedic surgeons, medical students, and other healthcare professionals involved in musculoskeletal care.

Keywords: Orthopedics; Clinical Diagnosis Diagnostic Imaging.

Caso Clínico: Osteoartrose (coxoartrose) do quadril

Identificação: Paciente masculino, 70 anos, destro, ex-motorista de caminhão.

Queixa principal: Dor no quadril direito há aproximadamente 4 anos, com piora progressiva.

História da doença atual: Paciente relata início insidioso de dor em região inguinal direita há cerca de 4 anos, inicialmente associada a esforços prolongados, como caminhadas longas. Evoluiu com piora progressiva do quadro, passando a apresentar dor aos médios esforços e, atualmente, dor aos pequenos movimentos e episódios ocasionais de dor em repouso. Refere rigidez matinal de curta duração e limitação funcional importante, como dificuldade para calçar sapatos. Relata claudicação progressiva e redução significativa da autonomia nas atividades diárias. Nega trauma recente. Refere usar de maneira intermitente anti-inflamatórios não esteroidais (AINEs), para alívio parcial da dor.

Antecedentes pessoais e Hábitos de vida: Não apresenta comorbidadades. Realizou fisioterapia por 6 meses, com melhora transitória da dor, além de infiltração intra-articular há 1 ano, com melhora temporária. Refere lombalgia crônica, nega fraturas prévias, doenças osteometabólicas e cirurgias prévias. Em relação aos hábitos de vida, diz ser ex-tabagista, etilista social e sedentário, além de histórico ocupacional com sobrecarga mecânica (longos períodos sentado e vibração).

Exame físico: O paciente apresenta marcha antálgica à direita, com discreta inclinação do tronco para o lado acometido e dor profunda em região inguinal direita. Sinal de Trendelemburg

presente à direita. Movimentos de amplitude do quadril direito na tabela 11.1.

Tabela 11.1: Movimentos de amplitude do quadril direito

MOVIMENTO	ACHADO CLÍNICO	INTERPRETAÇÃO
Rotação Interna	Acentuadamente limitada e dolorosa	Achado precoce e mais sensível para comprometimento articular
Flexão	Limitada	Indica redução global da mobilidade do quadril
Abdução	Reduzida	Sugere comprometimento da articulação coxofemoral
Rotação externa	Relativamente preservada, porém dolorosa	Preservação relativa inicial: dor indica processo inflamatório/ar

Fonte: Os autores, 2026.

Quadro 11.2: Testes específicos

Teste	Imagem
Teste de Pratick: positivo (dor inguinal)	 Fonte: Lopes, 2021
Teste De Fadir: positivo, porém limitado pela dor	 Fonte: Lopes, 2021

Fonte: Os autores, 2026.

Exames de imagem:

- Raio-X (Ântero-Posterior e Perfil do lado direito): Coxartrose à direita, a partir da redução acentuada do espaço articular, presença de osteófitos marginais, esclerose subcondral, cistos subcondrais (geodos), irregularidade e discreta deformidade da cabeça femoral e encurtamento do colo femoral.

Figura 11.1: Achados radiológicos de coxartrose à direita

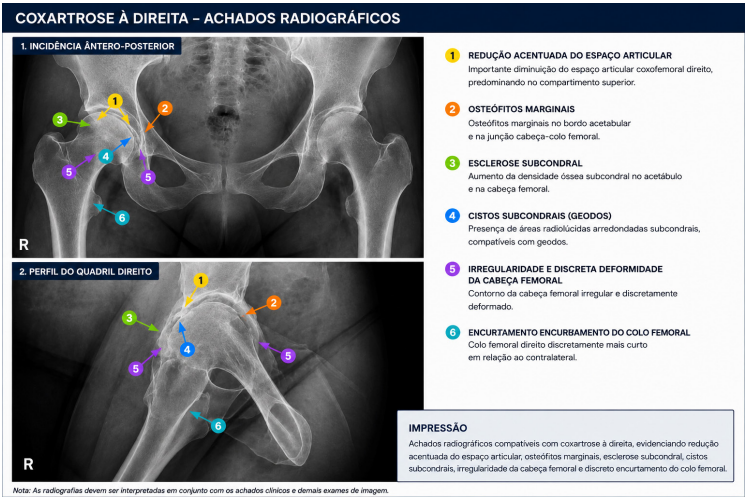

Fonte: Produzido por ChatGPT (2026) a partir do prompt: "Ilustração científica em estilo didático sobre achados radiológicos de coxartrose à direita, em alta resolução, fundo branco, sem marcas comerciais e com aparência de atlas científico", com validação técnica dos autores.

- Ressonância magnética: Afinamento difuso da cartilagem articular, áreas de exposição óssea subcondral, edema ósseo, derrame articular e discreta sinovite.

Figura 11.2: Achados na ressonância magnética de artrose do quadril direito

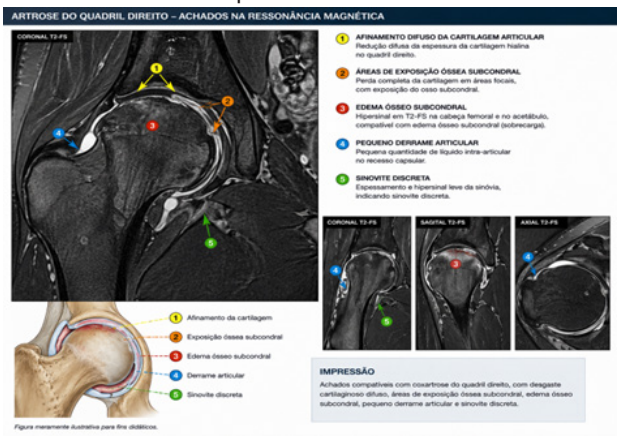

Fonte: Produzido por ChatGPT (2026) a partir do prompt: "Ilustração científica em estilo didático sobre achados na ressonância magnética de artrose do quadril direito, em alta resolução, fundo branco, sem marcas comerciais e com aparência de atlas científico", com validação técnica dos autores.

Diagnóstico e conduta: Diagnóstico de coxartrose à direita, em estágio avançado. O paciente já realizou tratamento conservador otimizado sem resposta duradoura, devido a isso a indicação atual é a avaliação para artroplastia total do quadril.

Discussão: Este quadro é típico de osteoartrite no idoso, com evolução lenta e progressiva, associada principalmente à idade e sobrecarga mecânica. A dor no quadril, de padrão contínuo e com piora ao movimento, frequentemente irradiada para a face medial da coxa, é o sintoma mais comum, podendo haver limitação funcional e alteração da marcha. O diagnóstico é essencialmente radiográfico, com achados como redução do espaço articular, osteófitos e cistos subcondrais, sem necessidade

rotineira de ressonância magnética. O tratamento pode ser conservador ou cirúrgico, sendo indicado abordagem cirúrgica em casos de falha do tratamento conservador.

Caso clínico: Síndrome do Túnel do Carpo

Identificação: Paciente feminina, 54 anos, destra, secretária.

Queixa principal: Parestesia e dor na mão direita, com piora noturna.

História da doença atual: Paciente refere início insidioso de parestesia há aproximadamente 10 meses, inicialmente intermitente, evoluindo para sintomas diários. Relata acometimento do polegar, segundo, terceiro e face radial do quarto dedo da mão direita. Sintomas exacerbam durante a noite, frequentemente despertando a paciente, com alívio parcial ao sacudir a mão (sinal de Flick positivo). Evoluiu com sensação de fraqueza para pinça e preensão, dificuldade para segurar objetos pequenos e episódios ocasionais de queda de utensílios. Nega trauma, porém refere rigidez matinal leve.

Antecedentes pessoais e hábitos de vida: Hipertensão arterial sistêmica controlada, com uso de medicação. Nega diabetes mellitus e hipotireoidismo. Sem histórico prévio de doenças reumatológicas. Sem cirurgias prévias em membro superior. Faz uso intensivo de teclado e mouse. Sedentária. Nega tabagismo e etilismo. Sono prejudicado devido aos sintomas noturnos.

Exame físico:

Quadro 11.3: Testes específicos

TESTE	IMAGEM
Tinel: positivo ao nível do túnel do carpo	 Fonte: Barros, 2009
Phalen: positivo em 20 segundos	 Fonte: Barros, 2009

Fonte: Os autores, 2026.

Além disso, a paciente apresentava discreta atrofia da eminência tenar, força diminuída na oposição do polegar (grau 4/5), hipoestesia em território do nervo mediano e reflexos preservados

Exames de imagem

- Ultrassonografia do punho: Nervo mediano aumentado e achatado, abaulamento do retináculo dos flexores.

Figura 11.3: Achados na ultrassonografia de síndrome do túnel do carpo

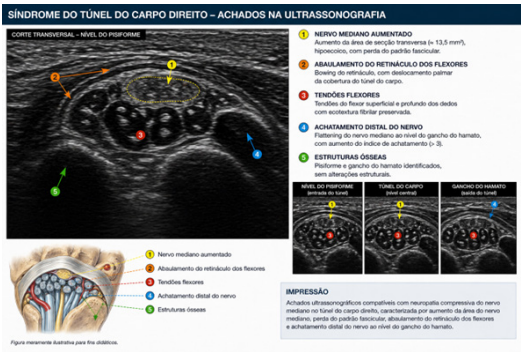

Fonte: Produzido por ChatGPT (2026) a partir do prompt: "Ilustração científica em estilo didático sobre achados na ultrassonografia de síndrome do túnel do carpo, em alta resolução, fundo branco, sem marcas comerciais e com aparência de atlas científico", com validação técnica dos autores.

- Ressonância Magnética do punho (3T)

Figura 11.4: Achados na ressonância magnética de síndrome do túnel do carpo

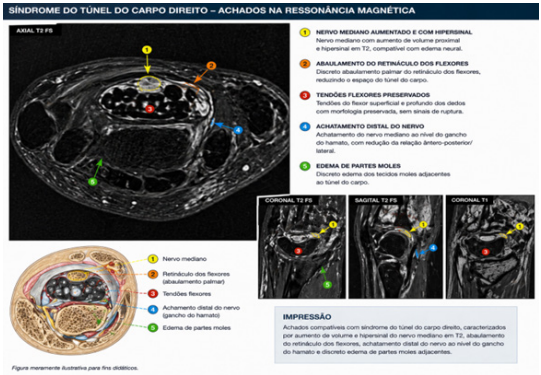

Fonte: Produzido por ChatGPT (2026) a partir do prompt: "Ilustração científica em estilo didático sobre achados na ressonância magnética de síndrome do túnel do carpo, em alta resolução, fundo branco, sem marcas comerciais e com aparência de atlas científico", com validação técnica dos autores.

Correlação eletrofisiológica (Eletromiografia): Redução da velocidade de condução sensitiva do nervo mediano, aumento da latência distal motora e ausência de desnervação ativa significativa.

Diagnóstico e conduta: Síndrome do túnel do carpo idiopática à direita, grau moderado. A paciente pode dispor inicialmente de infiltrações na região com corticoides, caso haja falha terapêutica, pode realizar tratamento cirúrgico.

Discussão: A síndrome do túnel do carpo é a neuropatia compressiva mais comum do membro superior, causada pelo aumento da pressão no canal do carpo e compressão do nervo mediano. A ultrassonografia é útil no diagnóstico precoce, sendo o aumento da área do nervo (>10 mm^2 no nível do pisiforme) um dos principais critérios. A ressonância magnética pode complementar a avaliação. O tratamento inicial pode incluir infiltração de corticoides, enquanto a cirurgia é indicada nos casos mais avançados ou com atrofia tenar.

Caso clínico: Lesão parcial do manguito rotador (Supraespinal)

Identificação: Paciente do sexo feminino, 48 anos, professora.

Queixa principal: "Dor no ombro direito há cerca de 4 meses".

História da doença atual: Paciente refere dor de início insidioso no ombro direito, com evolução progressiva.

A dor é localizada na face ântero-lateral do ombro, sem irradiação, com intensidade moderada, piorando durante a elevação do membro superior e ao realizar atividades acima da linha do ombro, como pentear o cabelo. Relata piora noturna, especialmente ao deitar sobre o lado acometido, causando despertares frequentes. Refere limitação funcional para atividades cotidianas, como pentear o cabelo e alcançar objetos em prateleiras altas. Nega trauma direto, luxação prévia ou episódio agudo desencadeante.

Antecedentes pessoais e hábitos de vida: Nega comorbidades ou doenças reumatológicas. Não realizou cirurgias prévias no ombro e refere episódios prévios de dor leve intermitente no mesmo ombro. Não realiza atividade física e realiza movimentos repetitivos do membro superior (uso frequente do quadro e escrita prolongada).

Exame físico: Inspeção sem deformidades ou atrofia evidente da musculatura do manguito rotador. À palpação, dor localizada na região ântero-lateral do ombro, próxima à inserção do supraespinal. Amplitudes de movimento preservadas conforme Quadro 11.4.

Quadro 11.4: Movimentos e achados clínicos

MOVIMENTO	ACHADO CLÍNICO
Flexão	150º (limitada por dor)
Abdução	Arco doloroso entre 60º-120º
Rotação externa	Preservada
Rotação interna	Levemente dolorosa

Fonte: Os autores, 2026.

Quadro 11.5: Testes especiais

TESTE	IMAGEM
Jobe: positivo para dor, sem déficit significativo para força	 Fonte: Medcel, 2021
Neer: positivo	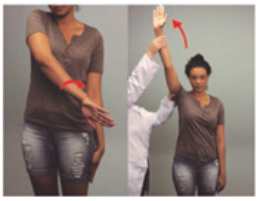 Fonte: Medcel, 2021
Hawkins-Kennedy: positivo	 Fonte: Medcel, 2021

Fonte: Os autores, 2026.

Exames de imagem

- **Radiografia do ombro (AP + perfil):** Discreto esporão subacromial, Acrômio tipo II (curvo), Espaço subacromial preservado, Ausência de sinais de artrose glenoumeral.

Figura 11.5: Achados na radiografia AP e Perfil de ombro

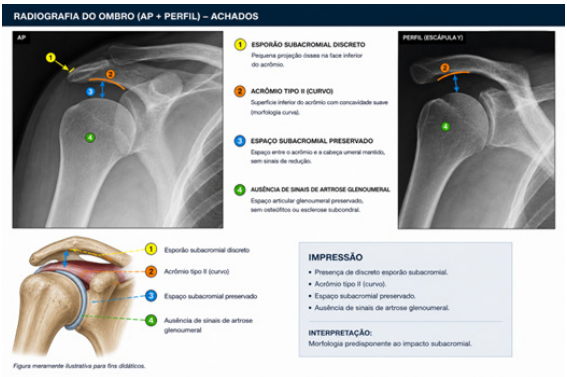

Fonte: Produzido por ChatGPT (2026) a partir do prompt: "Ilustração científica em estilo didático sobre achados na radiografia AP e Perfil de ombro, em alta resolução, fundo branco, sem marcas comerciais e com aparência de atlas científico", com validação técnica dos autores.

- **Ultrassonografia:**

Figura 11.6: Achados na ultrassonografia de ombro

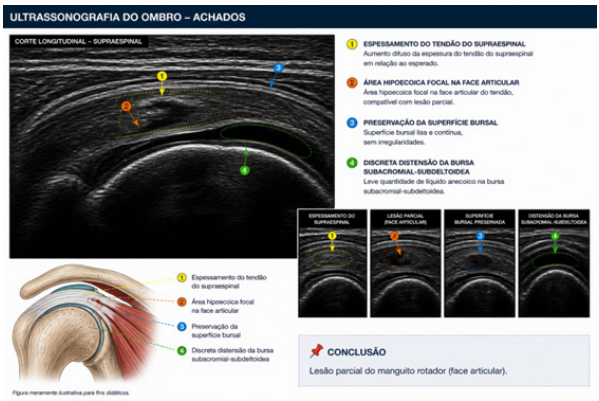

Fonte: Produzido por ChatGPT (2026) a partir do prompt: "Ilustração científica em estilo didático sobre achados na ultrassonografia de ombro, em alta resolução, fundo branco, sem marcas comerciais e com aparência de atlas científico", com validação técnica dos autores.

- **Ressonância magnética (padrão-ouro):**

Figura 11.7: Achados na ressonância magnética de ombro

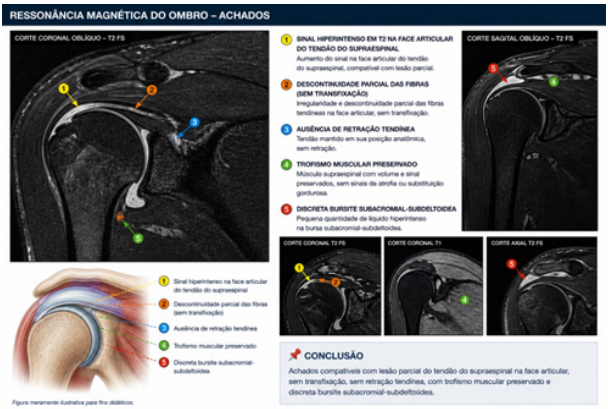

Fonte: Produzido por ChatGPT (2026) a partir do prompt: "Ilustração científica em estilo didático sobre achados na ressonância magnética de ombro, em alta resolução, fundo branco, sem marcas comerciais e com aparência de atlas científico", com validação técnica dos autores.

Diagnóstico e conduta: Lesão parcial do manguito rotador (supraespinal, face articular) associada à síndrome do impacto subacromial. O tratamento inicial é conservador, com uso de anti-inflamatórios, fisioterapia e modificação de atividades, podendo incluir infiltração com corticosteroides como opção adjuvante.

Discussão: A lesão parcial do manguito rotador, especialmente do supraespinal, é uma causa comum de dor no ombro, podendo resultar de degeneração tendínea ou impacto subacromial. Diferencia-se das rupturas completas pela preservação relativa da força, apesar da dor. O diagnóstico pode ser feito por ultrassonografia, mas a ressonância magnética é o método mais preciso. O tratamento é, na maioria dos

casos, conservador, reservando-se a cirurgia para casos refratários ou progressivos.

Caso Clínico: Epicondilite Lateral (cotovelo de tenista)

Identificação: Paciente do sexo masculino, 42 anos, auxiliar administrativo.

Queixa principal: "Dor no lado de fora do cotovelo direito há 3 meses"

História da doença atual: Paciente relata dor de início insidioso na face lateral do cotovelo direito, com evolução progressiva ao longo de três meses. A dor é do tipo mecânica, piorando durante atividades que envolvem extensão do punho e preensão manual, como segurar objetos, digitar e carregar sacolas. Refere piora ao final do dia e após atividades repetitivas. Nega trauma direto ou evento desencadeante agudo. Relata dificuldade para tarefas simples, como abrir garrafas e apertar mãos. Nega parestesias ou irradiação significativa.

Antecedentes pessoais e hábitos de vida: Nega comorbidades ou doenças reumatológicas. Sem cirurgias prévias. Episódios prévios de dor leve no cotovelo após esforço repetitivo. Apresenta trabalho com uso intenso de computador, uso frequente de smartphone. Prática esporádica de tênis nos fins de semana. Postura inadequada durante o trabalho .

Exame físico: Inspeção sem deformidades, edema ou atrofia. Palpação com localizada sobre o epicôndilo lateral do úmero e sensibilidade aumentada na origem do tendão

extensor comum. Apresenta amplitude de movimento completa, porém dolorosa nos movimentos resistidos.

Quadro 11.6: Testes específicos

TESTE	IMAGEM
Teste de Cozen: positivo	 Lopes, 2021
Teste de Mill: positivo	 Lopes, 2021
Teste de Maudsley: positivo	 Lopes, 2021

Fonte: Os autores, 2026.

Exames de Imagem

- **Ultrassonografia:**

Figura 11.8: Achados na ultrassonografia de cotovelo

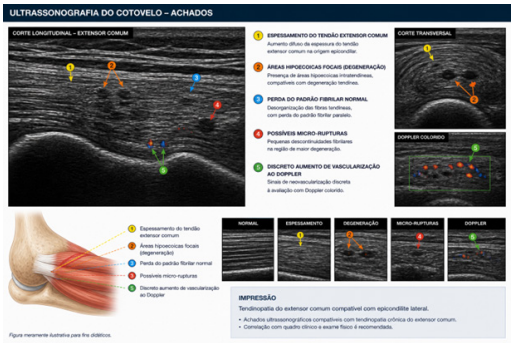

Fonte: Produzido por ChatGPT (2026) a partir do prompt: "Ilustração científica em estilo didático sobre achados na ultrassonografia de cotovelo, em alta resolução, fundo branco, sem marcas comerciais e com aparência de atlas científico", com validação técnica dos autores.

- **Ressonância Magnética:**

Figura 11.9: Achados na ressonância magnética de cotovelo

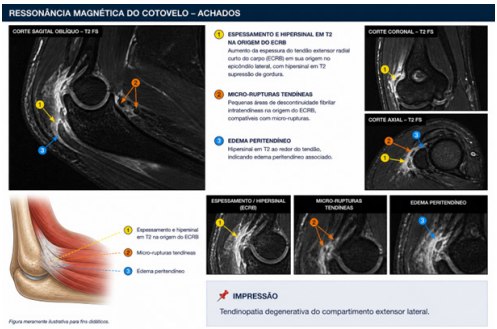

Fonte: Produzido por ChatGPT (2026) a partir do prompt: "Ilustração científica em estilo didático sobre achados na ressonância magnética de cotovelo, em alta resolução, fundo branco, sem marcas comerciais e com aparência de atlas científico", com validação técnica dos autores.

Diagnóstico e Conduta: Diagnóstico de Epicondilite Lateral. O tratamento pode ser realizado por meio de Plasma Rico em Plaquetas autólogo (PRP), além de fisioterapia.

Discussão: A epicondilite lateral é uma tendinopatia degenerativa (tendinose), e não um processo inflamatório clássico, caracterizada por microlesões, desorganização colágena e neovascularização. O tendão mais acometido é o extensor radial curto do carpo (ECRB), devido à sobrecarga em movimentos repetitivos de extensão do punho e preensão. O diagnóstico é clínico, com ultrassonografia auxiliando na confirmação e a ressonância magnética reservada para casos duvidosos. O tratamento é predominantemente conservador, com destaque para exercícios excêntricos na reabilitação.

Caso clínico: Lesão do Ligamento Cruzado Anterior (LCA)

Identificação: Paciente masculino, 24 anos, praticante de futebol

Queixa principal: Dor associada à instabilidade e edema no joelho direito

História da doença atual: O paciente relata que, durante uma partida de futebol, realizou um movimento de mudança brusca de direção com o pé fixo ao solo, seguido de um estalido audível e dor intensa imediata. Refere que o joelho apresentou um aumento de volume significativo após o trauma, queixa-se de uma sensação de "falseio" ao caminhar, além de dor

residual na interlinha articular lateral. Nega traumas prévios e relata ter feito uso de compressas de gelo e analgésicos simples desde o evento, mas persistência da instabilidade.

Antecedentes pessoais e Hábitos de vida: Apresenta bom estado geral de saúde, sem histórico de doenças crônicas como hipertensão ou diabetes, não é tabagista e pratica atividades físicas regularmente. Não possui histórico de dores ou cirurgias prévias em membros inferiores.

Exame físico: O paciente apresenta marcha com claudicação discreta e evita a extensão do membro durante a fase de apoio. Observa-se um derrame articular e hipotrofia inicial do músculo quadríceps à direita

Quadro 11.7: Amplitude de movimento do joelho direito

MOVIMENTO	ACHADO CLÍNICO	INTERPRETAÇÃO
Flexão	Limitada pelos graus finais (110°)	Presença de derrame articular por lesão meniscal associada
Extensão	Discretamente limitada (-5°)	Comum na fase aguda por dor
Rotação interna/ externa	Dolorosa	Estresse em estruturas capsuloligamentares e meniscais

Fonte: Os autores, 2026.

Tabela 11.8: Testes específicos

TESTE	IMAGEM
Teste de Lachman	 Fonte: Skinner, 2015.
Teste de Mill: positivo	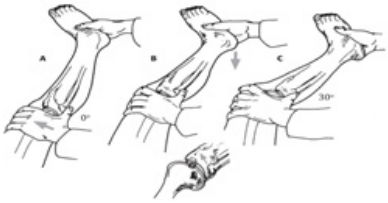 Fonte: Skinner, 2015.
Teste de Maudsley: positivo	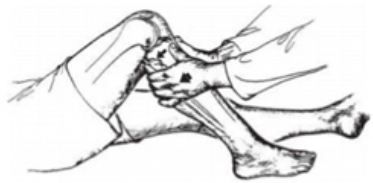 Fonte: Skinner, 2015.

Fonte: Os autores, 2026.

Exames de imagem

- Ressonância Magnética:

Figura 11.10: Ressonância magnética de joelho direito com ruptura de LCA

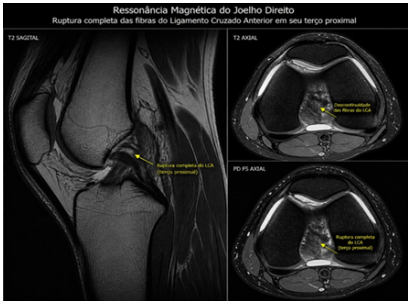

Fonte: Produzido por ChatGPT (2026) a partir do prompt: "Ilustração científica em estilo didático sobre ressonância magnética de joelho direito com ruptura de LCA, em alta resolução, fundo branco, sem marcas comerciais e com aparência de atlas científico", com validação técnica dos autores.

- Radiografia:

Figura 11.11: Radiografia de joelho direito com ruptura de LCA

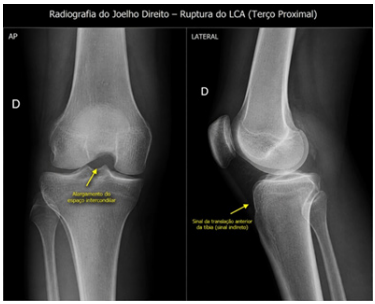

Fonte: Produzido por ChatGPT (2026) a partir do prompt: "Ilustração científica em estilo didático sobre radiografia de joelho direito com ruptura de LCA, em alta resolução, fundo branco, sem marcas comerciais e com aparência de atlas científico", com validação técnica dos autores.

Diagnóstico e conduta: O diagnóstico estabelecido é de ruptura completa do LCA direito associada a lesão meniscal lateral. A conduta proposta envolve uma fase de fisioterapia pré-operatória para controle do edema e ganho de amplitude de movimento, seguida de programação cirúrgica para reconstrução ligamentar por videoartroscopia, devido à alta demanda esportiva e queixa de instabilidade do paciente.

Discussão: O caso é típico de lesão do LCA, geralmente causada por entorse em valgo com rotação, comum em esportes de pivô. Fatores de risco: esportes de alta demanda e déficit de controle neuromuscular. A hemartrose precoce é o achado clínico mais sugestivo, junto com sensação de instabilidade e falseio. No exame físico, o teste de Lachman é o mais sensível na fase aguda. O diagnóstico é clínico e confirmado por RM. O tratamento pode ser conservador ou cirúrgico, sendo a reconstrução ligamentar indicada em pacientes jovens e ativos que desejam retornar ao esporte.

CASO CLÍNICO: Entorse de Tornozelo (Lesão do Ligamento Talofibular Anterior)

Identificação: Paciente feminina, 28 anos, praticante de corrida de rua.

Queixa principal: Dor associada a inchaço e dificuldade para apoiar o pé

História da doença atual: A paciente relata que, durante uma corrida em terreno irregular, sofreu uma torção do tornozelo direito com o pé virando para dentro (inversão).

Refere ter sentido um estalido no tornozelo, seguido de dor aguda imediata. Relata que o local apresentou edema volumoso e mancha roxa após o evento. No momento, utiliza muletas, pois sente dor incapacitante ao tentar realizar a carga total no membro acometido. Nega episódios prévios.

Antecedentes pessoais e Hábitos de vida: Paciente hígida, sem histórico de doenças osteometabólicas ou cirurgias prévias. Não faz uso de medicações, nega diabetes, hipertensão e tabagismo, e prática corrida diariamente. Relata uso frequente de calçados de salto alto em sua rotina profissional.

Exame físico: O paciente apresenta marcha antálgica com necessidade de dispositivos de marcha e edema na face lateral do tornozelo direito e equimose infra-maleolar lateral e dorsal. A palpação revela dor aguda sobre o ligamento Talofibular anterior e sobre o maléolo lateral, sem dor à palpação do maléolo medial.

Quadro 11.9: Amplitude de movimento do tornozelo direito

MOVIMENTO	ACHADO CLÍNICO	INTERPRETAÇÃO
Flexão Plantar	Dolorosa e limitada	Estiramento ligamentar do compartimento lateral acometidos
Dorsiflexão	Limitada pelo edema	Restrição mecânica pelo derrame articular
Inversão	Acentuadamente dolorosa	Manobra que reproduz o mecanismo de trauma
Eversão	Preservada, porém com desconforto	Sem sinais de lesão

Fonte: Os autores,2026.

Quadro 11.10: Testes específicos

TESTE	IMAGEM
Estresse em varo do tornozelo	 Fonte: Barros, 2021
Estresse em valgo do tornozelo	 Fonte: Lopes, 2021

Fonte: Os autores, 2026.

Exames de imagem

- **Radiografia:**

Figura 11.12: Radiografia de tornozelo direito com entorse

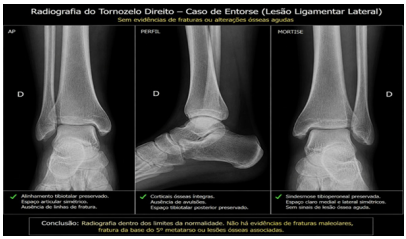

Fonte: Produzido por ChatGPT (2026) a partir do prompt: "Ilustração científica em estilo didático sobre radiografia de tornozelo direito com entorse, em alta resolução, fundo branco, sem marcas comerciais e com aparência de atlas científico", com validação técnica dos autores.

- **Ultrassonografia:**

Figura 11.13: Ultrassonografia do tornozelo direito com entorse

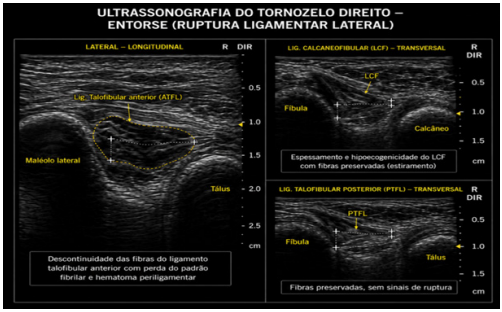

Fonte: Produzido por ChatGPT (2026) a partir do prompt: "Ilustração científica em estilo didático sobre ultrassonografia do tornozelo direito com entorse, em alta resolução, fundo branco, sem marcas comerciais e com aparência de atlas científico", com validação técnica dos autores.

Diagnóstico e conduta: O diagnóstico final é de entorse de tornozelo grau III (ruptura ligamentar lateral). A conduta atual baseia-se em proteção, elevação e compressão com imobilização temporária através de uma bota ortopédica por 7 a 10 dias para controle da dor, seguida de reabilitação fisioterápica focada em propriocepção e fortalecimento dos músculos fibulares para evitar a instabilidade crônica.

Discussão: Este caso representa o padrão clássico de apresentação da entorse de tornozelo em inversão, com evolução aguda e edema lateral proeminente. Principais fatores de risco: calçados instáveis e terreno irregular, predispondo à lesão do complexo ligamentar lateral. A dor à palpação do maléolo lateral e a incapacidade de carga imediata são sinais que obrigam o médico a excluir fraturas. Além disso, sintomas como a sensação

de instabilidade e o hematoma prejudicam a realização de afazeres básicos do cotidiano. O diagnóstico é clínico e confirmado por exames como a ultrassonografia ou radiografia de estresse, evidenciando a frouxidão ligamentar. O tratamento pode ser conservador (proteção e fisioterapia) ou cirúrgico. O fato de a paciente ser ativa e apresentar ruptura completa indica uma reabilitação intensiva, deixando a cirurgia apenas para casos de instabilidade crônica refratária.

Caso Clínico: Hérnia de Disco em Coluna Lombar (L4-L5)

Identificação: Paciente masculino, 44 anos, ajudante de carga e descarga

Queixa principal: Dor lombar com irradiação para o membro inferior direito.

História da doença atual: Paciente relata início de dor lombar súbita após levantar um galão de água no trabalho. A dor evoluiu com irradiação para a face posterior da coxa e lateral da perna direita, chegando até o dorso do pé. O paciente descreve a dor como "um choque" e "queimação", com intensidade 8/10 na escala visual analógica. Relata episódios de parestesia no território da irradiação. A dor piora ao tossir, espirrar ou permanecer sentado por longos períodos, com melhora parcial ao deitar-se em decúbito lateral. Refere uso de AINEs e relaxantes musculares por conta própria, com alívio apenas temporário.

Antecedentes pessoais e Hábitos de vida: O paciente nega hipertensão, diabetes e dislipidemia, apresenta sobrepeso (IMC:29). Sobre os hábitos de vida, ele é tabagista com carga tabágica de quinze maços ao ano, etilista social e estilo de vida sedentário fora do ambiente de trabalho. Sua atividade profissional é caracterizada por alta demanda física, exigindo levantamento de peso e movimentos frequentes de flexão e rotação do tronco, nega fraturas prévias e nega cirurgias prévias na coluna.

Exame físico: O paciente apresenta marcha antálgica, com discreta inclinação do tronco para a esquerda (escoliose reflexa) para compensar a dor à direita. Observa-se contratura importante da musculatura paravertebral lombar e dor profunda à palpação local

Quadro 11.11: Movimentos e achados clínicos

MOVIMENTO	ACHADO CLÍNICO	INTERPRETAÇÃO
Flexão anterior	Acentuadamente limitada e dolorosa	Compressão radicular ao estirar o nervo
Extensão	Relativamente preservada	Sugere que a dor não é de origem facetária
Inclinação lateral	Limitada para a direita	Compressão agravada pelo fechamento do forame neural
Rotação do tronco	Dolorosa	Processo inflamatório muscular e discal

Fonte: Os autores, 2026.

Quadro 11.12: Testes específicos

TESTE	IMAGEM
Teste de Laségue	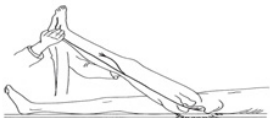 Fonte: Barros Filho, 2017
Sinal de Bragard	 Fonte: Barros Filho, 2017
Reflexo do Aquileu	 Fonte: Porto, 2019.

Fonte: Os autores, 2026.

Exame de Imagem

- **Ressonância Magnética:**

Figura 11.14: Ressonância magnética de hérnia de disco em L4-L5

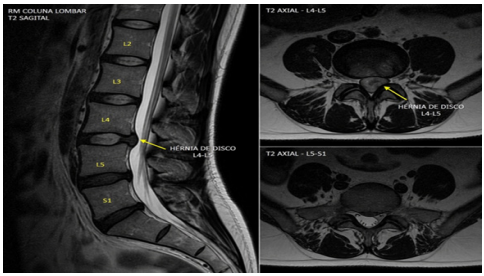

Fonte: Produzido por ChatGPT (2026) a partir do prompt: "Ilustração científica em estilo didático sobre ressonância magnética de hérnia de disco em L4-L5, em alta resolução, fundo branco, sem marcas comerciais e com aparência de atlas científico", com validação técnica dos autores.

Diagnóstico e conduta: O diagnóstico final estabelecido é de hérnia de disco lombar no nível L4-L5. A conduta inicial é o tratamento conservador: analgesia com o uso de neuromoduladores e fisioterapia motora para fortalecimento da musculatura estabilizadora da coluna. Cirurgia apenas em caso de falha documentada do tratamento clínico e se houver progressão do déficit motor.

Discussão: O caso é típico de hérnia de disco lombar em adulto jovem, geralmente associada a sobrecarga mecânica e fatores como tabagismo. A dor é de padrão radicular, piora com Valsalva e pode seguir o dermátomo de L5, frequentemente associada a parestesias e déficit de dorsiflexão. O diagnóstico é clínico e confirmado por RM. O tratamento pode ser conservador (analgesia, anti-inflamatórios e fisioterapia) ou cirúrgico, indicado em casos persistentes ou com déficit neurológico.

REFERÊNCIAS:

APARELHO LOCOMOTOR. **Teste de Jobe**. YouTube, 2019. Disponível em: <https://youtu.be/_4gTs-vhmeE>.

BARROS FILHO, Tarcísio Eloy Pessoa de; KOJIMA, Kodi Edson; FERNANDES, Túlio Diniz (org.). C**asos clínicos em ortopedia e traumatologia:** guia prático para formação e atualização em ortopedia. Barueri: Manole, 2009.

EM AÇÃO, SEMIOLOGIA. **Teste de Patrick ou Fabere**. Youtube, 2019. Disponível em: <https://www.youtube.com/watch?v=0Hnq2MYTljA>.

HEBERT, Sizínio K.; XAVIER, Renato; BARROS FILHO, Tarcísio Eloy Pessoa de; PARDINI JÚNIOR, Arlindo G.; FERNANDES, Túlio Diniz. **Ortopedia e traumatologia:** princípios e prática. 5. ed. Porto Alegre: Artmed, 2016.

LOPES, R. A. F.; MAÇANEIRO, H. C.; BATISTA, M. M. B. **Manual ilustrado do exame ortopédico** [recurso eletrônico] – Joinville: Editora UNIVILLE, 2021.

LOVISETTO, Renan. **Síndrome do impacto do quadril**. YouTube, 2017. Disponível em: https://youtu.be/4thYvY-9yps?si=4d9GC0vLknE731NI.

LOVISETTO, Renan. **Phalen e Phalen invertido**. YouTube, 2018. Disponível em: <https://www.youtube.com/watch?v=vukZ0gKymFs>.

SIQUEIRA, Cláudia. **Sinal de Tinel no punho**. YouTube, 2015. Disponível em: <https://www.youtube.com/watch?v=BfW_VOUyjso>.

LOVISETTO, Renan. **Mill**. YouTube, 2020. Disponível em: https://youtu.be/WS04Gfj1m8Q?feature=shared.
MEDCEL. Apostila digital de ortopedia. São Paulo: Medcel, 2021.

PHYSIOTUTORS. **Teste de Maudsley**. Yotube, 2015. Disponível em: https://youtu.be/BaxgmHT_2eQ?feature=shared.

SEMIOLOGIA EM FOCO. **Teste de Cozen**. YouTube, 2017. Disponível em: https://youtu.be/VRMzI8dkMJI?feature=shared.

SEMIOLOGIA EM FOCO. **Teste de Hawkins**. YouTube, 2017. Disponível em: <https://youtu.be/vT5eKt4Osfc>.

SEMIOLOGIA EM FOCO. **Teste de impacto de Neer**. YouTube, 2017. Disponível em: <https://youtu.be/S7NOP1eZz-s>.
SEMIOLOGIA EM FOCO. **Teste de Hawkins**. YouTube, 2017. Disponível em: <https://youtu.be/vT5eKt4Osfc>. Acesso em: 02 mai. 2026.

SEMIOLÓGIA EM FOCO. **Teste de Lachman**. YouTube, 2016. Disponível em: https://www.youtube.com/watch?v=4LYjOsv1NPE. Acesso em: 02 mai. 2026.

SEMIOLÓGIA EM FOCO. **Teste do Pivot-Shift - Joelho**. YouTube, 2011. Disponível em: https://youtu.be/paM-pZ3fDEA?feature=shared. Acesso em: 02 mai. 2026.

SEMIOLÓGIA EM FOCO. **Teste da Gaveta Anterior e Posterior**. YouTube, 2016. Disponível em: https://youtu.be/klifkGLD-uM?feature=shared. Acesso em: 02 mai. 2026.

SEMIOLOGIA EM FOCO. **Manobra de Stress em Valgo e Varo**. YouTube, 2016. Disponível em: https://youtu.be/_Cs2Z-nmvfY?feature=shared.

AMANDO J, S. M.; PEREIRA, C. M. D.; FREITAS, I. V**ídeos Educativos - Mobilização Fisioterapia:** Testes especiais de coluna lombar Laségue. e-Aulas: Portal de videoaulas, Universidade de São Paulo, 2021. Disponível em:<https://eaulas.usp.br/portal/video?idItem=8925>.

MEDICINE, MSK. ***Braggard's Sign***. Youtube, 2014. Disponível em: <https://www.youtube.com/watch?v=GprEZqhTcYc>.

LASEM, UFPR. **Reflexo Aquileu**. Youtube, 2022. Disponível em: <https://www.youtube.com/watch?v=67g-vQbEkyo>.

Fonte: Source Serif Variable
Papel: Offset 90
Gráfica: K DE F C FREITAS LTDA

O Guia de Exames de Imagem em Ortopedia, produzido pela OrtoLiga, é uma obra elaborada para auxiliar estudantes de Medicina, médicos, residentes e profissionais da área da saúde na escolha, interpretação e aplicação dos principais exames de imagem utilizados na prática ortopédica. Com uma abordagem objetiva, didática e baseada em evidências, o livro apresenta os fundamentos das modalidades de imagem destacando suas indicações, vantagens, limitações e aplicações nas diversas patologias do sistema musculoesquelético. Além disso, aborda protocolos de solicitação, incidências radiográficas essenciais e critérios que contribuem para uma avaliação diagnóstica mais precisa. Mais do que um manual técnico, esta obra representa o compromisso da liga acadêmica com a produção científica, a educação médica e a formação de profissionais preparados para uma tomada de decisão diagnóstica segura e fundamentada.

PROPGI
Pró-Reitoria de Pesquisa, Pós-Graduação e Inovação
EDITORA UEMASUL
10 anos UEMASUL