MANUAL PRÁTICO DE

PNEUMOLOGIA E CIRURGIA TORÁCICA

Guia de Procedimentos e Intervenções Clínicas



Alexandre Martins Xavier

Alexandre Martins Xavier
Organizador

Manual Prático de Pneumologia e Cirurgia Torácica:

Guia de Procedimentos e Intervenções Clínicas

EDITORA UEMASUL
2026

Todos os direitos reservados à Editora UEMASUL. É proibida a reprodução total ou parcial, de qualquer forma ou por qualquer meio.

O conteúdo desta publicação é de inteira responsabilidade dos autores.

Projeto Gráfico: Editora UEMASUL
Catalogação na publicação Seção de Catalogação e Classificação.

M294 Manual prático de pneumologia e cirurgia torácica

Manual prático de pneumologia e cirurgia torácica: guia de procedimentos e intervenções clínicas. / Organização de Alexandre Martins Xavier. – Imperatriz: EDUEMASUL, 2026.

241 p. ; il.

ISBN 978-65-89274-63-6

1. Pneumologia. 2. Cirurgia Torácica. 3. Emergências respiratórias. I. Xavier, Alexandre Martins. II. Titulo.

CDU 616.24

Ficha elaborada pela Bibliotecária: **Jarina Serra Santos CRB13/953**



Universidade Estadual da Região Tocantina do Maranhão – UEMASUL

Reitora
Profa. Dra. Luciléa Ferreira Lopes Gonçalves

Vice-reitor
Prof. Dr. Jorge Diniz de Oliveira

Pró-Reitora de Gestão e Sustentabilidade Acadêmica
Prof. Dra. Márcia Suany Dias Cavalcante

Pró-Reitor de Pesquisa, Pós-Graduação e Inovação
Prof. Dr. Allison Bezerra Oliveira

Pró-Reitor de Planejamento e Administração
Prof. Dr. José Sérgio de Jesus Salles

Pró-Reitor de Extensão e Assistência Estudantil
Prof. Dr. José Milton Lopes Pinheiro

Pró-Reitor de Gestão de Pessoas
Prof. Dr. Bruno Lucio Meneses Nascimento

Pró-Reitor de Infraestrutura
Prof. Dr. Wilson Araújo da Silva

Organizador

Prof. Dr. Alexandre Martins Xavier

Conselho Editorial

Profa. Dra. Camila Brito Collares da Silva
Profa. Dra. Andrea Ferraz Silva Pereira
Prof. Dr. Bruno Maia Halley
Prof. Dr. Caleb da Silva Araujo Campelo
Profa. Dra. Carla Melli Tambarussi
Prof. Dr. Diego Carvalho Viana
Profa. Dra. Gilvânia Queiroz Madeira de Aguiar
Profa. Dra. Josiéli Demetrio Siqueira
Profa. Dra. Leisa Aparecida Gviasdecki De Oliveira
Profa. Dra. Luciana Oliveira dos Santos
Profa. Dra. Luciene Santana Ferreira

Coordenação da Editora

Profa. Dra. Camila Brito Collares da Silva

Diagramação

Solange dos Santos Oliveira

Capa

Eduardo da Conceição Jorge

Revisão

Mônica Assunção Mourão

PREFÁCIO

A prática em Pneumologia e Cirurgia Torácica exige não apenas conhecimento teórico, mas também domínio técnico, raciocínio clínico e capacidade de atuação segura diante de situações, frequentemente, complexas. Nesse contexto, o *Manual Prático de Pneumologia e Cirurgia Torácica* foi desenvolvido com o objetivo de reunir, de forma clara e sistematizada, os principais fundamentos e procedimentos da especialidade.

Essa obra nasce da percepção de que a segurança do paciente está diretamente ligada à confiança e à competência de quem o assiste. Mais do que um compilado de técnicas este manual é o reflexo do esforço coletivo da Liga Acadêmica de Pneumologia e Cirurgia Torácica (LAPCIT), da UEMASUL, em fomentar uma educação médica que une o rigor científico à prática humanizada.

Esperamos que este material contribua, de maneira significativa, para a formação e atualização de estudantes bem como de profissionais da saúde.

Os Organizadores, 2026.

APRESENTAÇÃO

O *Manual Prático de Pneumologia e Cirurgia Torácica* foi planejado para ser um guia dinâmico e de consulta rápida, estruturado para atender às demandas do cotidiano hospitalar, onde a agilidade e a precisão são fundamentais.

A obra conduz o leitor por uma jornada lógica do cuidado: inicia-se pelos métodos diagnósticos, evolui para a descrição técnica de procedimentos invasivos e culmina no manejo das emergências respiratórias. Cada capítulo foi ilustrado com o propósito de destacar protocolos baseados em evidências, visando minimizar riscos e otimizar resultados clínicos.

Este projeto, portanto, desenvolvido sob supervisão docente na UEMASUL, é uma ferramenta para o aprimoramento técnico e científico. Esperamos que este guia facilite a compreensão dos temas abordados e se torne um companheiro indispensável na jornada diária de aprendizado de cada acadêmico e profissional.

Desejamos a todos uma leitura proveitosa e uma prática clínica segura.

Júlia Leitão Neves Azevedo
Presidente da Liga Acadêmica de Pneumologia e Cirurgia Torácica (LAPCIT)

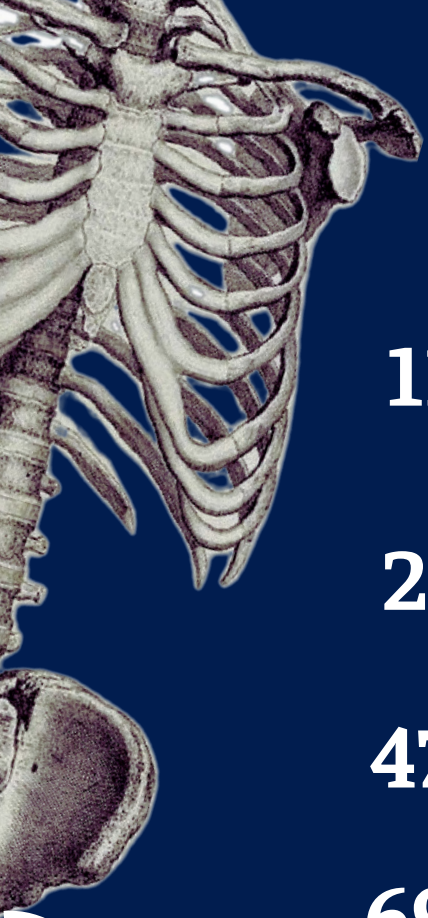

SUMÁRIO

11 **Espirometria**
Adriana Hergert Xavier
Ana Luiza Vieira Silva

27 **Gasometria Arterial**
Júlia Leitão Neves Azevedo

47 **Radiografia de Tórax**
Anna Beatriz Mota

69 **Tomografia Computatorizada do Tórax**
Maria Gabrielle Pereira de Albuquerque

83 **Métodos Diagnósticos Complementares**
Guilherme de Almeida Silveira
Vitória Karoline Costa Rodrigues

Toracocentese e Análise do Líquido Pleural 109
João Victor Lopes Oliveira

Drenagem Torácica 123
Cácio Laylson Lira Silva
Luana Vittória Marinho de Abreu

Traqueostomia 147
Júlia Leitão Neves Azevedo
Laís Carolina Tavares da Silva

Cricotireoidostomia 161
Francisco Randerson Ribeiro de Sousa Guedes

Acesso Venoso Central 183
Sophia Reis Gomes Aguiar

Suporte Ventilatório 201
Francisco Wandisley Freitas Maciel
Vitória Ferreira Cardoso

Protocolos de Conduta em Emergências Respiratórias 225
Ian Lucas Lúcio de Sousa

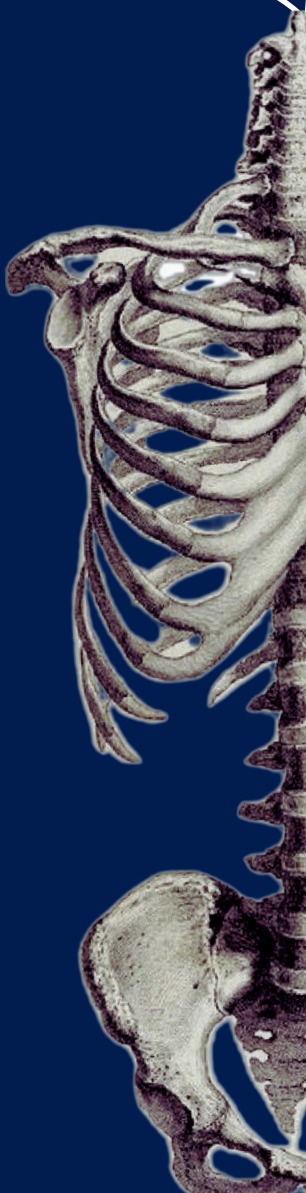

CAP. 1

ESPIROMETRIA

Adriana Hergert Xavier
Ana Luiza Vieira Silva



Adriana Hergert Xavier

Fisioterapeuta formada pela Universidade Paulista-SP. Especialista em Fisioterapia Respiratória pela UNIFESP. Mestre em Gestão em Saúde pela UNICEUMA. Fisioterapeuta chefe do serviço de Reabilitação Pulmonar da Clínica Pulmonar-Imperatriz MA. Especialista em Espirometria pelo Hospital do Servidor Público Estadual/ FMO. Especialista em Treinamento Muscular Respiratório.



Ana Luiza Vieira Silva

Estudante de Medicina da Universidade Estadual da Região Tocantina do Maranhão (UEMASUL). Possui certificação internacional BLS pela American Heart Association. Atuou como bolsista no projeto “Química Simplificada” (2025.2) e voluntária nos projetos “Amanhã Ativo” e “Trajetórias de Expressão” (2026.1). Integra as Ligas Acadêmicas de Pneumologia e Cirurgia Torácica (LAPCIT) e de Neurologia e Neurocirurgia (LANNESUL). Em 2026.2, assumiu o projeto “Cérebro Ativo”, com foco em neurociência e qualidade de vida na terceira idade.Tem perfil proativo e interesse na integração entre evidência científica e extensão comunitária na Região Tocantina.

CAPÍTULO 1

ESPIROMETRIA

Resumo: A espirometria é um exame não invasivo de primeira linha para avaliação da função pulmonar, permitindo mensurar volumes e fluxos respiratórios durante manobras forçadas. Seu uso é fundamental na investigação de distúrbios ventilatórios, especialmente, os padrões obstrutivos como asma, doença pulmonar obstrutiva crônica e bronquiectasias, além de auxiliar na avaliação pré-operatória e na estimativa de risco de complicações pulmonares. A interpretação baseia-se, principalmente, na análise da Capacidade Vital Forçada, do Volume Expiratório Forçado no primeiro segundo e da relação VEF_1/CVF, conhecida como Índice de Tiffeneau. A distinção entre obstrução, restrição e distúrbio misto depende da avaliação sistemática desses parâmetros, preferencialmente, considerando o limite inferior da normalidade. A prova broncodilatadora contribui para avaliar a reversibilidade do fluxo aéreo, embora não diferencie, isoladamente, asma e DPOC. Além dos valores numéricos, a análise das curvas fluxo-volume fornece informações qualitativas relevantes sobre obstruções periféricas, alterações de grandes vias aéreas e qualidade da manobra. Assim, a espirometria constitui ferramenta essencial para diagnóstico, acompanhamento clínico e tomada de decisão em pneumologia e cirurgia torácica.

Palavras-chave: Espirometria; Função pulmonar; Obstrução das vias aéreas; Prova broncodilatadora; Pneumologia.

SPIROMETRY

Abstract: Spirometry is a first-line noninvasive test for assessing pulmonary function, allowing the measurement of respiratory volumes and flows during forced respiratory maneuvers. It plays a fundamental role in the investigation of ventilatory disorders, especially obstructive patterns such as asthma, chronic obstructive pulmonary disease, and bronchiectasis, in addition to contributing to preoperative evaluation and estimation of postoperative pulmonary complications. The interpretation of spirometry is mainly based on the analysis of Forced Vital Capacity (FVC), Forced Expiratory Volume in the first second (FEV_1), and the FEV_1/FVC ratio, also known as the Tiffeneau index. The distinction between obstructive, restrictive, and mixed ventilatory disorders depends on the systematic evaluation of these parameters, preferably considering the lower limit of normality. Bronchodilator testing is useful for assessing airflow reversibility, although it does not independently differentiate asthma from chronic obstructive pulmonary disease. Beyond numerical values, the analysis of flow-volume curves provides important qualitative information regarding peripheral airway obstruction, large airway abnormalities, and maneuver quality. Therefore, spirometry is an essential tool for diagnosis, clinical follow-up, and decision-making in pulmonology and thoracic surgery.

Keywords: Spirometry; Pulmonary Function; Airway Obstruction; Bronchodilator Test; Pulmonology.

Introdução e Raciocínio Fisiopatológico

A espirometria é o exame não invasivo de primeira linha para a avaliação da função pulmonar. Ela mede volumes e fluxos respiratórios em função do tempo durante manobras forçadas, sendo fundamental na investigação de distúrbios ventilatórios, especialmente, o padrão obstrutivo visto na asma, na Doença Pulmonar Obstrutiva Crônica (DPOC) e bronquiectasias. Utilizado, rotineiramente, pela pneumologia, cirurgia torácica e cardiologia, além do diagnóstico, trata-se de uma ferramenta indispensável na estratificação de risco pré-operatório e na predição de complicações pulmonares pós-operatórias (Loscalzo, 2022; Lourenço *et al*., 2024).

Figura 1.1: Introdução à espirometria com paciente realizando exame espirométrico utilizando espirômetro, clipe nasal e técnica adequada para avaliação da função pulmonar.

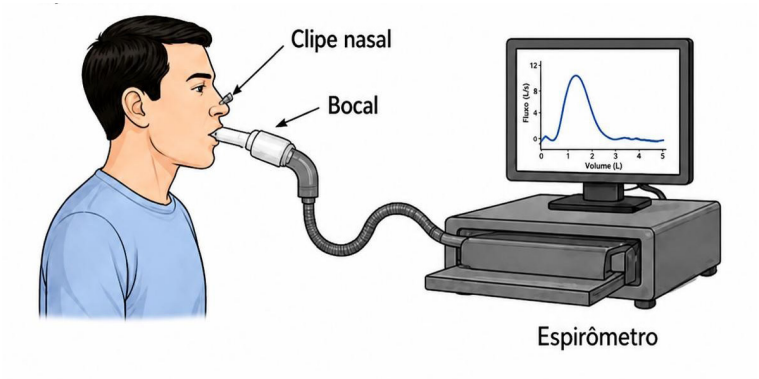

Fonte: Gerada por OpenAI (ChatGPT, modelo DALL-E 3), 2026. A partir do prompt: "Ilustração médica realista de um paciente realizando uma espirometria, utilizando um espirômetro portátil e clipe nasal, técnica correta, fundo branco".

A lógica interpretativa baseia-se na distinção fisiopatológica entre a redução do fluxo (obstrução) e a

redução do volume (restrição). Na obstrução, a dificuldade central é expulsar o ar rapidamente: o volume total pode até se manter, mas a velocidade de saída cai significativamente. Na restrição, ocorre o oposto: o volume pulmonar máximo está reduzido, contudo a velocidade de esvaziamento daquele volume limitado permanece proporcional ou até aumentada (Stanojevic *et al*., 2022).

Volumes e Capacidades Pulmonares

Para compreender essa mecânica é preciso dominar três variáveis essenciais obtidas na manobra expiratória forçada:

- Capacidade Vital Forçada (CVF): Volume total exalado com esforço máximo;
- Volume Expiratório Forçado no 1º segundo (VEF_1): Volume exalado no primeiro segundo, representando a velocidade e o grau de perviedade das vias aéreas;
- Índice de Tiffeneou (Relação VEF_1/CVF): Proporção da CVF que é exalada no primeiro segundo. É o índice cardeal que discrimina os padrões ventilatórios (Lourenço *et al*., 2024; Loscalzo, 2022).

Figura 1.2: Representação esquemática dos principais volumes e capacidades pulmonares avaliados na espirometria

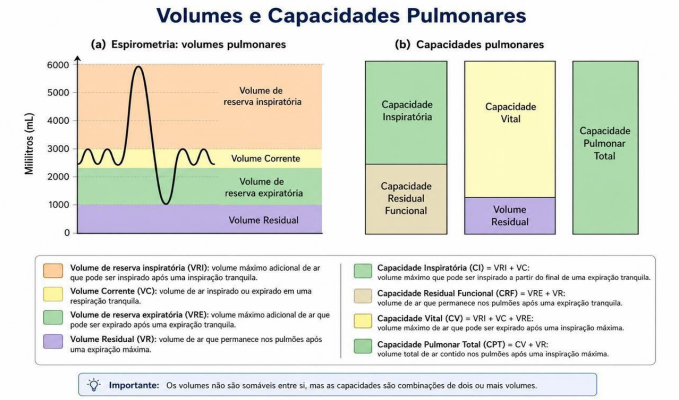

Fonte: Gerada por OpenAI (ChatGPT, modelo DALL-E 3), 2026. A partir do prompt: "Gráfico esquemático dos volumes e capacidades pulmonares (volume corrente, CV, VR), estilo infográfico médico, design limpo, fundo branco".

Figura 1.3: Representação do Índice de Tiffeneau e da relação VEF1/CVF utilizada na avaliação dos distúrbios ventilatórios obstrutivos e restritivos

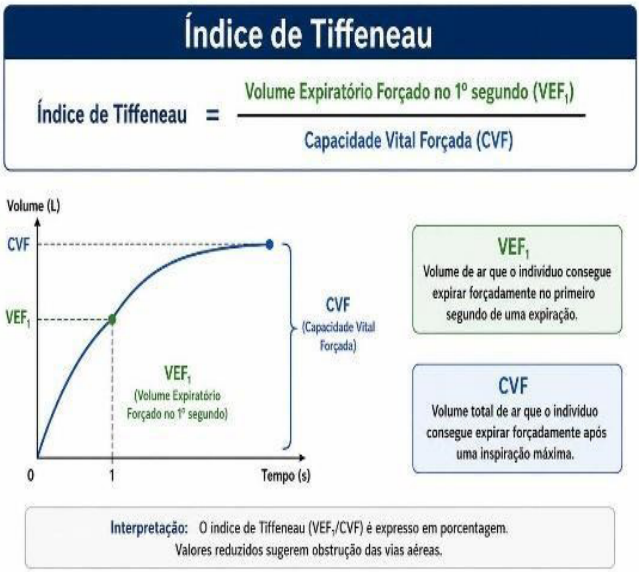

Fonte: Gerada por OpenAI (ChatGPT, modelo DALL-E 3), 2026. A partir do prompt: "Diagrama didático ilustrando a relação VEF1/CVF e o Índice de Tiffeneau para diagnóstico de distúrbios ventilatórios".

Indicações e Critérios de Qualidade da Manobra

A validade da espirometria é, totalmente, dependente da qualidade técnica da execução. As indicações abrangem, desde o diagnóstico e monitoramento de pneumopatias até a avaliação de risco cirúrgico e medicina ocupacional. Para que o teste seja fidedigno ele deve preencher critérios estritos de aceitabilidade e reprodutibilidade:

- Aceitabilidade: Início rápido e explosivo (esforço máximo imediato), sem hesitações. A curva deve ser contínua e livre de artefatos, como tosse no primeiro segundo ou vazamento

ao redor do bocal. A expiração deve durar, no mínimo, 6 segundos, em adultos (ou até que se atinja um platô de volume de pelo menos 1 segundo);

• Reprodutibilidade: O paciente deve realizar, no mínimo, 3 manobras aceitáveis. A diferença entre os dois maiores valores de VEF_1 e entre os 2 maiores valores de CVF devem diferir menos de 150 ml, idealmente, menos de 100 ml.

Figura 1.4: Curva Fluxo-Volume

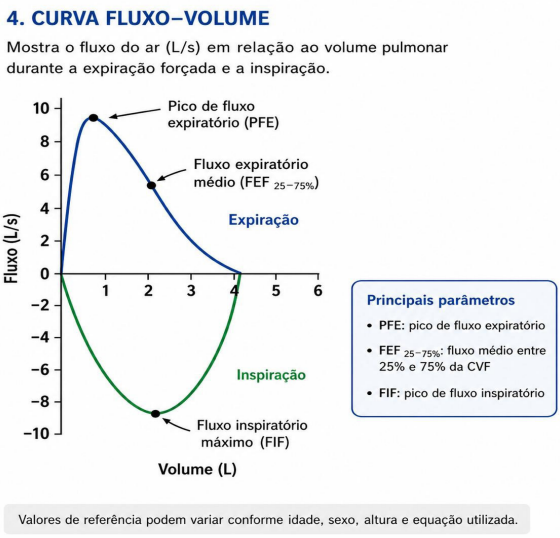

Fonte: Gerada por OpenAI (ChatGPT, modelo DALL-E 3), 2026. A partir do prompt: "Gráfico de curva fluxo-volume normal, destacando a alça inspiratória e expiratória em espirometria, design técnico, fundo branco."

Interpretação Sistemática: Padrões Ventilatórios

Figura 1.5: Interpretação sistemática da espirometria

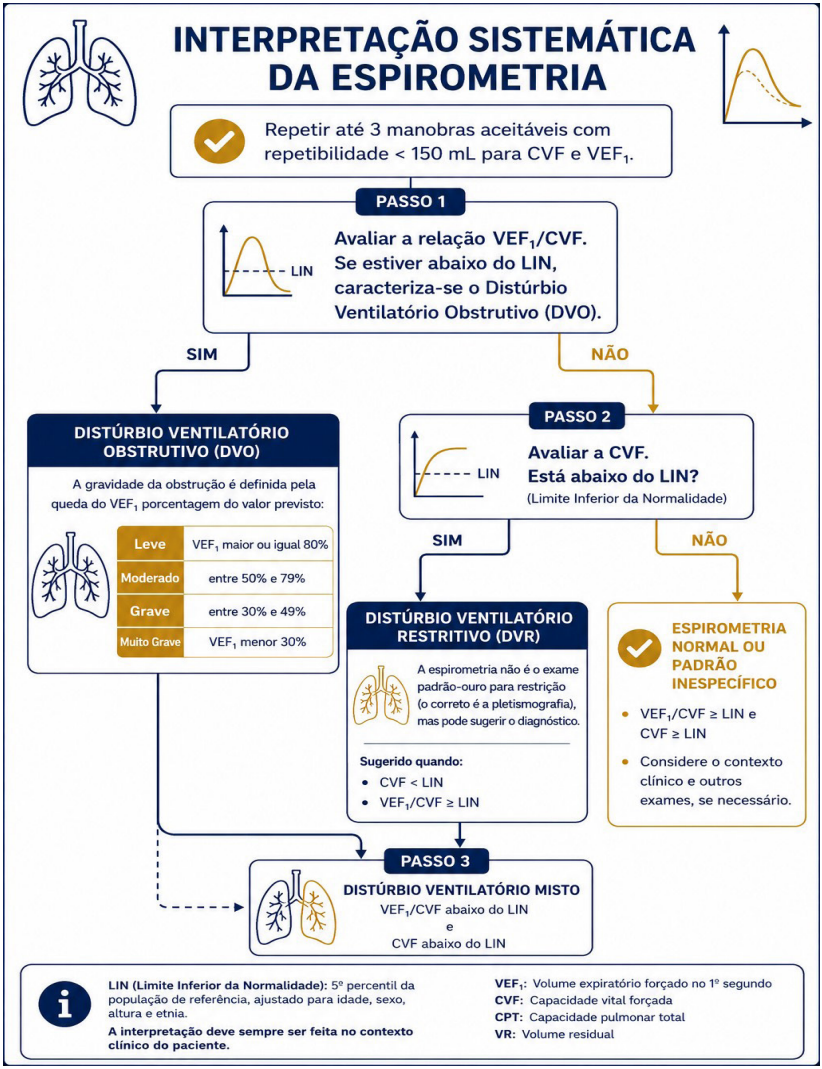

Fonte: Gerada por OpenAI (ChatGPT, modelo DALL-E 3), 2026. A partir do prompt: "Fluxograma passo a passo de interpretação de espirometria para identificação de padrões ventilatórios."

A interpretação moderna não utiliza valores de corte fixos de 80% ou 70% (exceto em diretrizes específicas da GOLD para DPOC avançada), mas sim o Limite Inferior da Normalidade (LIN) que corresponde ao 5º percentil da população de referência ajustada para idade, altura, sexo e etnia.

Em relação à técnica a avaliação deve seguir, rigorosamente, três passos:

Etapa 1 - Avaliação da relação VEF_1/CVF: Se estiver abaixo do LIN, caracteriza-se o Distúrbio Ventilatório Obstrutivo (DVO). A gravidade da obstrução é definida pela queda do VEF_1 em porcentagem do valor previsto: GOLD 1 - Leve: VEF maior ou igual 80%; GOLD 2 - Moderado: entre 50% e 79%; GOLD 3 - Grave: entre 30% e 49%; GOLD 4 - Muito Grave: VEF menor 30%;

Etapa 2 - Avaliação da CVF (se a relação VEF_1/CVF for normal): Se a relação VEF_1/CVF for normal (≥ LIN), mas a CVF estiver reduzida (< LIN), suspeita-se de um Distúrbio Ventilatório Restritivo (DVR). Porém, a espirometria apenas sugere a restrição, ou seja, o diagnóstico definitivo exige a medida dos volumes pulmonares absolutos por pletismografia, com Capacidade Pulmonar Total (CPT) abaixo do Limite Inferior da Normalidade (LIN). A gravidade é baseada na redução da CVF;

Etapa 3 - Padrão Misto (DVM): Ocorre quando há redução simultânea da relação VEF_1/CVF (< LIN) e da CVF (< LIN). Este padrão exige cautela, pois a hiperinsuflação e o aprisionamento aéreo severos da obstrução podem reduzir a CVF, artificialmente, (pseudorrestrição). Novamente, a pletismografia é o padrão-ouro para diferenciar um DVM verdadeiro de um DVO com hiperinsuflação.

Figura 1.6: Padrões espirométricos

Padrão	VEF_1	VEF_1/CVF	CVF	Curva fluxo–volume
NORMAL	Normal (≥ 80% do previsto)	Normal (≥ 0,70)	Normal (≥ 80% do previsto)	
OBSTRUTIVO	Reduzido	Reduzida (< 0,70)	Normal ou reduzida	
RESTRITIVO	Normal ou reduzido	Normal ou aumentada (≥ 0,70)	Reduzida (< 80% do previsto)	
MISTO	Reduzido	Reduzida (< 0,70)	Reduzida	

Fonte: Sociedade Brasileira de Pneumologia e Tisiologia. Diretrizes para Testes de Função Pulmonar.

Fonte: Gerada por OpenAI (ChatGPT, modelo DALL-E 3), 2026. A partir do prompt: "Quadro comparativo de curvas fluxo-volume mostrando padrões normal, obstrutivo, restritivo e misto".

Avaliação de Reversibilidade (Prova Broncodilatadora)

Na presença de um distúrbio obstrutivo é imperativo avaliar a reversibilidade do fluxo aéreo após a inalação de broncodilatador de curta ação. Essa etapa auxilia na distinção clássica entre a obstrução, tipicamente, reversível da asma e a obstrução mais fixa da DPOC, além de orientar o prognóstico terapêutico. De acordo com as diretrizes atualizadas, a resposta broncodilatadora é considerada positiva e significativa quando há um aumento do VEF_1 e/ou da CVF. A variação deve ser calculada em relação ao valor previsto do paciente, garantindo maior precisão metabólica e estatística, utilizando a fórmula:

Figura 1.7: Fórmula da variação do previsto

$$\text{Variação \% do Previsto} = \frac{\text{Valor ps - BD (L) -Valor pr - BD (L)}}{\text{Valor Previsto (L)}} \times 100$$

Fonte: Figura gerada por modelo de Inteligência Artificial, com validação técnica dos autores.

Consultar o ponto de corte quantitativo exato recomendado pela diretriz local vigente, tradicionalmente, um ganho de 200 ml absoluto acompanhado do critério percentual estabelecido pela atualização de 2024.

Análise da Curva Fluxo-Volume além dos valores numéricos, o estudo da morfologia da curva Fluxo-Volume fornece dados topográficos inestimáveis sobre as vias aéreas. O gráfico exibe uma alça expiratória (positiva e acima do eixo X, onde o pico inicial é, altamente, dependente de esforço) e uma alça inspiratória (negativa e abaixo do eixo X).

Tabela 1.1: Interpretação dos principais parâmetros

Parâmetro	Significado
CVF (FVC)	Volume máximo expirado, forçadamente, após uma inspiração máxima.
VEF1	Volume expirado no primeiro segundo da manobra forçada. Reflete a obstrução das vias aéreas.
VEF/CVF	Relação usada para definir presença de obstrução. Valor de referência: ≥ 0,70 (ou LLN).
FEF 25-75%	Fluxo médio na porção média da expiração. Sensível a alterações de pequenas vias aéreas.
PFE	Pico de fluxo expiratório. Depende do esforço.

Fonte: Elaboração própria com base nas referências.

A qualidade da manobra depende do início rápido e esforço máximo, expiração contínua por, pelo menos, 6 segundos em adultos. Além da ausência de vazamentos e, pelo menos, três manobras aceitáveis e reprodutíveis (variação maior ou igual à 150ml).

A espirometria deve ser sempre analisada junto ao quadro clínico e a outros exames complementares. O reconhecimento de padrões visuais orienta o raciocínio clínico para etiologias específicas:

Figura 1.8: Alterações morfológicas da curva fluxo-volume

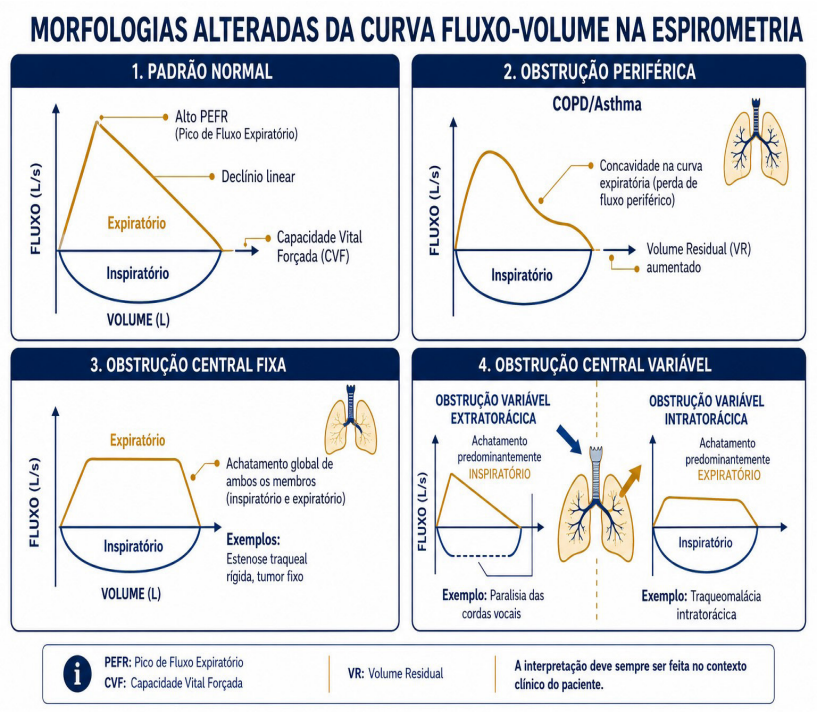

Fonte: : Figura gerada por OpenAI (ChatGPT, modelo DALL-E 3), 2026. A partir do prompt: "Painel comparativo com desenhos de curvas fluxo-volume correspondentes a patologias respiratórias variadas."

• Concavidade do ramo expiratório (aspecto de "barriga de peixe"): Altamente sugestivo de obstrução periférica, típico de asma e DPOC;

• Platô na alça expiratória: Sugere obstrução variável intratorácica (ex.: traqueomalácia distal);

• Platô na alça inspiratória: Sugere obstrução variável extratorácica (ex.: paralisia de pregas vocais, estenose subglótica);

• Platô em ambas as alças (inspiratória e expiratória): Caracteriza obstrução fixa (ex.: estenose traqueal rígida, tumor traqueal);

• Curva com formato de sino invertido, mas com proporções "em miniatura" (escala de volumes reduzida): Sugestivo de padrão restritivo severo;

• Pico de fluxo arredondado e sem inclinação abrupta: Indica esforço submáximo pelo paciente, alertando que os resultados numéricos podem estar subestimados (LOURENÇO *et al*., 2024).

Considerações Finais

Em síntese, a espirometria constitui um exame fundamental na avaliação da função pulmonar, contribuindo para o diagnóstico, acompanhamento e definição de condutas clínicas. Sua correta interpretação depende da execução técnica adequada e de uma análise sistematizada dos parâmetros espirométricos e das curvas fluxo-volume. Dessa forma, o exame fornece informações essenciais para a identificação dos distúrbios ventilatórios e para uma avaliação funcional mais precisa e segura na prática clínica.

Referências

GLOBAL INITIATIVE FOR CHRONIC OBSTRUCTIVE LUNG DISEASE; GLOBAL LUNG FUNCTION INITIATIVE. **Joint statement from GOLD/GLI regarding the use of spirometry to define airflow obstruction and diagnose COPD**. European Respiratory Journal, v. 67, n. 4, 2502574, 2026. DOI: 10.1183/13993003.02574-2025.

LOURENÇO, A. P. D. *et al*. **Novas recomendações de espirometria da Sociedade Brasileira de Pneumologia e Tisiologia** – atualização 2024. Jornal Brasileiro de Pneumologia, Brasília, v. 50, n. 6, e20240169, p. 1-15, 2024. Disponível em: https://www.jornaldepneumologia.com.br/details/4348/pt-BR.

LOSCALZO, J. **Distúrbios do sistema respiratório**. In: JAMESON, J. L. *et al*. (ed.). Medicina interna de Harrison. 21. ed. Porto Alegre: AMGH, 2022. Cap. 285, p. 2043-2064.

STANOJEVIC, S. *et al*. ERS/ATS **technical standard on interpretive strategies for routine lung function tests**. European Respiratory Journal, Sheffield, v. 60, n. 1, 2101499, 2022. DOI: 10.1183/13993003.01499-2021.

CAP. 2

GASOMETRIA ARTERIAL

Júlia Leitão Neves Azevedo



Júlia Leitão Neves Azevedo

Graduanda em Medicina na Universidade Estadual da Região Tocantina do Maranhão (UEMASUL), campus Imperatriz. Atual presidente da Liga Acadêmica de Pneumologia e Cirurgia Torácica (LAPCIT) e vice-presidente da Liga de Saúde da Mulher da UEMASUL (LISAMSUL). Diretora do setor Cultura/Eventos do CAMESUL (Centro Acadêmico), gestão PRAXIS. Desenvolve projeto de pesquisa na área da saúde da mulher e projeto de extensão voltados à educação em saúde da pessoa idosa. Integra comissões organizadoras de eventos científicos: XVIII Congresso Maranhense de Cardiologia e a II Jornada Sul Maranhense de Pneumologia e Cirurgia Torácica.

CAPÍTULO 2

GASOMETRIA ARTERIAL

Resumo: A gasometria arterial é um exame invasivo fundamental para a avaliação integrada da ventilação alveolar, oxigenação e equilíbrio ácido-base, sendo, vastamente, utilizada em pacientes críticos e em contextos de insuficiência respiratória aguda ou crônica. O exame consiste na análise de sangue arterial coletado, preferencialmente, das artérias radial, braquial ou femoral, permitindo mensurar parâmetros como pH, pressão parcial de oxigênio (PaO_2), pressão parcial de dióxido de carbono ($PaCO_2$), bicarbonato (HCO_3^-), excesso de base e saturação de oxigênio. Este capítulo aborda os principais fundamentos anatômicos relacionados à punção arterial, as indicações clínicas, os materiais necessários e a técnica correta de coleta da amostra. Além disso, descreve os principais erros pré-analíticos que podem interferir na interpretação dos resultados, como presença de bolhas de ar, atraso na análise e uso inadequado de heparina. Também é apresentada uma abordagem sistemática para interpretação dos distúrbios ácido-base, incluindo avaliação do pH, identificação do distúrbio primário, análise da compensação fisiológica e cálculo do ânion gap. A correlação entre os achados laboratoriais e o contexto clínico é indispensável para uma tomada de decisão segura e eficaz.

Palavras-chave: Gasometria arterial; Equilíbrio ácido-base; Insuficiência respiratória; Ventilação mecânica; Terapia intensiva.

ARTERIAL BLOOD GAS ANALYSIS

Abstract: Arterial blood gas analysis is an invasive diagnostic test performed through the collection of arterial blood, usually from the radial, brachial, or femoral arteries, with the purpose of evaluating acid-base balance, ventilation, and oxygenation status. The examination measures parameters such as pH, partial pressure of oxygen (PaO_2), partial pressure of carbon dioxide ($PaCO_2$), bicarbonate (HCO_3^-), oxygen saturation, and base excess, allowing an integrated assessment of respiratory and metabolic homeostasis. Arterial blood gas analysis plays an essential role in the management of critically ill patients, especially in cases of acute or chronic respiratory failure, sepsis, diabetic ketoacidosis, and mechanical ventilation monitoring. This chapter discusses the anatomical principles related to arterial puncture, clinical indications, collection technique, interpretation of acid-base disorders, and the main technical errors that may compromise the results. A systematic interpretation based on pH analysis, identification of the primary disorder, evaluation of compensatory mechanisms, and calculation of the anion gap is emphasized. Despite being a rapid and highly useful bedside examination, correct sample collection and interpretation are essential to ensure accurate clinical decision-making and appropriate therapeutic management.

Keywords: Arterial Blood Gas Analysis; Acid-Base Balance; Respiratory Failure; Mechanical Ventilation; Critical Care.

Introdução

A gasometria arterial é um exame invasivo que consiste na análise de uma amostra de sangue arterial, geralmente, obtida das artérias radial ou femoral, mas pode ser de qualquer artéria sistêmica — com o objetivo de mensurar, principalmente, o pH, a pressão parcial de oxigênio (PaO_2) e de dióxido de carbono ($PaCO_2$), além de variáveis derivadas como bicarbonato (HCO_3^-), excesso de base (BE) e saturação de oxigênio. Trata-se de uma ferramenta essencial para a avaliação integrada da ventilação alveolar, da oxigenação, equilíbrio ácido-básico, lactato, eletrólitos e hemoglobina, permitindo uma análise dinâmica da homeostase fisiológica (West, 2012; Guyton; Halla, 2021).

Sua principal utilidade clínica reside na capacidade de fornecer, em tempo real, informações sobre a eficiência das trocas gasosas e o estado ácido-base, possibilitando a identificação de distúrbios primários respiratórios ou metabólicos, bem como de seus mecanismos compensatórios. Como o equilíbrio ácido-básico é fundamental para a função celular, alterações mesmo discretas, nesse parâmetros, podem ter repercussões sistêmicas significativas, sobretudo, em pacientes graves (Adrogué; Madias, 1998).

Na prática, a gasometria arterial é amplamente indicada em contextos de maior complexidade assistencial como insuficiência respiratória aguda ou crônica agudizada, monitorização de pacientes em ventilação mecânica, investigação de distúrbios acidobásicos de etiologia incerta e manejo de condições críticas como sepse e cetoacidose diabética. Mais do que um exame diagnóstico a gasometria arterial é um instrumento dinâmico de monitorização e tomada de decisão clínica.

Anatomia Relacionada

A realização da gasometria arterial baseia-se no conhecimento das principais artérias acessíveis — radial, braquial e femoral — considerando características anatômicas que favorecem a punção segura como superficialidade, trajeto previsível e presença de circulação colateral (Moore, 2018; Netter, 2019).

A artéria radial é o sítio de escolha preferencial. No punho, é superficial, localizada lateralmente ao tendão do flexor radial do carpo e apoiada sobre o rádio, o que facilita sua palpação. Possui trajeto constante e não apresenta relação íntima com nervos de grande calibre.

Figura 2.1: Anatomia da Artéria Radial, Ulnar, Braquial e do Arco palmar Profundo

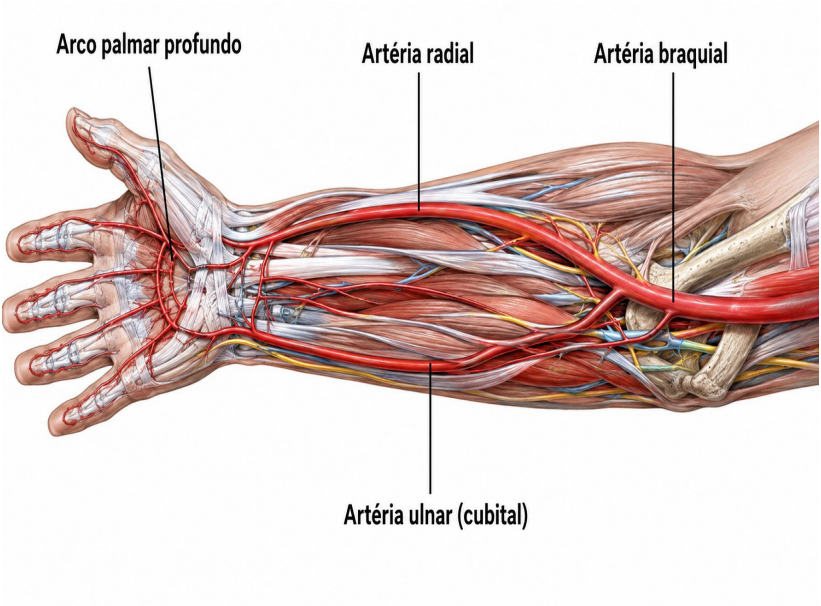

Fonte: Gerada por OpenAI (ChatGPT, modelo DALL-E 3), 2026. A partir do prompt: "Ilustração anatômica das artérias do braço e mão (radial, ulnar, braquial)".

A artéria braquial, na fossa cubital, é uma alternativa. Situa-se medial ao tendão do bíceps, possui trajeto previsível, todavia é mais profunda e próxima ao nervo mediano, o que aumenta o risco de complicações.

A artéria femoral, localizada abaixo do ligamento inguinal, apresenta grande calibre e fácil identificação em pacientes instáveis. No entanto, é mais profunda e está próxima à veia femoral (medial) e ao nervo femoral (lateral), sendo reservada para situações específicas.

Figura 2.2: Anatomia da Artéria Braquial e Femoral

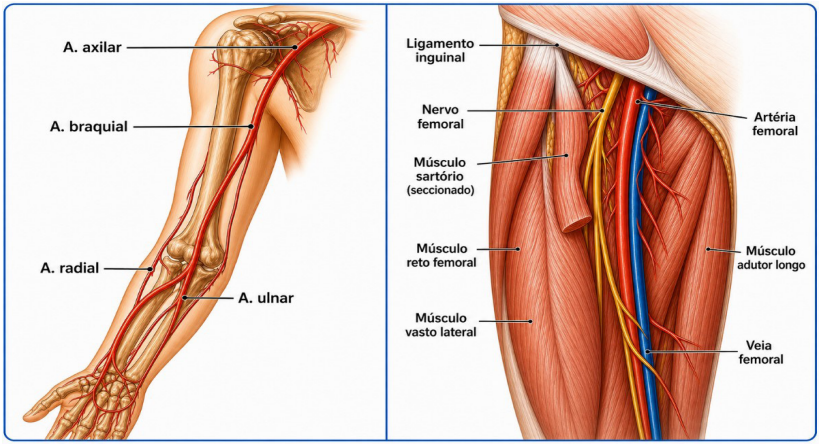

Fonte: Gerada por OpenAI (ChatGPT, modelo DALL-E 3), 2026. Prompt: "Diagrama anatômico das artérias braquial e femoral com marcos para punção".

Indicações

As indicações da gasometria arterial incluem avaliação de distúrbios ácido-base (choque, cetoacidose, intoxicações, insuficiência renal), estados de perfusão inadequada, insuficiência respiratória aguda ou crônica (dispneia, taquipneia, ventilação mecânica, embolia pulmonar, inalação de fumaça), além de taquicardia, queimaduras, avaliação perioperatória, investigação de sintomas como ansiedade ou confusão mental e monitorização avançada (cateter de Swan-Ganz e consumo de oxigênio).

Técnica de Coleta do Sangue Arterial

Materiais necessários

Figura 2.3: Materiais necessários para coleta do sangue arterial



Fonte: Gerada por OpenAI (ChatGPT, modelo DALL-E 3), 2026. A partir do prompt: "Ilustração técnica dos materiais para gasometria arterial: seringa heparinizada, agulha, gaze, antisséptico, organizados em bancada".

Técnica

Figura 2.4: Avaliação e preparo do paciente



Fonte: : Gerada por OpenAI (ChatGPT, modelo DALL-E 3), 2026. A partir do prompt: "Ilustração médica do preparo para punção radial, mostrando o pulso sendo palpado e a mão do paciente estendida".

Figura 2.5: Preparo da seringa e técnica de punção radial



Fonte: Gerada por OpenAI (ChatGPT, modelo DALL-E 3), 2026. A partir do prompt: "Ilustração da técnica de punção da artéria radial com ângulo de 45 graus, detalhe da agulha na pele".

Figura 2.6: Coleta, punção e manejo da amostra



Fonte: Gerada por OpenAI (ChatGPT, modelo DALL-E 3), 2026. A partir do prompt: "Ilustração demonstrando a técnica de manejo de seringa de gasometria, remoção de bolhas e selagem".

Erros comuns

Entre os principais erros da gasometria arterial destaca-se a presença de bolhas de ar na amostra, onde é alterada a difusão gasosa, elevando, artificialmente, a PaO_2 e reduzindo a $PaCO_2$. Outro fator relevante é o atraso na análise, pois o metabolismo celular contínuo reduz a PaO_2, eleva a $PaCO_2$ e diminui o pH, podendo simular piora clínica. O uso inadequado de heparina também interfere nos resultados: o excesso dilui a amostra e altera parâmetros ácido-base, enquanto quantidades insuficientes favorecem a coagulação. Além disso, a coleta venosa inadvertida deve ser suspeitada diante de resultados incompatíveis com o quadro clínico, já que amostras venosas apresentam menor PaO_2 e maior $PaCO_2$. Assim, reconhecer esses erros é fundamental para evitar interpretações equivocadas e garantir maior confiabilidade na análise gasométrica.

Interpretação

A interpretação da gasometria arterial deve seguir uma abordagem sistemática e sequencial, permitindo a identificação do distúrbio ácido-base primário, a avaliação da resposta compensatória e o reconhecimento de distúrbios mistos. A análise isolada de parâmetros pode levar a conclusões equivocadas. Portanto, a correlação entre variáveis é indispensável.

Tabela 2.1: Parâmetros Avaliados e Valores de Referência

Parâmetro	O que é?	Qual a função?	Valores de Referência (Adultos, nível do mar)
pH	Potencial Hidrogeniônico	Avalia o estado ácido-base global, indica se o sangue está na faixa de normalidade, ácido ou alcalino.	7,35 - 7,45
$PaCO_2$	Pressão Parcial de Gás Carbônico	Reflete a ventilação alveolar, indica se o pulmão consegue eliminar o CO2	7,35 - 7,45
PaO_2	Pressão Parcial de Oxigênio.	Mede a pressão do oxigênio dissolvido no plasma, indicador direto da oxigenação pulmonar.	80 - 100 mmHg
HCO_3^-	Bicarbonato	Atua como um sistema tampão (componente metabólico regulado pelos rins) para manter o pH estável.	22 - 29 mEq/L
SaO_2	Saturação de Oxigênio	Representa a porcentagem da hemoglobina que está, efetivamente, transportando oxigênio para os tecidos.	> 95%
Ânion Gap	Intervalo Aniônico	Diferencia as causas de acidose metabólica, identifica se há acúmulo de ácidos não mensurados (ex: lactato).	10 - 20 mEq/L
BE	Base Excess (Excesso de Base)	Indica o excesso ou déficit de bases, ajuda a identificar se o distúrbio metabólico é agudo ou compensado.	-2 a +2 mEq/L

Fonte: Elaboração própria com base nas referências, 2026.

Tabela 2.2: Distúrbios Ácido-Base

Distúrbio (Parâmetro Alterado)	Critérios
Acidose Metabólica	pH < 7,35 e HCO_3^- < 22 mEq/L
Alcalose Metabólica	pH > 7,45 e HCO_3^- > 26 mEq/L
Acidose Respiratória	pH < 7,35 e $PaCO_2$ > 45 mmHg
Alcalose Respiratória	pH > 7,45 e $PaCO_2$ < 35 mmHg

Fonte: Elaboração própria com base nas referências, 2026.

Interpretação: passo a passo

Etapa 1 - Avaliação Inicial - Análise do pH

O primeiro passo consiste na avaliação do pH, que reflete a concentração de íons hidrogênio (H^+), no plasma, e define o estado global do equilíbrio ácido-base. Esse passo orienta toda a análise subsequente, mas não define, isoladamente, a etiologia do distúrbio.

Tabela 2.3: Análise do pH

Acidose	Alcalose	pH normal
pH < 7,35	pH > 7,45	7,35 - 7,45
Indica processos acidificantes.	Indica processos alcalinizantes.	Não exclui distúrbio, pode refletir compensação completa ou presença de distúrbios mistos.

Fonte: Elaboração própria com base nas referências, 2026.

Etapa 2 - Identificação do Distúrbio Primário

Após determinar o estado do pH, deve-se identificar o distúrbio primário, distinguindo entre origem metabólica ou respiratória. O equilíbrio ácido-base é regulado por dois componentes principais:

Tabela 2.4: Identificação do Distúrbio Primário

Componente metabólico	Componente respiratório
Bicarbonato	Pressão Parcial de CO_2
Controlado pelos rins	Controlada pela ventilação alveolar

Fonte: Elaboração própria com base nas referências, 2026.

A interpretação baseia-se na relação entre pH e essas variáveis:

Tabela 2.5: Interpretação na relação entre pH e variáveis

Distúrbio metabólico	Distúrbio respiratório
pH e HCO_3^-	pH e $PaCO_2$
Variam na mesma direção	Variam em direções opostas

Fonte: Elaboração própria com base nas referências, 2026.

Etapa 3 - Avaliação da Compensação Fisiológica

Uma vez identificado o distúrbio primário, o próximo passo é avaliar se a resposta compensatória está adequada.

Figura 2.7: Avaliação da Compensação Fisiológica

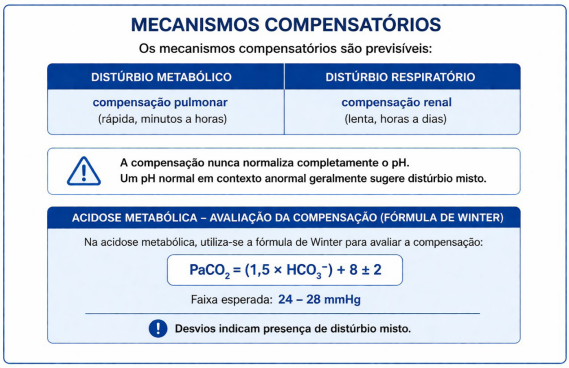

Fonte: Gerada por OpenAI (ChatGPT, modelo DALL-E 3), 2026. A partir do prompt: "Diagrama das relações entre pH, bicarbonato e PaCO2 nos distúrbios ácido-base".

Avaliação do Ânion Gap (AG)

O cálculo do ânion gap é essencial na investigação da acidose metabólica, permitindo diferenciar suas causas (Winter *et al.*, 1970) .

Figura 2.8: Interpretação do Ânion Gap

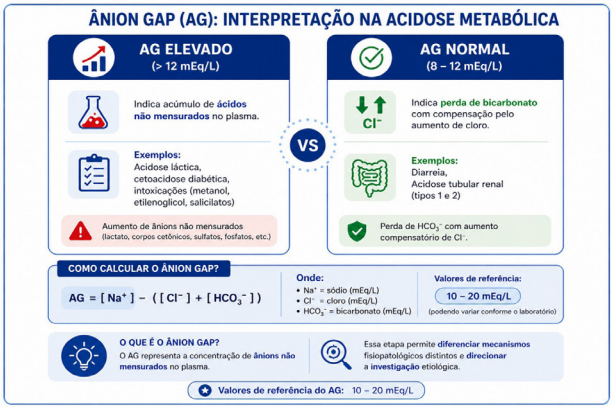

Fonte: Gerada por OpenAI (ChatGPT, modelo DALL-E 3), 2026. A partir do prompt: "Infográfico médico explicando o cálculo e interpretação do ânion gap em acidose metabólica".

O AG representa a concentração de ânions não mensurados no plasma. Essa etapa permite diferenciar mecanismos fisiopatológicos distintos e direcionar a investigação etiológica.

Análise complementar: Delta Gap (Δ/Δ)

Quando o AG está elevado é necessário avaliar se há distúrbios adicionais associados. O Delta Gap compara a variação do AG com a variação do bicarbonato. Essa etapa permite identificar distúrbios mistos que não são evidentes na análise inicial.

Figura 2.9: Análise Complementar: Delta Gap

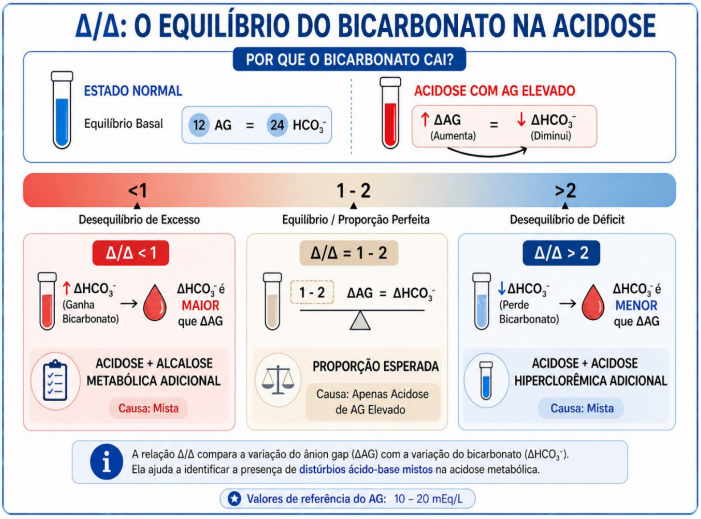

Fonte: Gerada por OpenAI (ChatGPT, modelo DALL-E 3), 2026. A partir do prompt: "Diagrama lógico para cálculo e interpretação do delta gap".

Aplicações Clínicas

Tabela 2.6: Exemplos de condições clínicas

Condição	Mecanismo Fisiopatológico	Alteração Principal / Compensação	Achados Adicionais
Insuficiência Respiratória Tipo I	↓ PaO_2 $PaCO_2$ normal ou ↓	Alteração na troca gasosa (V/Q, difusão)	pH variável
Insuficiência Respiratória Tipo II	↑ $PaCO_2$ ↓ PaO_2	Hipoventilação alveolar	Acidose respiratória
DPOC estável	↑ $PaCO_2$ ↑ HCO_3^- pH normal	Compensação renal crônica	Hipercapnia compensada
Exacerbação da DPOC	↑↑ $PaCO_2$ ↓ pH	Descompensação aguda	Acidose respiratória aguda sobre crônica
Sepse (acidose láctica)	↓ pH ↓ HCO_3^- ↓ $PaCO_2$	Produção de lactato	↑ ânion gap
Cetoacidose diabética	↓ pH ↓ HCO_3^- ↓ $PaCO_2$	Produção de corpos cetônicos	↑ ânion gap
Diarreia / ATR	↓ HCO_3^- ↓ pH ↓ $PaCO_2$	Perda de bicarbonato	Ânion gap normal

Fonte: Elaboração própria com base nas referências, 2026.

De forma geral, a gasometria arterial permite uma avaliação integrada da oxigenação, ventilação e metabolismo. Sua interpretação deve seguir uma sequência lógica: análise do pH, identificação do distúrbio primário (respiratório ou metabólico), avaliação da compensação e correlação com o quadro clínico.

Considerações Finais

Ante o exposto, é um exame simples e de resultado rápido, geralmente disponível entre 5 e 10 minutos após a coleta, podendo sair em até 2–5 minutos quando realizado em equipamentos à beira do leito. Em situações com envio ao laboratório, o tempo pode chegar a 15–20 minutos. Por ser um exame sensível, a amostra deve ser analisada, rapidamente, para evitar alterações nos valores, especialmente, dos gases.

Exemplo de resultados

Figura 2.10: Exemplo de Resultado Normal de Gasometria Arterial



RESULTADO

GASOMETRIA ARTERIAL			
Determinação do pH	**7,40**		7,35 – 7,45
Determinação do PCO2	**40,0**	mm/Hg	35 – 45
Determinação de PO2	**95,0**	mm/Hg	80 – 100
Bicarbonato (HCO3)	**24,0**	mEq/L	22 – 26
Excesso de Base (BE)	**0,0**	mEq/L	−2 a +2
Saturação de O2 (SO2)	**97,0**	%	95 – 100
Ânion Gap	**14,0**	mEq/L	10 – 20

Data da Coleta : 23/09/16 06:25
Material : Soro

Fonte: Gerada por OpenAI (ChatGPT, modelo DALL-E 3), 2026. A partir do prompt: "Infográfico simulando um resultado de gasometria arterial normal, com lista de valores de referência".

Apresenta-se pH dentro da faixa de normalidade (7,35–7,45), $PaCO_2$ entre 35–45 mmHg, PaO_2 entre 80–100 mmHg, bicarbonato (HCO_3^-) entre 22–26 mEq/L, excesso de base (BE) entre −2 e +2 mEq/L, saturação de O_2 entre 95–100% e ânion gap entre 10–20 mEq/L, indicando equilíbrio ácido-base adequado, ventilação eficiente e oxigenação preservada.

Figura 2.11: Exemplo de Resultado Alterado de Gasometria Arterial

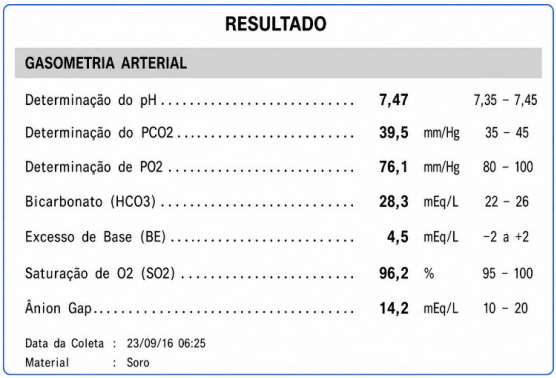

RESULTADO

GASOMETRIA ARTERIAL

Determinação do pH	**7,47**		7,35 – 7,45
Determinação do PCO2	**39,5**	mm/Hg	35 – 45
Determinação de PO2	**76,1**	mm/Hg	80 – 100
Bicarbonato (HCO3)	**28,3**	mEq/L	22 – 26
Excesso de Base (BE)	**4,5**	mEq/L	−2 a +2
Saturação de O2 (SO2)	**96,2**	%	95 – 100
Ânion Gap	**14,2**	mEq/L	10 – 20

Data da Coleta : 23/09/16 06:25
Material : Soro

Fonte: : Gerada por OpenAI (ChatGPT, modelo DALL-E 3), 2026. A partir do prompt: "Infográfico simulando um resultado de gasometria arterial alterado com distúrbio ácido-base".

O pH indica alcalemia e o HCO_3^- elevado acompanha essa alteração, definindo alcalose metabólica como distúrbio primário. A $PaCO_2$ encontra-se normal (39,5), quando o esperado seria aumento compensatório, indicando compensação respiratória inadequada. O ânion gap é normal (14,2), afastando acidose metabólica associada. Trata-se de alcalose metabólica com compensação inadequada, sugerindo distúrbio misto.

Logo, a gasometria arterial, interpretada de forma sistemática, permite identificar o distúrbio ácido-base, avaliar a compensação e reconhecer alterações associadas. A correlação com o contexto clínico é essencial para uma análise adequada e tomada de decisão segura.

Referências

ADROGUÉ, H. J.; MADIAS, N. E. ***Management of life-threatening acid-base disorders.*** *New England Journal of Medicine*, Boston, v. 338, n. 1, p. 26–34, 1998.

AMERICAN DIABETES ASSOCIATION (ADA). **Hyperglycemic crises in diabetes: standards of medical care in diabetes.** *Diabetes Care*, Arlington, v. 45, supl. 1, p. S109–S118, 2022.

GLOBAL INITIATIVE FOR CHRONIC OBSTRUCTIVE LUNG DISEASE (GOLD). ***Global strategy for the diagnosis, management, and prevention of chronic obstructive pulmonary disease.*** 2023. Disponível em: https://goldcopd.org. Acesso em: 1 maio 2026.

HAMILTON, P. K. *et al.* ***Understanding acid–base disorders.*** *Ulster Medical Journal*, Belfast, v. 86, n. 3, p. 161–166, 2017.

KACMAREK, R. M. *et al*. ***Egan's fundamentals of respiratory care***.11. ed. St. Louis: Elsevier, 2016.

KRAUT, J. A.; MADIAS, N. E. ***Serum anion gap: its uses and limitations in clinical medicine***. *Clinical Journal of the American Society of Nephrology*, Washington, v. 2, n. 1, p. 162–174, 2007.

MOORE, K. L.; DALLEY, A. F.; AGUR, A. M. R. ***Anatomia orientada para a clínica***. 8. ed. Rio de Janeiro: Guanabara Koogan, 2018.

NETTER, F. H. ***Atlas de anatomia humana***. 7. ed. Rio de Janeiro: Elsevier, 2019.

SURVIVING SEPSIS CAMPAIGN. **International guidelines for management of sepsis and septic shock 2021**. *Intensive Care Medicine*, Heidelberg, v. 47, p. 1181–1247, 2021.

WEST, J. B. ***Fisiologia respiratória:*** *princípios básicos*. 9. ed. Porto Alegre: Artmed, 2012.
WINTER, S. D. *et al*. ***The fall of the serum anion gap***. *New England Journal of Medicine*, Boston, v. 282, p. 979–983, 1970.

GUYTON, A. C.; HALL, J. E. **Tratado de fisiologia médica**. 14. ed. Rio de Janeiro: Elsevier, 2021.

CAP. 3

RADIOGRAFIA DE TÓRAX

Anna Beatriz Mota



Anna Beatriz Mota

Acadêmica de Medicina pela Universidade Estadual da Região Tocantina do Maranhão (UEMASUL). Integra a diretoria das ligas acadêmicas de Pneumologia e Cirurgia Torácica (LAPCIT) e de Cardiologia (LICARDIO). Atua na comissão organizadora do XI Congresso Internacional Médico-Acadêmico do Maranhão (COIMAMA 2026) e na comissão científica da II Jornada Sul Maranhense de Pneumologia. Atualmente participa do projeto de extensão Socorristas Mirim, desenvolvendo ações de educação em saúde e primeiros socorros, e foi integrante do projeto Oficina da Memória, voltado à promoção da saúde da pessoa idosa.

CAPÍTULO 3

RADIOGRAFIA DO TÓRAX

Resumo: A radiografia de tórax permanece como um dos exames de imagem mais utilizados na prática clínica, devido à sua ampla disponibilidade, baixo custo e capacidade de fornecer informações relevantes sobre estruturas torácicas. No entanto, sua interpretação adequada exige conhecimento anatômico e abordagem sistematizada, a fim de evitar erros diagnósticos decorrentes de leituras desorganizadas. Este capítulo aborda os principais aspectos da anatomia radiológica pulmonar normal, destacando critérios de qualidade técnica, análise do parênquima pulmonar, vascularização, hilos, mediastino, silhueta cardíaca, pleura, diafragma e demais estruturas torácicas. Ressalta-se a importância da avaliação inicial da técnica radiográfica, incluindo incidência, inspiração, rotação e penetração, como etapa fundamental para a correta interpretação da imagem. Além disso, é apresentado um checklist sistematizado que orienta a leitura sequencial do exame, contribuindo para maior precisão diagnóstica e redução de omissões. Por fim, são discutidos sinais radiológicos clássicos, frequentemente, observados na prática clínica, como consolidação pulmonar, atelectasia, pneumotórax e derrame pleural, com ênfase em seus principais achados e mecanismos fisiopatológicos.

Palavras-chave: Radiografia de Tórax; Anatomia Radiológica; Sinais Radiológicos; Diagnóstico por Imagem; Interpretação Sistemática.

CHEST RADIOGRAPHY

Abstract: Chest radiography remains one of the most widely used imaging examinations in clinical practice due to its broad availability, low cost, and ability to provide relevant information about thoracic structures. However, its proper interpretation requires anatomical knowledge and a systematic approach in order to avoid diagnostic errors resulting from disorganized readings. This chapter addresses the main aspects of normal pulmonary radiologic anatomy, highlighting criteria for technical quality, as well as the analysis of the pulmonary parenchyma, vascularization, hila, mediastinum, cardiac silhouette, pleura, diaphragm, and other thoracic structures. The importance of the initial assessment of radiographic technique—including projection, inspiration, rotation, and penetration—is emphasized as a fundamental step for correct image interpretation. In addition, a systematic checklist is presented to guide the sequential reading of the examination, contributing to greater diagnostic accuracy and reduction of omissions. Finally, classic radiologic signs frequently observed in clinical practice, such as pulmonary consolidation, atelectasis, pneumothorax, and pleural effusion, are discussed, with emphasis on their main findings and pathophysiological mechanisms.

Keywords: Chest Radiography; Radiologic Anatomy; Radiologic Signs; Diagnostic Imaging; Systematic Interpretation.

Introdução

A radiografia de tórax permanece como um dos exames de imagem mais solicitados, na prática clínica, especialmente, na avaliação inicial de pacientes com sintomas respiratórios, cardiovasculares e em diferentes contextos assistenciais. Por ser um método acessível, rápido e de baixo custo, fornece informações importantes sobre pulmões, pleuras, mediastino, silhueta cardíaca e arcabouço ósseo (Herring, 2021).

Entretanto, a interpretação adequada da radiografia de tórax requer conhecimento anatômico e método sistematizado de análise. Dessa forma, o domínio dos princípios básicos da interpretação do raio-X de tórax é essencial para estudantes e profissionais da saúde. Neste capítulo, serão abordados os principais aspectos anatômicos visualizados na radiografia de tórax, o checklist sistematizado para análise do exame e os achados radiológicos mais frequentes na prática clínica, como consolidação pulmonar, atelectasia, pneumotórax e derrame pleural.

Anatomia Radiológica Pulmonar Normal: Critérios de Qualidade Técnica

Antes da interpretação anatômica, é imprescindível avaliar a qualidade técnica da radiografia. As incidências básicas recomendadas são a posteroanterior (PA) e a perfil esquerdo. A incidência PA é superior à anteroposterior (AP) realizada à beira do leito, uma vez que esta última promove a magnificação da silhueta cardíaca e reduz a detecção de pequenas lesões parenquimatosas. O paciente pode ser posicionado em posição ortostática, semissentada, sentada ou em decúbito dorsal durante a realização do exame (Chen, 2012; Marchiori, 2015).

A inspiração deve ser máxima no momento da aquisição da imagem. Se a inspiração é insuficiente podem surgir achados falsamente alterados como aumento da área cardíaca ou padrão de edema pulmonar intersticial. Como parâmetro, espera-se a visualização de 9 a 10 arcos costais posteriores ou de 5 a 6 arcos costais anteriores acima das cúpulas frênicas. Valores inferiores indicam pulmão hipoinsuflado, enquanto valores superiores sugerem hiperinsuflação (Chen, 2012).

Parênquima Pulmonar e Vascularização

Em condições normais os pulmões contêm ar em abundância, adquirindo aspecto radiolucente (enegrecido) na radiografia. Por serem preenchidos por ar, os brônquios, normalmente, não são visualizados. Esse fundo escuro funciona como contraste natural permitindo visualização do coração, dos vasos sanguíneos e das estruturas pleurais (Herring, 2021).

Na avaliação do parênquima pulmonar é imprescindível a comparação entre os lados direito e esquerdo, buscando áreas de opacidade (mais brancas, como em pneumonia) ou hipertransparência (regiões mais escuras, característicos de enfisema e pneumotórax) (Marchiori, 2015).

A trama vascular apresenta-se como opacidades lineares correspondentes aos vasos sanguíneos. Esses vasos são mais calibrosos nas regiões centrais (próximas aos hilos) e se afilam, progressivamente, em direção à periferia pulmonar. Em posição ortostática o fluxo sanguíneo é maior na região das bases pulmonares, tornando os vasos dessa região mais evidentes (Herring, 2021). Os hilos pulmonares são formados por brônquios, artérias e veias. Na incidência PA, visualizam-se, principalmente, os ramos das artérias pulmonares, enquanto a incidência em perfil facilita sua avaliação. Normalmente, o hilo esquerdo localiza-se, ligeiramente, acima do direito, diferença que não deve ser confundida com assimetria

patológica. Se houver massa hilar será possível perceber uma sombra distinta e lobulada (Herring, 2021).

Figura 3.1: Radiografia de tórax normal em PA

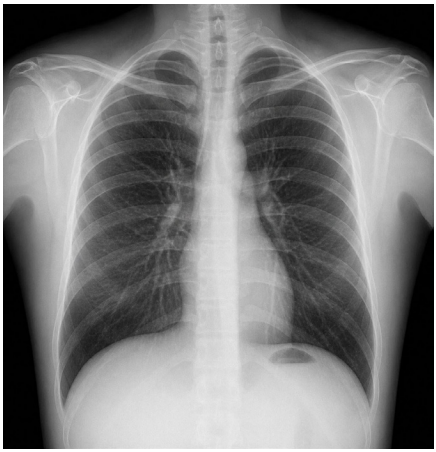

Fonte: Gerada por OpenAI (ChatGPT, modelo DALL-E 3), 2026. A partir do prompt: "Radiografia de tórax PA normal ilustrativa, com traqueia central".

Figura 3.2: Radiografia de tórax em Perfil



Fonte: Gerada por OpenAI (ChatGPT, modelo DALL-E 3), 2026. A partir do prompt: "Radiografia de tórax lateral normal".

Silhueta Cardíaca e Mediastino

O contorno cardíaco torna-se visível em razão do contraste existente entre a densidade de partes moles do coração e a radiotransparência do parênquima pulmonar adjacente. A perda desse contorno radiológico é caracterizada como sinal de silhueta, em que o ar presente no pulmão vizinho é substituído por material de densidade semelhante à de partes moles, como na pneumonia que acomete o lobo médio (Marchiori, 2015).

Na incidência PA, os contornos cardíacos e mediastinais apresentam referências anatômicas características. À direita, observa- se, superiormente, a veia cava superior, enquanto o átrio direito constitui a maior parte da borda cardíaca direita. À esquerda, identificam-se, de cima para baixo, o arco aórtico, o segmento do tronco pulmonar, a aurícula esquerda e o ventrículo esquerdo, sendo este último responsável pela formação do ápice cardíaco (Chen, 2012).

Na incidência em perfil, deve-se atentar para o espaço retroesternal, localizado imediatamente atrás do esterno. Esse espaço deve mostrar-se radiolucente (transparente), uma vez que corresponde à interposição do parênquima pulmonar entre a parede torácica anterior e a aorta ascendente (Chen, 2012).

Pleura e Diafragma

As cúpulas diafragmáticas apresentam contornos regulares e convexos, na radiografia normal, formando os seios costofrênicos anterior, posterior e lateral. O hemidiafragma direito, usualmente fica de 1 a 1,5 cm acima do esquerdo, devido à presença do fígado em posição subfrênica. A retificação das

cúpulas pode ocorrer em casos de hiperinsuflação, como no enfisema pulmonar. Na incidência, em perfil, o hemidiafragma direito costuma ser visualizado em toda a sua extensão, enquanto o hemidiafragma esquerdo, geralmente, não é observado em seu terço anterior, em razão da sobreposição da silhueta cardíaca (Herring, 2021).

Os seios costofrênicos correspondem à porção mais inferior do espaço pleural, formados pela curvatura do hemidiafragma, ao redor da base pulmonar. Em PA, são visualizados como seios costofrênicos laterais, enquanto na incidência em perfil é notado como seio costofrênico posterior. Em condições normais apresentam ângulos agudos e bem definidos. Nos derrames pleurais, o líquido se acumula nesses recessos, causando velamento (Herring, 2021).

As fissuras pleurais (oblíqua e horizontal) são dobras da pleura visceral que separam os lobos pulmonares. Quando visíveis, aparecem como linhas contíguas e finas, o espessamento da fissura pode ser causado pela presença de líquido ou de fibrose. É normal existir quantidade pequena de líquido no espaço pleural, mas não ar. As fissuras oblíquas são melhor visualizadas na incidência em perfil, seguindo trajeto inferior e anterior a partir da quarta vértebra torácica. Já a fissura horizontal é mais perceptível nas incidências em PA ou AP, separando o lobo superior e médio, a partir do hilo até a periferia (Herring, 2021; Marchiori, 2015).

Figura 3.3: Radiografia de tórax em Póstero-Anterior, destacando a carina.

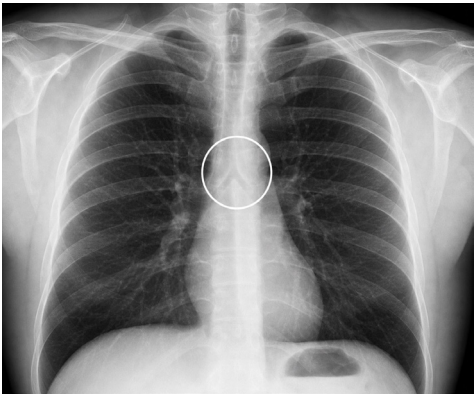

Fonte: Gerada por OpenAI (ChatGPT, modelo DALL-E 3), 2026.
A partir do prompt: "Radiografia de tórax PA".

Vias aéreas

A traquéia deve ocupar posição central, sem desvios. A carina, ponto de bifurcação traqueal em brônquios direito e esquerdo, precisa estar claramente visível e sem alargamento (Junior, 2021).

Arcabouço ósseo

As costelas, clavículas, escápulas e a coluna torácica devem ser inspecionadas com atenção para excluir fraturas, lesões expansivas ou alterações metabólicas que possam mimetizar doenças pulmonares. A coluna torácica e o esterno são mais, facilmente, visualizados na incidência em perfil (Junior, 2021).

Os segmentos posteriores dos arcos costais apresentam maior densidade radiográfica, articulam-se com a coluna vertebral e possuem concavidade voltada para baixo. As

porções anteriores tornam-se menos evidentes, na região média do tórax, apresentando concavidade superior. A avaliação das costelas deve seguir uma sequência iniciando-se pelos segmentos posteriores da primeira à décima segunda costela, seguida pela análise dos segmentos anteriores e, por fim, das porções laterais de ambos os lados. A contagem costal deve ser realizada pelos arcos posteriores, porquanto são mais facilmente visualizados (Marchiori, 2015).

Figura 3.4: Avaliação do arcabouço ósseo em radiografia de tórax em PA

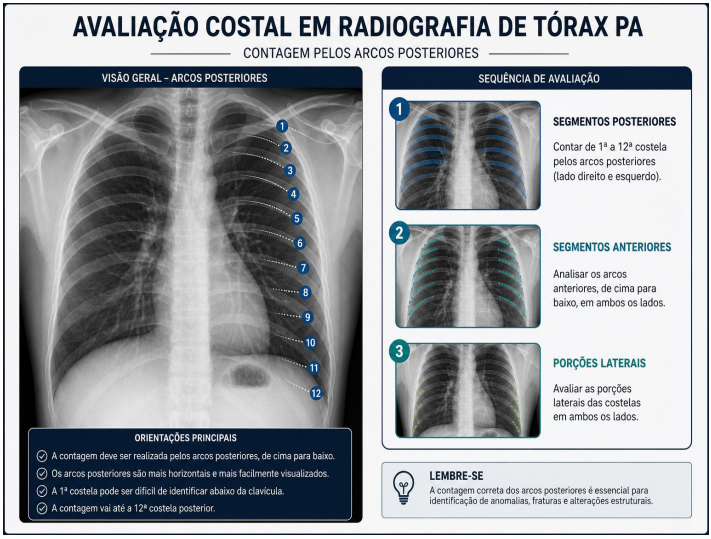

Fonte: Gerada por OpenAI (ChatGPT, modelo DALL-E 3), 2026. Prompt: "Raio-X de tórax com numeração e destaque didático para os arcos costais".

Tecidos moles

Sombras provenientes de mamas, pregas cutâneas ou panículo adiposo podem se projetar sobre os campos pulmonares e simular opacidades patológicas. O conhecimento dessas estruturas normais evita interpretações equivocadas (Júnior, 2021).

Checklist Sistemática

Para garantir uma interpretação completa e evitar omissões, recomenda-se a adoção de um checklist sequencial. A ordem proposta abaixo segue uma abordagem lógica, iniciando pelos aspectos técnicos e de qualidade da imagem, avançando para as estruturas de fora para dentro.

Tabela 3.1: Checklist sequencial de etapas

Etapa	Estrutura	O Que Observar?	Padrão de Normalidade
1	Identificação	Identificação correta e dados do paciente.	Conferir se o nome, registro e data correspondem ao paciente correto.
2	Técnica	Técnica radiográfica.	Incidência adequada (PA e perfil são o padrão), sem artefatos ou defeitos técnicos.
3	Rotação	Alinhamento das clavículas.	Extremidades mediais das clavículas devem estar simétricas e equidistantes dos processos espinhosos.
4	Inspiração	Expansão pulmonar.	Avaliar o grau de inspiração através da contagem das costelas: 9 a 10 costelas posteriores visíveis acima do diafragma.
5	Penetração	Coluna torácica e silhueta.	Em PA: a coluna torácica retrocardíaca não deve ser nitidamente visível. Perfil: variação na transparência (região superior há hipotransparência, enquanto na inferior, hipertransparência).
6	Partes Moles	Tecido subcutâneo e músculos.	Simetria das partes moles, mamas, sem presença de gás/enfisema subcutâneo ou densidades anormais.
7	Arcabouço Ósseo	Costelas, clavículas e coluna.	Integridade das estruturas ósseas. Sem fraturas, lesões líticas ou blásticas. Alinhamento preservado da coluna e arcos costais.

8	Diafragma	Cúpulas diafragmáticas e recessos.	Contornos livres dos hemidiafragmas (direito costuma ser 1 a 2 cm mais alto). Cúpulas com formato convexo e recessos costofrênicos livres/agudos. Sem projeções anômalas que simulem opacidades.
9	Mediastino	Silhueta cardíaca e grandes vasos.	Sem alargamentos anormais. Espaço retroesternal livre no perfil. Centralização das estruturas. Índice cardiotorácico adequado em adultos (< 0,5).
10	Hilos Pulmonares	Pedículo vascular.	Hilo esquerdo geralmente posicionado mais alto que o direito. Contornos regulares e densidade habitual.
11	Pleura	Espessamento ou líquido.	Em condições normais, a pleura visceral e parietal não são visíveis (espaço pleural virtual). Recessos livres.
12	Parênquima Pulmonar	Pulmões direito e esquerdo.	Campos pulmonares hipotransparentes (pretos), com trama vascular delicada que vai se afilando à medida que se direciona para a periferia. Sem opacidades ou nódulos.

Fonte: Elaboração própria pelos autores, 2026.

Sinais clássicos na Radiografia Torácica Consolidação pulmonar

A consolidação pulmonar ocorre pela substituição do ar por líquido, secreção, células inflamatórias ou outros materiais. Na radiografia se manifesta como uma opacidade homogênea esbranquiçada em determinada região do pulmão. Devido ao aumento da densidade local, estruturas normalmente visíveis, como vasos pulmonares, tornam-se pouco perceptíveis (Junior, 2021).

Um sinal, frequentemente associado, é o broncograma aéreo, produzido quando os brônquios preenchidos por ar, enquanto o tecido pulmonar circundante está ocupado por material patológico. Na radiografia, os brônquios aparecem

estruturas tubulares escuras no interior da área opacificada comum em pneumonias. Nas pneumonias centrais, o broncograma aéreo é mais prontamente visualizado. Já nas regiões da periferia pulmonar sua identificação torna-se mais difícil devido ao menor calibre dos brônquios. (Herring, 2021; Marchiori, 2015). Além disso, a consolidação pulmonar pode apresentar o sinal da silhueta. Esse achado é importante para localizar a lesão e ocorre quando a opacidade do parênquima acometido entra em contato com estruturas da mesma densidade, como coração, aorta e diafragma, alterando o contorno da radiografia (Júnior, 2021).

Figura 3.5: Radiografia de tórax em PA com consolidação pulmonar



Fonte: Gerada por OpenAI (ChatGPT, modelo DALL-E 3), 2026. A partir do prompt: "Radiografia de tórax ilustrando consolidação pulmonar".

Atelectasia

A atelectasia corresponde à insuflação incompleta do pulmão decorrente da redução parcial ou total do espaço

aéreo por colapso (ou colabamento) do parênquima pulmonar. Dessa forma, com a reabsorção do ar, ocorre aumento da densidade radiológica e diminuição do volume pulmonar, diferentemente, da consolidação. Devido à pressão negativa no espaço pleural, as estruturas móveis do tórax tendem a ser desviadas para o lado afetado (Herring, 2021).

De acordo com Marchiori, os principais sinais radiológicos incluem:

- Desvio do mediastino e da traqueia para o lado acometido;
- Deslocamento das fissuras pulmonares;
- Aproximação dos arcos costais;
- Hiperinsuflação compensatória das áreas vizinhas.

Em perfil, identifica-se o aumento do tamanho do espaço livre retroesternal e, em PA, o pulmão contralateral projeta-se além da linha média.

Figura 3.6: Radiografia de tórax em PA com atelectasia e importante desvio de traquéia



Fonte: Gerada por OpenAI (ChatGPT, modelo DALL-E 3), 2026. A partir do prompt: "Radiografia de tórax mostrando atelectasia total direita com desvio de mediastino".

As causas mais comuns incluem mecanismos obstrutivos (secreção, tumor, nódulo ou corpo estranho brônquico), compressivos (massas, derrame pleural), aderências pleurais (como sequelas de tuberculose) e trauma. Os tipos de atelectasia mais frequentes são: atelectasia subsegmentar, atelectasia compressiva ou passiva e atelectasia obstrutiva (Junior, 2021).

Pneumotórax

O pneumotórax consiste na presença de gás, no espaço pleural, aumentando a pressão negativa intrapleural e causando a retração do parênquima e possível colapso pulmonar. Trata-se de uma condição que pode ocorrer, de forma espontânea ou secundária, a traumas torácicos, além de poder estar associada a procedimentos invasivos. Quanto à classificação, o pneumotórax pode ser dividido em primário ou secundário, conforme a presença ou ausência de doença pulmonar prévia. Também pode ser classificado em simples e hipertensivo, de acordo com o impacto hemodinâmico e o desvio de estruturas mediastinais. No pneumotórax simples, há colapso pulmonar sem repercussão significativa sobre o mediastino. Já no pneumotórax hipertensivo, ocorre aumento progressivo da pressão intrapleural, com desvio mediastinal para o lado contralateral, com possível a inversão do diafragma, principalmente à esquerda (Herring, 2021). **Dica: Nunca ocorre desvio das estruturas para o lado acometido.**

Na radiografia de tórax, o pneumotórax pode ser identificado pela visualização da linha pleural visceral, que corresponde à interface entre a pleura visceral e o ar presente no espaço pleural. Essa linha se apresenta como um fino contorno radiopaco, delimitando a borda do pulmão colapsado e sendo paralela à parede torácica. Em geral, não ocorre traumatismo pulmonar periférico à linha pleural visceral (Herring, 2021).

Figura 3.7: Radiografia de tóráx em PA com Pneumotórax simples

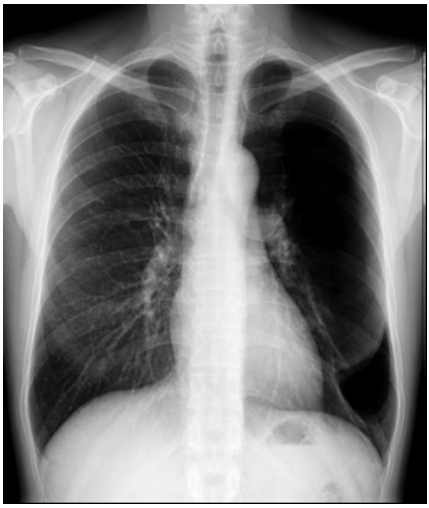

Fonte: Gerada por OpenAI (ChatGPT, modelo DALL-E 3), 2026. A partir do prompt: "Radiografia de tórax evidenciando pneumotórax simples."

Figura 3.8: Radiografia de tóráx em PA com Pneumotórax hipertensivo

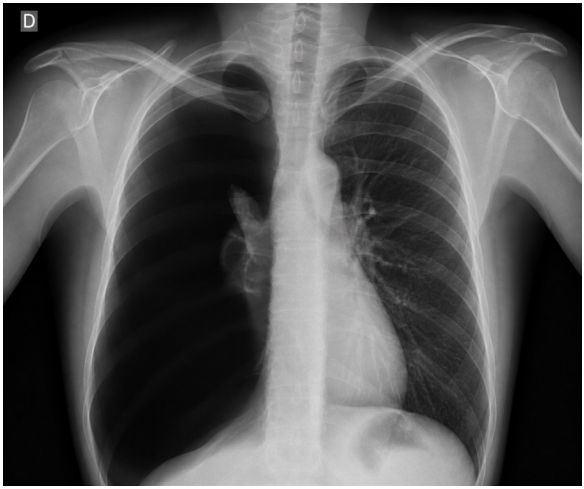

Fonte: Gerada por OpenAI (ChatGPT, modelo DALL-E 3), 2026. A partir do prompt: "Radiografia de tórax ilustrando pneumotórax hipertensivo."

Em alguns casos, pode haver associação com líquido pleural, caracterizando um hidropneumotórax, condição em que se observa, simultaneamente, ar e líquido no espaço pleural (Marchiori, 2015).

Outro achado importante, especialmente, em radiografias realizadas em decúbito dorsal, é o sinal do seio profundo. Nesse contexto, o ar tende a se acumular, anteriormente e inferiormente, aprofundando o ângulo costofrênico e aumentando a radiotransparência nesta região (Herring, 2021).

Derrame pleural

Em condições fisiológicas, o espaço pleural contém aproximadamente 2 a 5 ml de líquido. O derrame pleural corresponde ao acúmulo anormal desse líquido na cavidade pleural, resultante do desequilíbrio entre os mecanismos de formação e reabsorção (Herring, 2021).

Do ponto de vista fisiopatológico, o derrame pleural pode ser classificado em transudato, geralmente, associado ao aumento da pressão hidrostática ou redução da pressão oncótica, e exsudato, relacionado a processos inflamatórios. Além disso, pode se apresentar de maneira unilateral ou bilateral, dependendo da etiologia subjacente. Quanto à sua distribuição anatômica, o derrame pleural pode ser classificado em livre, quando o líquido se distribui de forma dependente na cavidade pleural, interlobar, quando se acumula nas fissuras pulmonares, subpulmonar, quando se localiza entre o pulmão e o diafragma, podendo simular elevação diafragmática, laminar, quando apresenta pequeno volume com discreto espessamento pleural e loculado, quando há formação de coleções septadas, geralmente, associadas a processos inflamatórios ou infecciosos. O empiema pleural corresponde à presença de pus no espaço pleural, sendo uma forma de derrame loculado de origem infecciosa (Marchiori, 2015).

Do ponto de vista radiológico, o líquido pleural se

manifesta como uma área de opacificação homogênea, de maior densidade ("mais branca"). Em razão da gravidade, o líquido tende a se acumular, inicialmente, nas regiões mais dependentes da cavidade pleural, sendo o seio costofrênico posterior uma das áreas mais precocemente acometidas. Pequenos volumes podem ser detectados de forma mais sensível, na radiografia, em perfil ou em decúbito lateral com feixe horizontal (incidência de Laurell). Já na incidência PA o apagamento do seio costofrênico lateral, geralmente, se torna visível a partir de volumes em torno de 200 ml. Na radiografia em decúbito dorsal, a detecção pode ser mais difícil, porque o líquido se distribui de maneira mais difusa, ao longo da cavidade pleural, reduzindo a formação de níveis hidroaéreos evidentes (Marchiori, 2015; Herring, 2021).

O sinal do menisco, ou sinal da parábola, corresponde à curvatura côncava superior formada na interface entre o líquido pleural e o pulmão colapsado. Esse formato resulta da retração elástica do pulmão e da adesão do líquido às estruturas pleurais. Na incidência em perfil, derrames mais volumosos podem assumir configuração em "U" (Herring, 2021).

Figura 3.9: Radiografia de tórax em PA com derrame pleural.

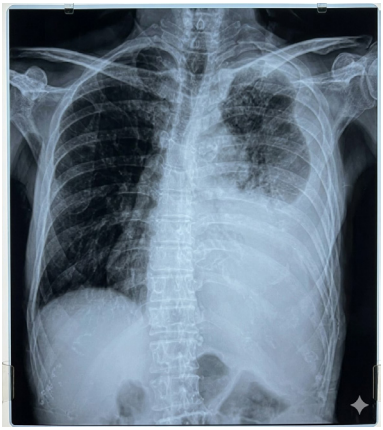

Fonte: Gerada por OpenAI (ChatGPT, modelo DALL-E 3), 2026. A partir do prompt: "Radiografia de tórax mostrando derrame pleural direito".

Discussão

A análise da radiografia de tórax revela-se como uma competência clínica que transcende a identificação de manchas ou sombras, visto que exige a integração entre a técnica rigorosa e o raciocínio fisiopatológico. A literatura reforça, portanto, que a qualidade técnica é o primeiro filtro para evitar diagnósticos falso-positivos.

Entre os achados abordados, consolidação, atelectasia, pneumotórax e derrame pleural apresentam sinais radiológicos clássicos (broncograma aéreo, desvio mediastinal, linha pleural visceral e sinal do menisco, respectivamente) que permitem diagnóstico diferencial preciso.

Em suma, a utilização do checklist sistematizado proposto reduz a variabilidade interpretativa e garante que estruturas frequentemente negligenciadas como o arcabouço ósseo e os tecidos moles sejam, devidamente, avaliadas. A discussão desses achados permite que o profissional utilize esta ferramenta de baixo custo com a máxima eficácia diagnóstica.

Referências

CHEN, Michael Y M.; POPE, Thomas L.; OTT, David J. LANGE: **Radiologia Básica**. 2. ed. Porto Alegre: AMGH, 2012. E-book. p.95. ISBN 9788580551099. Acesso em: 29 abr. 2026.

HERRING, William. **Radiologia Básica - Aspectos Fundamentais**. 4. ed. Rio de Janeiro: GEN Guanabara Koogan, 2021. E-book. p.59. ISBN 9788595158719. Acesso em: 29 abr. 2026.

JUNIOR, Carlos Fernando de M. **Radiologia Básica**. 3. ed. Rio de Janeiro: Thieme Revinter, 2021. E-book. p.98. ISBN 9786555720594. Acesso em: 29 abr. 2026.

KUMAR, Vinay; ABBAS, Abul K.; ASTER, Jon C. Robbins **Patologia Básica**. 10. ed. Rio de Janeiro: Elsevier, 2018.

MARCHIORI, Edson. **Introdução à Radiologia**. 2. ed. Rio de Janeiro: Guanabara Koogan, 2015. E-book. p.47. ISBN 978-85-277- 2702-0. Acesso em: 29 abr. 2026.

CAP. 4

TOMOGRAFIA COMPUTADORIZADA DO TÓRAX

Maria Gabrielle Pereira de Albuquerque



Maria Gabrielle Pereira de Albuquerque

Graduanda em Medicina pela Universidade Estadual da Região Tocantina do Maranhão (UEMASUL). É membro da Liga Acadêmica de Pneumologia e Cirurgia Torácica da UEMASUL (LAPCIT), da Liga Acadêmica de Ortopedia e Traumatologia (ORTOLIGA) e voluntária no projeto de extensão “Trajetórias de Expressão”.

CAPÍTULO 4

TOMOGRAFIA COMPUTADORIZADA DO TÓRAX

Resumo: A tomografia computadorizada (TC) de tórax é um exame não invasivo que utiliza múltiplos raios X e processamento digital para gerar imagens transversais detalhadas, superando a radiografia convencional ao evitar a sobreposição de estruturas. Por meio da escala de Hounsfield o método permite quantificar densidades teciduais, facilitando a identificação de lesões conforme a gradação de unidades. A técnica é o padrão-ouro para avaliar o mediastino, a cavidade torácica e o parênquima pulmonar, exigindo ajustes de janelamento para destacar vasos, linfonodos ou tecidos específicos. O uso de contraste endovenoso potencializa a análise de estruturas vasculares, sendo crucial no diagnóstico de diversas patologias. Entre os achados clínicos fundamentais estão consolidações com broncogramas aéreos, atelectasias, derrames pleurais e cavitações. Além disso, a TC desempenha um papel indispensável na identificação de padrões específicos, como os micronódulos da tuberculose miliar, e na avaliação rigorosa de nódulos e massas. Assim sendo, consolida-se como ferramenta central no estadiamento oncológico e na detecção de metástases, garantindo uma abordagem terapêutica precisa e direcionada para o paciente.

Palavras-chave: Tomografia Computadorizada de Tórax; Escala Hounsfield; Diagnóstico por Imagem; Anatomia Seccional; Patologias Pulmonares.

CHEST COMPUTED TOMOGRAPHY

Abstract: Chest computed tomography (CT) is a non-invasive imaging exam that uses multiple X-rays and digital processing to generate detailed cross- sectional images, surpassing conventional radiography by avoiding structural overlap. Using the Hounsfield scale, this method allows for the quantification of tissue densities, facilitating the identification of lesions based on unit gradation. The technique is the gold standard for evaluating the mediastinum, thoracic cavity, and lung parenchyma, requiring windowing adjustments to highlight vessels, lymph nodes, or specific tissues. The use of intravenous contrast enhances the analysis of vascular structures, which is crucial in diagnosing various pathologies. Key clinical findings include consolidations with air bronchograms, atelectasis, pleural effusions, and cavitations. Furthermore, CT plays an indispensable role in identifying specific patterns, such as miliary tuberculosis micronodules, and in the rigorous evaluation of nodules and masses. Thus, it establishes itself as a central tool in oncological staging and metastasis detection, ensuring a precise and targeted therapeutic approach for the patient.

Keywords: Chest Computed Tomography; Hounsfield Scale; Diagnostic Imaging; Sectional Anatomy; Pulmonary Pathologies.

Introdução

A Tomografia Computadorizada (TC) é um exame de imagem não invasivo que utiliza imagem combinada de múltiplos raio x e processamento computacional avançado, oferecendo imagens mais detalhadas em cortes transversais e axiais da região desejada. Por ser um exame computadorizado possibilita caracterizar as densidades dos tecidos corporais na gradação da escala de Hounsfield (Tabela 4.1), isso permite diferenciar as características de cada tecido, assim como eventuais lesões ou mudança na atenuação, podendo ser hipodenso, hiperdenso ou isodenso (Fernandes, 2023).

Tabela 4.1: Densidades segundo escala Hounsfield

Tecido	Densidade (HU)	Termo radiológico	Coloração da imagem
Ar	-1000	Hipodenso	Preto
Água	0	Isodenso	Cinza
Partes moles	40 a 90	Isodenso	Cinza
Osso	250 a 700	Hiperdenso	Branco

Fonte: Tabela elaborada pelos autores, 2026.

Apesar de fácil realização e baixo custo a Radiografia de tórax possui limitações diagnósticas devido à sobreposição de imagens. Dessa forma, a Tomografia Computadorizada de Tórax é o método de imagem preferível para a avaliação do mediastino e cavidade torácica, por ser possível a obtenção de imagens mais detalhadas, além de permitir a avaliação da disposição e estudo dinâmico de estruturas vasculares por meio da utilização de contraste endovenoso (Fernandes, 2023; Chen, 2012).

Figura 4.1: Fluxograma resumindo as indicações de TC de tórax



Fonte: Gerada por OpenAI (ChatGPT, modelo DALL-E 3), 2026. A parir do prompt: "Fluxograma clínico sobre indicações de TC de tórax".

Interpretação da Tomografia

O primeiro passo para a interpretação de uma Tomografia Computadorizada de tórax é verificar a identificação do paciente, uso ou não de contraste, se usado o contraste é arterial ou venoso (Fernandes, 2023).

O segundo passo é verificar a técnica. Para isso, é necessário entender dois conceitos básicos: um exame adquirido de forma correta e o conceito de janelamento. Um bom exame tomográfico consiste na aquisição helicoidal com, no mínimo, 7 mm de espessura de corte e com intervalo de 6 a 8 mm entre eles. Entretanto, a atual aquisição de imagem helicoidal multicanal permite aquisições milimétricas sem espaçamento entre os cortes. Deve-se também priorizar por uma inspiração adequada e não movimentação do paciente durante o exame (Fernandes, 2023).

O janelamento consiste na manipulação da escala de cinzas da imagem, o que torna possível distinguir os diferentes componentes. Dentro desse conceito, encontramos dois parâmetros: o Window Level, que define a intensidade da escala de cinzas e o Window Width que define a amplitude da escala. Portanto, entender esse conceito não é apenas perceber um ajuste técnico, mas apreender uma ferramenta de segmentação diagnóstica, em busca de analisar a estrutura desejada na melhor janela. As janelas de avaliação torácica consistem na janela pulmonar (Figura 4.2) e mediastino (Figura 4.3) (Fernandes, 2023; Hochhegger, 2021).

Tabela 4.2: Janelas e estruturas avaliadas

Janela	Estruturas avaliadas
Pulmonar	Parênquima pulmonar, Árvore brônquica, Trama vascular fina, Pleura.
Mediastino	Coração e grandes vasos, Linfonodos, Esôfago.

Fonte: Tabela elaborada pelos autores, 2026.

Figura 4.2: Cortes transversais da janela pulmonar mostrando a anatomia normal em uma TC de tórax.

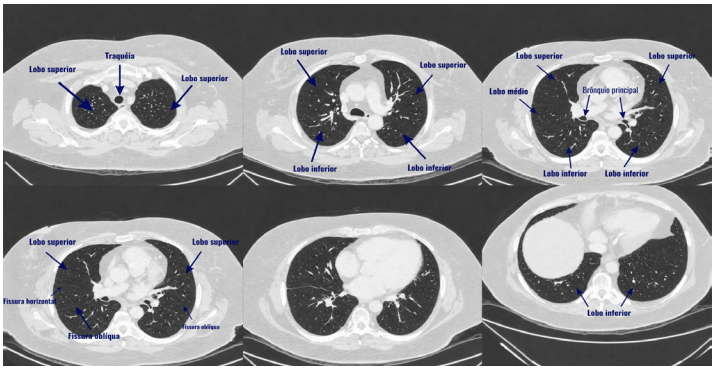

Fonte: Gerada por OpenAI (ChatGPT, modelo DALL-E 3), 2026. A partir do prompt: "Cortes de TC de tórax (janela pulmonar) com anatomia normal".

Figura 4.3: Cortes transversal da janela de mediastino, mostrando a anatomia normal em uma TC de tórax em A-F

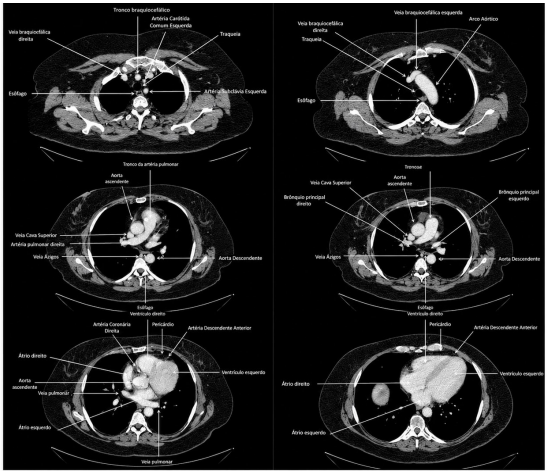

Fonte: Gerada por OpenAI (ChatGPT, modelo DALL-E 3), 2026. A partir do prompt: "Corte axial de TC de tórax".

Há duas formas sequenciais de analisar uma TC de tórax (Tabela 4.3):

Tabela 4.3: Sequências de análise de TC

Passos	Dentro para fora	Análise por janela
Passo 1	Identificação do paciente	Identificação do paciente
Passo 2	Vias Aéreas	Parênquima
Passo 3	Parênquima e pleura	Mediastino
Passo 4	Coração e vasos	Óssea
Passo 5	Partes ósseas	Partes moles
Passo 6	Partes moles	Abdome superior

Fonte: Tabela elaborada pelos autores, 2026.

Figura 4.4: Fluxograma resumidos os principais achados da TC de tórax



Fonte: Gerada por OpenAI (ChatGPT, modelo DALL-E 3), 2026. A partir do prompt: "Fluxograma de análise de achados em TC de tórax".

Consolidação

Consiste na substituição do ar por líquido (exsudadto inflamatório, sangue, edema ou líquido aspirado) no espaço aéreo que surge como aumento da atenuação do parênquima do pulmão e, conforme discutido anteriormente, uma imagem hiperdensa (branca). Outro indicativo de consolidação pulmonar é o broncograma aéreo (Figura 4.5). Em uma TC normal os brônquios não são visíveis, pois apresentam paredes delgadas e, além de preenchidos por ar, são circundados por ar (Fernandes, 2023).

Com a substituição do ar por líquido, levando a formação de uma consolidação, há uma mudança na densidade alveolar e dos brônquios, o que fará com que os brônquios se destaquem no centro da consolidação (Fernandes, 2023).

Figura 4.5: Tomografia computadorizada de tórax, evidenciando áreas de consolidação com broncogramas aéreos



Fonte: Gerada por OpenAI (ChatGPT, modelo DALL-E 3), 2026. A partir do prompt: "Corte de TC de tórax evidenciando consolidação e broncogramas aéreos".

Atelectasias

A atelectasia (Figura 4.6) consiste na perda de volume de partes do parênquima pulmonar. Pode ser extensa, com colapso completo de um pulmão inteiro ou, mais comumente, de menores proporções, envolvendo um lobo, segmento ou subsegmento (Fernandes, 2023).

Figura 4.6: TC de tórax evidenciando atelectasia (cabeça da seta) e derrame pleural(seta)

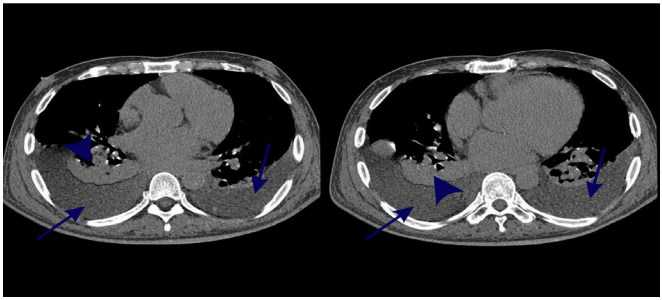

Fonte: Gerada por OpenAI (ChatGPT, modelo DALL-E 3), 2026. A partir do prompt: "Corte de TC de tórax (janela mediastino) mostrando derrame pleural e atelectasia".

Derrame pleural

O derrame pleural (Figura 4.6) é o acúmulo excessivo de líquido no espaço pleural, que é uma cavidade virtual situada entre as pleuras visceral e parietal. Na tomografia, os achados são acúmulo de densidade líquida nas zonas declives, configuração em "crescente" e pode causar compressão do parênquima pulmonar adjacente (Fernandes, 2023).

Cavitação

A cavitação pulmonar (Figura 4.7) é uma área preenchida por gás, no interior de uma lesão do parênquima, resultante de processos infecciosos ou não infecciosos que pode ser visualizada por radiografia ou TC de tórax (Robbins, 2018). Na tomografia, a cavitação aparece como um espaço preenchido por gás, identificado como uma área de baixa atenuação no interior do parênquima pulmonar, com bordas regulares ou irregulares (Robbins, 2018).

Figura 4.7: TC de tórax, evidenciando cavitações sugestivas de tuberculose.

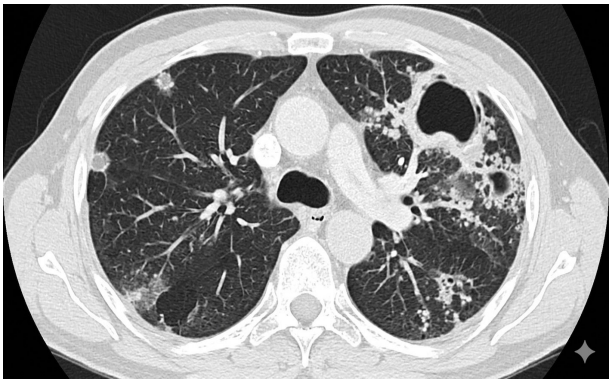

Fonte: Gerada por OpenAI (ChatGPT, modelo DALL-E 3), 2026. A partir do prompt: "Corte axial de TC de tórax mostrando cavitação pulmonar".

Tuberculose miliar

A tuberculose miliar (Figura 4.8) é a forma clínica da doença que ocorre devido a disseminação hematogênica do Mycobacterium tuberculosis. A nomenclatura "miliar" origina-se do aspecto radiológico da patologia, com diversos micronódulos esbranquiçados distribuídos bilateralmente de forma difusa e aleatória (Robbins, 2018).

Figura 4.8: TC de tórax, evidenciando micronódulos bilaterais distribuídos de forma aleatória e difusa, achado sugestivo de tuberculose miliar

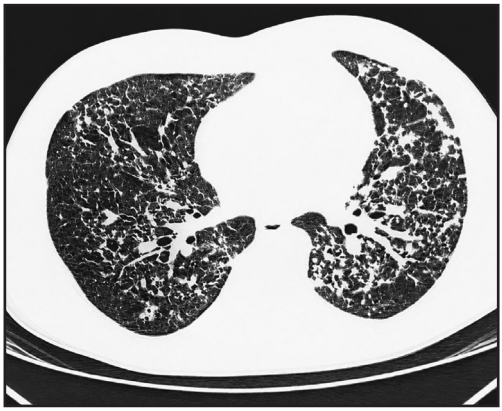

Fonte: Gerada por OpenAI (ChatGPT, modelo DALL-E 3), 2026. A partir do prompt: "Corte de TC de tórax demonstrando padrão micronodular de tuberculose miliar".

Nódulo

O nódulo pulmonar (Figura 4.9) se apresenta como uma opacidade, na maioria das vezes, ovalada, que pode variar de 1 a 3 cm que podem sinalizar diagnósticos diferenciados. Tais lesões podem evoluir para massas, lesões de tamanho maior que 3 cm que tem a capacidade de invadir estruturas adjacentes (Robbins, 2018).

Figura 4.9: TC de tórax, evidenciando nódulo pulmonar de superfície irregular

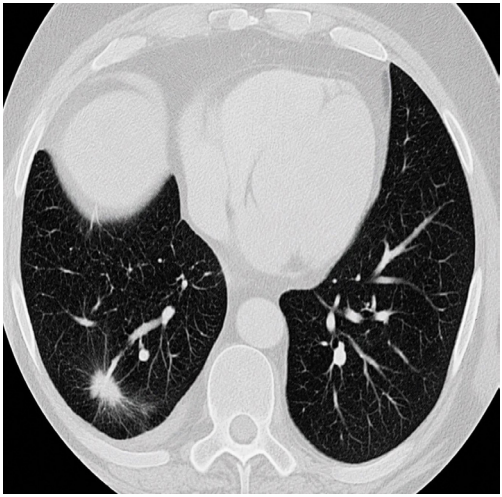

Fonte: Gerada por OpenAI (ChatGPT, modelo DALL-E 3), 2026. A partir do prompt: "Corte de TC de tórax destacando nódulo pulmonar irregular".

Referências

CHEN, Michael Y M.; POPE, Thomas L.; OTT, David J. LANGE: **Radiologia Básica**. 2. ed. Porto Alegre: AMGH, 2012. E-book. p.95. ISBN 9788580551099. Acesso em: 29 abr. 2026.

HERRING, William. **Radiologia Básica - Aspectos Fundamentais. 4. ed. Rio de Janeiro:** GEN Guanabara Koogan, 2021. E-book. p. 59. ISBN 9788595158719. Acesso em: 29 abr. 2026.

HOCHHEGGER, B. *et al*. **Terminologia de imagem do tórax:** proposta de atualização do Departamento de Tórax do Colégio Brasileiro de Radiologia. Radiologia Brasileira, São Paulo, v. 54, n. 4, p. 248-267, 2021.

JUNIOR, Carlos Fernando de M. **Radiologia Básica**. 3. ed. Rio de Janeiro: Thieme Revinter, 2021. E-book. p.98. ISBN 9786555720594. Acesso em: 29 abr. 2026.

KUMAR, Vinay; ABBAS, Abul K.; ASTER, Jon C. Robbins **Patologia Básica**. 10. ed. Rio de Janeiro: Elsevier, 2018.

MARCHIORI, Edson. **Introdução à Radiologia**. 2. ed. Rio de Janeiro: Guanabara Koogan, 2015. E-book. p.47. ISBN 978-85-277- 2702-0. Acesso em: 29 abr. 2026.

CAP. 5

MÉTODOS DIAGNÓSTICOS COMPLEMENTARES

Guilherme de Almeida Silveira
Vitória Karoline Costa Rodrigues



Guilherme de Almeida Silveira

Estudante de Medicina da Universidade Estadual da Região Tocantina do Maranhão (UEMASUL), com formação acadêmica iniciada no Paraguai (2019–2020). Participou de congressos e eventos científicos internacionais, com apresentação de trabalhos e intercâmbio com pesquisadores de diferentes países. Desenvolve iniciação científica nas áreas de saúde comunitária, microbiologia e anatomia. Integra a Liga Acadêmica de Ortopedia da UEMASUL e a Liga Acadêmica de Alergologia, Reumatologia e Imunologia da UFMA, além de participar de projetos de extensão universitária.



Vitória Karoline Costa Rodrigues

Graduanda em Medicina pela Universidade Estadual da Região Tocantina do Maranhão (UEMASUL). Desenvolve atividades extracurriculares como membro da Liga Acadêmica de Anestesiologia da UEMASUL e integra a Liga Acadêmica de Ginecologia e Obstetrícia e a Liga Acadêmica de Urgência, Trauma e Emergência da Universidade Federal do Maranhão (UFMA).

CAPÍTULO 5

MÉTODOS DIAGNÓSTICOS COMPLEMENTARES: COLETA DE ESCARRO INDUZIDO, BIÓPSIA PLEURAL E BRONCOSCOPIA FLEXÍVEL

Resumo: O diagnóstico das patologias respiratórias, frequentemente, exige a obtenção direta de amostras das vias aéreas inferiores, do pulmão ou da cavidade pleural, uma vez que a avaliação clínica e os métodos não invasivos isolados apresentam limitações de acurácia diagnóstica. Este capítulo descreve os princípios técnicos, as indicações e a metodologia de execução de três procedimentos complementares essenciais na prática pneumológica: a coleta de escarro induzido, indicada na investigação de tuberculose pulmonar, pneumonias em imunocomprometidos, neoplasias, asma e DPOC (Doença Pulmonar Obstrutiva Crônica), a biópsia pleural por agulha pelas técnicas de Abrams e Cope, que complementa a toracocentese ao agregar análise histológica nos derrames exsudativos de etiologia indeterminada e a broncoscopia flexível, principal método invasivo de avaliação das vias aéreas, indicada em hemoptise, pneumonia persistente, suspeita de neoplasia e tuberculose com escarro negativo. Para cada procedimento, são apresentados checklist de materiais, técnica passo a passo, fluxogramas de conduta, dicas práticas e erros frequentes.

Palavras-chave: Diagnóstico; Biópsia Pleural; Escarro Induzido; Broncoscopia flexível; Habilidades Clínicas.

COMPLEMENTARY DIAGNOSTIC METHODS: INDUCED SPUTUM COLLECTION, PLEURAL BIOPSY AND FLEXIBLE BRONCHOSCOPY

Abstract: The diagnosis of respiratory pathologies frequently requires the direct collection of samples from the lower airways, lung parenchyma, or pleural cavity, given that clinical evaluation and non-invasive methods alone present limitations in diagnostic accuracy. This chapter describes the technical principles, indications, and execution methodology of three essential complementary procedures in pulmonology practice: induced sputum collection, indicated in the investigation of pulmonary tuberculosis, pneumonia in immunocompromised patients, neoplasms, asthma, and COPD (Chronic Obstructive Pulmonary Disease); pleural needle biopsy using the Abrams and Cope techniques, which complements thoracentesis by adding histological analysis in exudative effusions of undetermined etiology; and flexible bronchoscopy, the primary invasive method for airway evaluation, indicated in hemoptysis, persistent pneumonia, suspected neoplasm, and tuberculosis with negative sputum. For each procedure, material checklists, step-by-step techniques, management flowcharts, practical tips, and common errors are presented.

Keywords: Diagnosis; Pleural Biopsy; Induced Sputum; Flexible bronchoscopy; Clinical Skills.

Introdução

O diagnóstico das patologias respiratórias, frequentemente, exige a obtenção direta de amostras do trato respiratório inferior ou da cavidade pleural, visto que a avaliação clínica e os métodos não invasivos isolados apresentam limitações relevantes de acurácia diagnóstica (Gonçalves; Eze, 2023). A coleta de escarro induzido, a biópsia pleural e a broncoscopia flexível constituem métodos complementares fundamentais na prática pneumológica, cada qual com indicações e rendimentos específicos. Este capítulo descreve os princípios técnicos, as indicações e a metodologia de execução dos três procedimentos, de modo a capacitar o desempenho seguro na prática diária.

Coleta de Escarro Induzido

A coleta de escarro induzido é um método complementar não invasivo, descrito em 1958, baseado na inalação de solução salina nebulizada com subsequente expectoração por tosse. A solução hipertônica, por seu efeito higroscópico, cria um gradiente osmótico

no lúmen brônquico que reduz a viscosidade do muco, estimula as células caliciformes e desencadeia o reflexo da tosse sendo, especialmente, útil em pacientes incapazes de expectorar espontaneamente (Dragonieri *et al*., 2023).

- **Tuberculose pulmonar:** indicado quando a baciloscopia do escarro espontâneo é negativa ou quando o paciente é incapaz de expectorar, porque eleva o rendimento da baciloscopia e da cultura, com rendimento diagnóstico semelhante ao da broncoscopia com LBA (lavado broncoalveolar) e melhor custo-benefício (Silva *et al*., 2021);
- **Pneumonia:** especialmente, em imuno

comprometidos (HIV/AIDS) com suspeita de pneumonia por Pneumocystis jirovecii;

- **Neoplasias pulmonares:** método não invasivo para detecção de células pré-malignas e malignas no escarro;

- **Asma:** contagem diferencial de eosinófilos, fenotipagem, monitoramento de resposta a corticosteroides inalatórios e avaliação de inflamação eosinofílica;

- **DPOC (doença pulmonar obstrutiva crônica):** avaliação de neutrofilia e marcadores inflamatórios TNF - α e IL-8 para diagnóstico e fenotipagem (Dragonieri *et al*., 2023).

Checklist de materiais para o procedimento:

- Nebulizador ultrassônico com fluxo ajustável: débito 1 mL/min;

- Solução salina hipertônica estéril: solução de escolha; NaCl a 3%, 4% ou 5% conforme protocolo;

- Solução salina isotônica estéril: alternativa para pacientes com alto risco de broncoespasmo;

- Salbutamol: broncodilatador de pré-medicação para prevenir broncoespasmo;

- Placa de Petri estéril e rasa: recipiente para expectoração a cada intervalo; Frasco coletor estéril de boca larga: para armazenamento antes do processamento;

- Oxímetro de pulso: monitorização contínua da SpO_2 durante a indução;

- Equipamento de proteção (EPI): Máscara N95 ou PFF2, óculos e luvas (Gonçalves; Eze, 2023).

Figura 5.1: Materiais necessários para a realização do procedimento.



Fonte: Gerada por OpenAI (ChatGPT, modelo DALL-E 3), 2026. A partir do prompt:"Organização de materiais para coleta de escarro induzido".

Técnica passo a passo para a realização da coleta de escarro:

1. Orientar o paciente e obter consentimento informado, explicar que deverá respirar o vapor, cuspir a saliva quando sinalizado e tossir para produzir o escarro;

2. Confirmar jejum de no mínimo 2 horas para evitar náuseas e vômitos;

3. Administração de Salbutamol via inalador, aguardar 10 minutos antes de iniciar;

4. Solicitar bochechos com água e assoar o nariz para reduzir a contaminação por células escamosas orais e secreções nasais;

5. Ajustar o nebulizador ultrassônico para débito 1 ml/min (preferido em relação ao nebulizador a jato por produzir amostras de maior qualidade);

6. Realizar inalação da solução hipertônica pela boca com respiração normal, em 3 a 4 intervalos de 5 minutos (total de 15 a 20 minutos);

7. Ao final de cada intervalo: cuspir a saliva em recipiente separado e tossir o escarro diretamente na placa de Petri estéril;

8. Interromper se: queda de SpO_2 maior que 4%, dispneia intensa ou sibilância audível;

9. Coletar em frasco estéril de boca larga e enviar ao laboratório em até 2 horas para evitar citólise (Dragonieri *et al.*, 2023).

Figura 5.2: Passo a passo para a realização do procedimento



Fonte: Gerada por OpenAI (ChatGPT, modelo DALL-E 3), 2026. A partir do prompt: "Infográfico ilustrando as etapas da coleta de escarro induzido".

Figura 5.3: Fluxograma

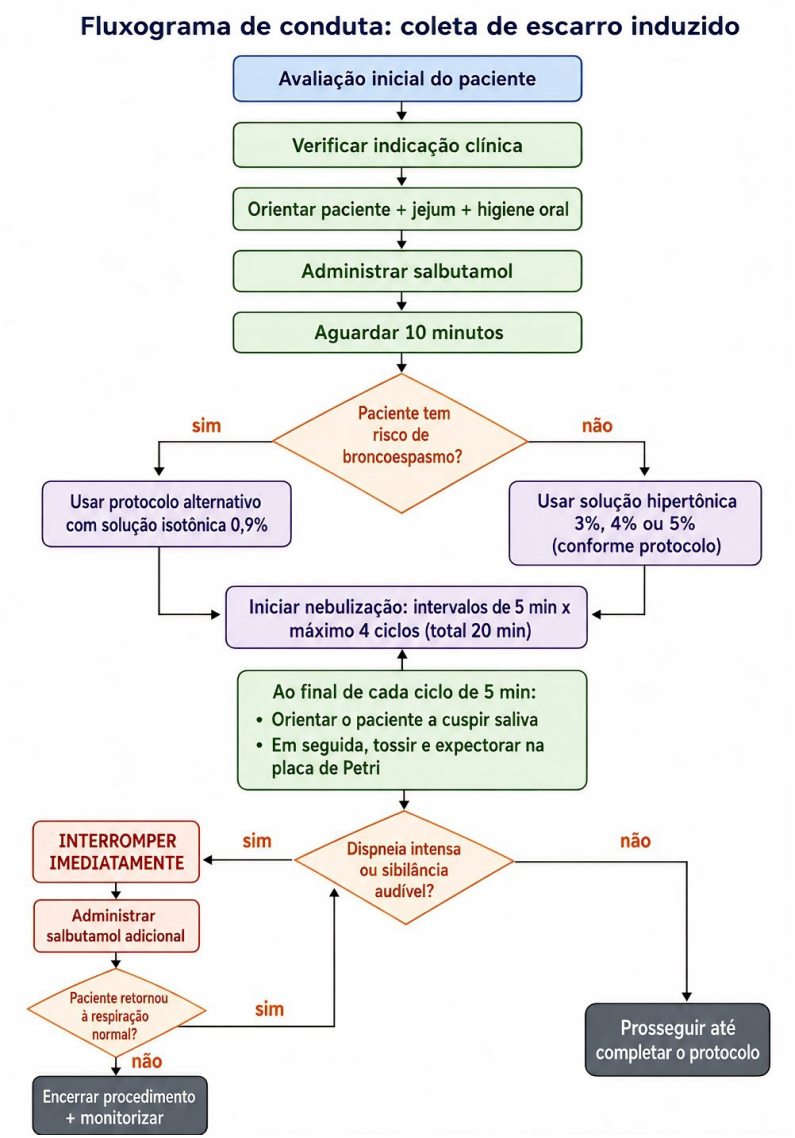

Fonte: Gerada por OpenAI (ChatGPT, modelo DALL-E 3), 2026. A partir do prompt: "Fluxograma da conduta para coleta de escarro".

Dica prática!

Caso o paciente não consiga tossir, produtivamente, instrua-o a inclinar o tronco, levemente, para frente e realizar respiração diafragmática profunda seguida de tosse "de barriga" (tosse abdominal).

Erro comum!

Aceitar saliva como escarro, fato que acarreta resultado laboratorial inválido, com alta contaminação por células escamosas e falso-negativo para microbiologia. Isso pode ser evitado mediante a orientação correta do paciente a cuspir a saliva antes de tossir e expectorar o escarro.

Biópsia pleural por agulha (Técnica de Abrams e Cope)

A biópsia pleural por agulha é um procedimento diagnóstico que complementa a toracocentese ao adicionar análise histológica ao raciocínio diagnóstico, identificando padrões teciduais não detectáveis na análise do líquido pleural (Sales; Onishi, 2006).

Além da abordagem por agulha, fragmentos da pleura parietal podem ser obtidos sob visão direta por toracoscopia (cirúrgica) ou por toracotomia, cada método com indicações e particularidades técnicas específicas (Antonangelo; Capelozzi, 2006).

Indicações para biópsia pleural:

- **Derrame pleural exsudativo:** de etiologia indeterminada após toracocentese diagnóstica inicial (Sales; Onishi, 2006);

- **Suspeita de tuberculose pleural:** maior rendimento diagnóstico que a cultura do líquido, isoladamente;

- **Suspeita de neoplasia pleural primária**:

(mesotelioma) ou metastática, com citologia negativa ou inconclusiva;

- **Espessamento pleural difuso:** sem diagnóstico definido (Roberts *et al*., 2023).

Checklist de materiais para o procedimento:

- **Luvas estéreis, solução antisséptica, gaze e campos estéreis:** antissepsia e delimitação do campo cirúrgico;
- **Lidocaína a 2% sem vasoconstritor (10 ml):** bloqueio anestésico por planos (pele, subcutâneo, periósteo e pleura parietal);
- **Agulha fina** (10 x 4,5 mm) para pele e planos profundos;
- **Seringas de 10 e 20 ml** para anestesia e aspiração;
- **Bisturi com lâmina nº 11:** para incisão cutânea prévia (Sales; Onishi, 2006);
- **Agulha de Abrams ou de Cope:** específicas para biópsia pleural sem diferença diagnóstica significativa entre ambas;
- **Frascos com formalina a 10% tamponada:** fixação de fragmentos para histopatologia de rotina;
- **Frascos para cultura (fornecidos pelo laboratório):** para culturas de micobactérias e fungos;
- **Esparadrapo e material para curativo:** para fechamento do sítio de punção (Antonangelo; Capelozzi, 2006).

Figuras 5.4: Materiais para Biópsia Pleural



Fonte: Gerada por OpenAI (ChatGPT, modelo DALL-E 3), 2026. A apartir do prompt: "Materiais organizados para biópsia pleural, incluindo agulha específica, anestésico e campos".

Técnica passo a passo para a realização da biópsia pleural:

1. **Orientar o paciente e obter consentimento informado;**
2. **Posicionar o paciente**, preferencialmente, sentado com

braços e cabeça apoiados sobre uma mesa ou mão ipsilateral sobre o ombro contralateral; em casos de limitação clínica, decúbito lateral do lado do derrame;

3. **Delimitação do local de punção:** região subescapular, borda superior do arco costal, evitando o feixe vasculonervoso intercostal;

4. **Realizar antissepsia** e posicionar o campo estéril;

5. **Anestesiar por planos** com 10 mL de lidocaína 2% sem vasoconstritor e aspirar antes de cada injeção para evitar injeção endovenosa inadvertida;

6. **Realizar pequena incisão com bisturi nº 11;**

7. **Introduzir a agulha de Abrams ou de Cope** pela borda superior da costela até o espaço pleural (Sales; Onishi, 2006);

8. **Coletar mínimo de 3 fragmentos de pleura parietal** (3 x 10 mm cada), não comprimir com pinças para preservar a qualidade histológica;

9. **Retirar a agulha e realizar curativo oclusivo;**

10. **Acondicionar:** formalina 10% tamponada para histopatologia (HE e imuno-histoquímica), frascos específicos para culturas, encaminhar com dados clínicos detalhados (Antonangelo; Capelozzi, 2006).

Figura 5.5: Fluxograma

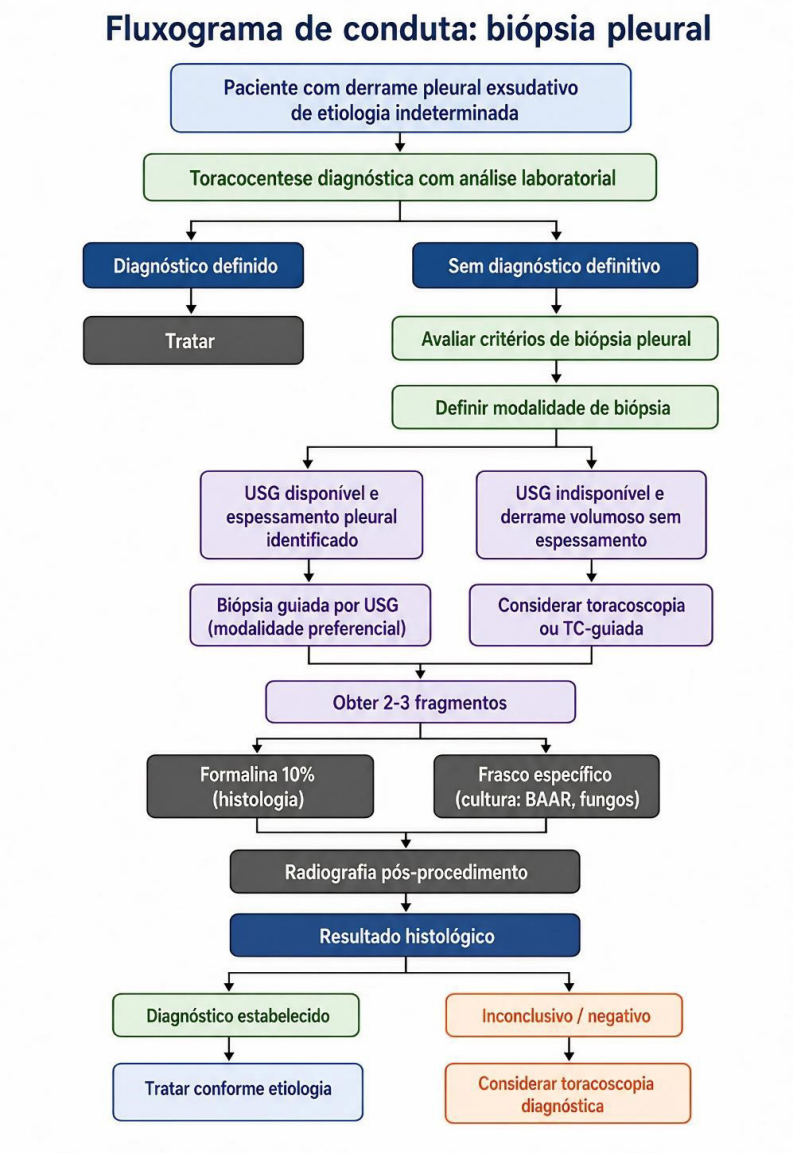

Fonte: Gerada por OpenAI (ChatGPT, modelo DALL-E 3), 2026. A partir do prompt: "Fluxograma de biópsia pleural, do preparo ao pós-procedimento".

Dica prática!

Não comprima os fragmentos com pinças metálicas ao depositá-los no frasco. Use o fluxo de soro fisiológico ou a própria agulha fina para empurrar o fragmento ao frasco. Fragmentos comprimidos têm arquitetura tecidual destruída, tornando o exame histológico ininterpretável.

Erro comum!

Obter apenas 1 fragmento da pleura parietal, por dificuldade técnica ou pressa. É necessário realizar sempre no mínimo 2-3 passagens para obter fragmentos adequados.

Broncoscopia flexível

A broncoscopia é um procedimento endoscópico de visualização direta da árvore traqueobronquica, considerado o principal método invasivo de avaliação das vias aéreas em pneumologia. Por meio dela, é possível inspecionar a mucosa brônquica, coletar amostras de tecido, células e secreções, além de realizar intervenções terapêuticas como remoção de corpos estranhos, desobstrução de vias aéreas e hemostasia, sendo o exame inicial de escolha em diversas situações clínicas (Wahidi *et al*., 2019).

Indicações para a broncoscopia flexível:

- **Hemoptise:** investigação de qualquer hemoptise sem causa definida após avaliação não invasiva; pode ser realizada à beira-leito ou na UTI ou centro cirúrgico;

- **Pneumonia persistente ou de evolução atípica:** especialmente em imunossuprimidos, nos quais o lavado broncoalveolar permite identificar agentes como Pneumocystis jirovecii, fungos e bactérias com alta sensibilidade (Townsend *et al*., 2024);

- **Suspeita de neoplasia pulmonar:** tosse hemoptoica, hemoptise, atelectasia lobar ou massa pulmonar; permite visualização direta de lesões endobrônquicas e coleta de biópsias, escovado e aspirados para diagnóstico histológico e citológico (Wahidi *et al*., 2019);

- **Suspeita de tuberculose pulmonar com baciloscopia negativa:** o aspirado brônquico e o lavado broncoalveolar aumentam o rendimento diagnóstico em pacientes com suspeita clínica e radiológica sem confirmação pelo escarro;

- **Atelectasia persistente:** identificação de tampão mucoso, corpo estranho ou lesão endobrônquica obstrutiva sem resolução ao tratamento convencional;

- **Avaliação de via aérea:** estenose traqueal ou subglótica, fístula traqueoesofágica, pós-operatório de cirurgias traqueais e controle após transplante pulmonar (Du Rand *et al*., 2013).

Preparo do paciente:

- **Avaliação clínica pré-procedimento:** anamnese e exame físico completos com foco em risco cardiovascular e pulmonar; revisão de medicamentos, especialmente anticoagulantes e antiplaquetários;

- **Jejum:** sólidos por no mínimo 8 horas; líquidos claros até 2 horas antes;

- **Suspensão de medicamentos:** varfarina, 5 dias antes (INR < 1,5); heparina de baixo peso molecular, 24 horas

antes; clopidogrel, 5 a 7 dias antes quando biópsias planejadas; AAS, 7 dias antes (Du Rand *et al*., 2013);

- **Exames complementares obrigatórios:** hemograma (plaquetas), coagulograma (TP/INR e TTPA), função renal, eletrocardiograma, radiografia e TC de tórax para orientar o planejamento do procedimento;

- **Acesso venoso periférico:** obrigatório antes do início;

- **Monitorização:** SpO_2, frequência cardíaca e pressão arteria; suplementação de oxigênio por cateter nasal (2 a 4 L/min) ou máscara previamente à sedação (Wahidi *et al*., 2019).

Checklist de materiais para o procedimento:

- **Broncoscópio de fibra simples:** equipamento principal canal de trabalho de 2,0 a 2,8 mm nos modelos diagnósticos (Du Rand *et al*., 2013);

- **Bomba de aspiração com frasco coletor:** pressão baixa para evitar colapso das vias aéreas durante o LBA;

- **Monitor multiparamétrico:** SpO_2, frequência cardíaca, pressão arterial e frequência respiratória (Wahidi *et al*., 2019).

- **Fonte de oxigênio e caudalímetro:** suplementação por cateter nasal ou máscara;

- **Lidocaína em gel:** anestesia tópica das narinas, orofaringe e hipofaringe;

- **Lidocaína solução 1% ou 2%:** instilação progressiva

sobre cordas vocais, carina e brônquios via canal de trabalho;

- **Protetor de mordida (bite block):** protetor obrigatório na via oral;

- **Seringas estéreis de 10 e 20 ml e soro fisiológico 0,9%:** para lavado brônquico e LBA;

- **Pinça de biópsia:** coleta de 4 a 8 fragmentos de lesões endobrônquicas visíveis;

- **Escova citológica:** o material coletado precisa ser esfregado em lâminas e fixado com citospray ou álcool 95%;

- Frascos coletores estéreis e tampa, frasco com formol 10%: para culturas, histopatologia;

- **EPI completo:** máscara N95 (obrigatória em risco de aerossóis ou suspeita de tuberculose), óculos, gorro, avental e luvas (Du Rand *et al*., 2013);

- **Materiais de emergência (obrigatórios):** adrenalina 1:1000, atropina, flumazenil, naloxona, material para intubação orotraqueal, máscara laríngea e desfibrilador (Wahidi *et al*., 2019).

Figura 5.6: Materiais necessários para boncoscopia



Fonte: Gerada por OpenAI (ChatGPT, modelo DALL-E 3), 2026. A partir do prompt: "Materiais necessários para broncoscopia: broncoscópio, aspirador e acessórios".

Técnica passo a passo da broncoscopia flexível:

1. **Explicar o procedimento ao paciente**, incluindo sensações esperadas (tosse, desconforto leve, pressão nasal), duração e objetivos, obter consentimento informado;

2. **Instalar monitorização contínua** de SpO_2, frequência cardíaca e pressão arterial; garantir acesso venoso periférico (mínimo 20G), iniciar oxigênio por cateter nasal (2 a 4 L/min) (Wahidi *et al*., 2019);

3. **Administrar lidocaína gel** 2% nas narinas, orofaringe e hipofaringe, sedar com midazolam 1 a 5 mg IV + fentanil 25 a 100 mcg IV titulados; em pacientes com broncoespasmo, administrar salbutamol 400 mcg inalatório previamente;

4. **Posicionar paciente** em decúbito dorsal com cabeceira a 30 a 45° operador à cabeceira, colocar protetor de mordida na via oral;

5. **Introduzir o broncoscópio** suavemente pela narina anestesiada (via preferencial) ou via oral, avançar pela nasofaringe até a orofaringe, inspecionando estruturas durante a progressão;

6. **Avaliar mobilidade das pregas vocais**, instilação de 2 a 3 mL de lidocaína 2% sobre as cordas via canal de trabalho na fase inspiratória para suprimir o reflexo de tosse;

7. **Transpor as cordas vocais** na fase inspiratória, inspecionar a traqueia em busca de irregularidades, compressões ou estreitamentos, instilação adicional de

lidocaína 2% na carina se necessário;

8. **Avaliar bordas da carina**, que normalmente são afiadas e simétricas, documentar alargamento, abaulamento ou irregularidade;

9. **Inspecionar o brônquio principal direito, esquerdo e os seus respectivos ramos** (Du Rand *et al.*, 2013);

10. **Coleta de amostras conforme indicação clínica:** aspirado brônquico para microbiologia e citologia; lavado brônquico (20 a 50 mL) para lesões localizadas; lavado broncoalveolar com broncoscópio em posição cunha, instilando 3 a 5 alíquotas de 20 a 60 mL com aspiração gentil (pressão < 50 cmH_2O); biópsia endobrônquica com pinça (4 a 8 fragmentos) para lesões visíveis ou transbrônquica na região a ser investigada (Wahidi *et al.*, 2019);

11. **Retirar o broncoscópio** com inspeção das vias aéreas, encaminhar amostras ao laboratório, registrar achados em laudo;

12. **Monitorizar por 30 a 60 minutos**, liberar dieta oral somente após retorno do reflexo de deglutição (1 a 2 horas), orientar sobre sintomas de alerta: hemoptise volumosa, dispneia progressiva e febre acima de 38°C (Du Rand *et al.*, 2013).

Figura 5.7: Passo a passo para a realização do procedimento

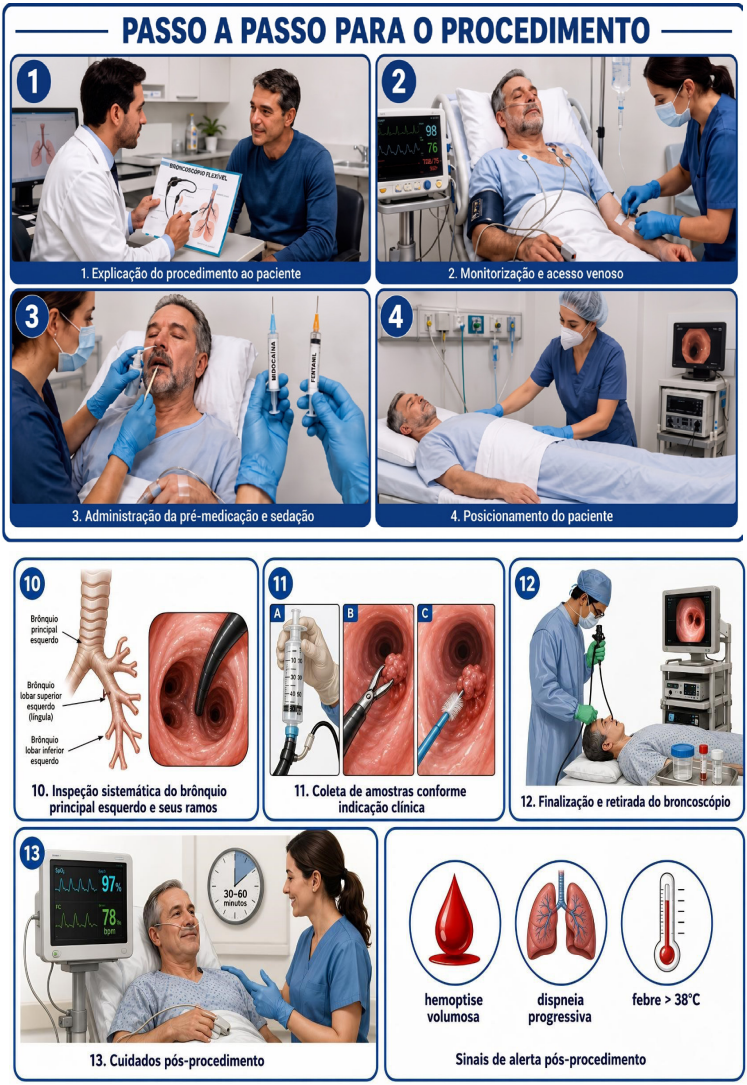

Fonte: Gerada por OpenAI (ChatGPT, modelo DALL-E 3), 2026. A partir do prompt: "Infográfico mostrando as etapas da broncoscopia e visualização das vias aéreas".

Figura 5.8: Fluxograma

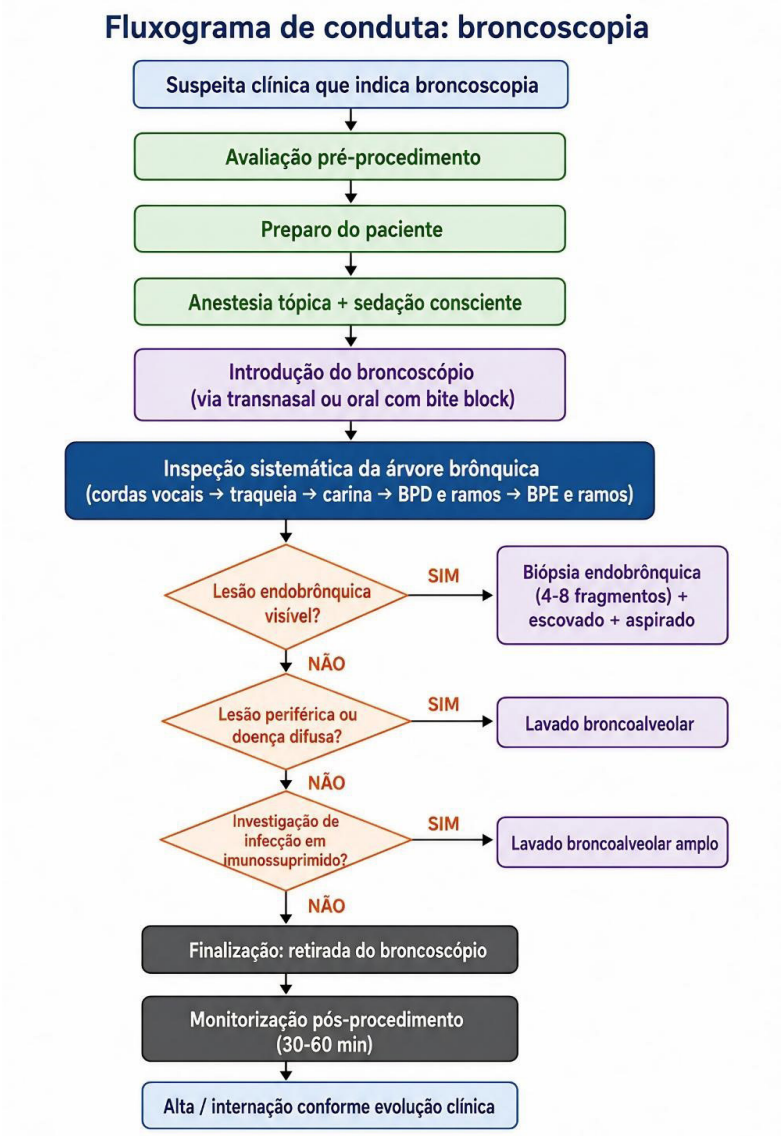

Fonte: Gerada por OpenAI (ChatGPT, modelo DALL-E 3), 2026. A partir do prompt: "Fluxograma de broncoscopia, do preparo à monitorização após".

Dica prática!

Em casos de hemoptise ativa posicione o paciente com o lado sangrante para baixo decúbito lateral ipsilateral para evitar aspiração pelo pulmão contralateral enquanto aguarda intervenção.

Erro comum!

Não aplicar lidocaína suficiente na carina: a carina é uma das regiões mais sensíveis da árvore brônquica; anestesia inadequada gera tosse incontrolável e dificulta a progressão do instrumento.

Referências

ASCIAK, Rachelle *et al*. ***British Thoracic Society clinical statement on pleural procedures***. Thorax, Londres, v. 78, supl. 3, p. s43-s68, 2023.

DEZUBE, Rebecca. ***Broncoscopia***. In: MSD Manual Professional Edition. Rahway: Merck Sharp & Dohme, 2025. Disponível em:https://www.msdmanuals.com/pt/profissional/dist%C3%BArbios- pulmonares/procedimentos-pulmonares-diagn%C3%B3sticos-e-terap%C3%AAuticos/broncoscopia. Acesso em: 25 abr. 2026.

DRAGONIERI, Silvano *et al*. ***Methodological aspects of induced sputum. Advances in Respiratory Medicine***, Basileia, v. 91, n. 5, p. 397-406, 2023.

DU RAND, I. A. *et al*. ***British Thoracic Society guideline for diagnostic flexible bronchoscopy in adults:*** accredited by NICE. Thorax, Londres, v. 68, supl. 1, p. i1-i44, 2013.

FACULDADE DE MEDICINA DA UNIVERSIDADE DE SÃO PAULO (HC-FMUSP). **Procedimentos em emergências**. 3. ed. São Paulo: Hospital das Clínicas da Faculdade de Medicina da Universidade de São Paulo, s.d.

GONCALVES, Beatriz; EZE, Ukpai A. ***Sputum induction and its diagnostic applications in inflammatory airway disorders:*** a review. Frontiers in Allergy, Lausanne, v. 4, art. 1282782, 2023.

ROBERTS, M. E. *et al*. ***British Thoracic Society guideline for pleural disease***. Thorax, Londres, v. 78, 2023.

SARKAR, Malay *et al*. ***Flexible bronchoscopy in adults: indications and contraindications***. Lung India, Mumbai, v. 36, n. 6, p. 514-522, 2019.

SILVA, Denise Rossato *et al*. ***Diagnosis of tuberculosis:*** *a consensus statement from the Brazilian Thoracic Association*. Jornal Brasileiro de Pneumologia, Brasília, v. 47, n. 2, e20210054, 2021.

TOWNSEND JR., Courtney M. *et al*. ***Sabiston tratado de cirurgia:*** a base biológica da prática cirúrgica moderna. 21. ed. Rio de Janeiro: Elsevier, 2022.

CAP. 6

TORACOCENTESE E ANÁLISE DO LÍQUIDO PLEURAL

João Victor Lopes Oliveira



João Victor Lopes Oliveira

Estudante de medicina da Universidade Estadual da Região Tocantina do Maranhão (UEMASUL), integrante da Liga Acadêmica de Pneumologia e Cirurgia Torácica (Lapcit), integrante do Projeto de Extensão em Palhaçoterapia e Educação em Saúde (Laços de afeto), integrante da comissão organizadora da II Jornada Sul Maranhense de Pneumologia e Cirurgia Torácica, integrante da comissão organizadora do 7° Congresso Interdisciplinar da Área Médica (CIAM).

CAPÍTULO 6

TORACOCENTESE E ANÁLISE DO LÍQUIDO PELURAL

Resumo: O líquido pleural é uma substância encontrada na cavidade pleural, região entre as pleuras, que recobre a parede interna da caixa torácica e adere à camada externa do pulmão e tem a função de lubrificar essa cavidade, portanto, aumentando a complacência pulmonar. Todavia, casos de alteração na composição ou na quantidade de líquido presente, na cavidade pleural, como em processos de derrame pleural, normalmente, esse quadro é causado pelo desbalanço entre a produção e absorção do líquido pleural que está comumente associado à insuficiência cardíaca, embolia pulmonar, pneumonia, tuberculose entre outros, por isso o derrame pleural não é o diagnóstico definitivo, a fim de identificar a causa primária dessa alteração é utilizado a toracocentese e a análise do líquido pleural com os critérios de light para fechar um diagnóstico. Nesse sentido, a toracocentese é um procedimento invasivo que pode ser realizado, de forma terapêutica ou diagnóstica, em quase todos os pacientes com derrame pleural que consiste na inserção de uma agulha na região da cavidade pleural para realizar a coleta de uma amostra do líquido em caso de diagnóstico ou em caso de terapia é utilizado também para retirar quantidades maiores de líquido ou ar presente na cavidade pleural.

Palavras-chave: Toracocentese; Derrame Pleural; Diagnóstico, Procedimento. Diagnóstico

THORACENTESIS AND PLEURAL FLUID ANALYSIS

Abstract: Pleural fluid is a substance found in the pleural cavity, the space between the pleural membranes that line the inner wall of the chest cavity and adhere to the outer surface of the lung; its function is to lubricate this cavity, thereby increasing lung compliance. However, in cases of changes in the composition or quantity of fluid present in the pleural cavity, such as in pleural effusion, this condition is usually caused by an imbalance between the production and absorption of pleural fluid. It is commonly associated with heart failure, pulmonary embolism, pneumonia, tuberculosis, and other conditions. Therefore, pleural effusion is not a definitive diagnosis; to identify the primary cause of this condition, thoracentesis and analysis of the pleural fluid using Light's criteria are used to confirm a diagnosis. In this context, thoracentesis is an invasive procedure that can be performed for therapeutic or diagnostic purposes in almost all patients with pleural effusion. It involves inserting a needle into the pleural cavity to collect a fluid sample for diagnostic purposes, or, in the case of therapy, to remove larger amounts of fluid or air present in the pleural cavity.

Keywords: Tracheostomy; Airway Management; Mechanical Ventilation; Thoracic Surgery; Critical Care.

Introdução

Os pulmões são estruturas do sistema respiratório capazes de realizar a expansão e retração com a entrada e saída de ar no processo de ventilação pulmonar, onde o tecido das vias respiratórias apresenta, em sua composição, um número grande de fibras elásticas que conferem a essa estrutura a capacidade de alterar seu volume. Ademais, os pulmões também são revestidos por uma membrana serosa dupla denominada pleura dividida em pleura parietal, que reveste a parede da cavidade torácica e em pleura visceral que reveste os pulmões. Entre essas duas camadas tem um espaço chamado de cavidade pleural com o um líquido lubrificante que aumenta a complacência pulmonar, capacidade de expansão, além de manter uma força de adesão com as paredes da caixa torácica (Light, 2024).

Entretanto, é possível ocorrer casos de alteração, na composição ou na quantidade de líquido, presente na cavidade pleural como em processos de derrame pleural. Normalmente, esse quadro é causado pelo desbalanço entre a produção e absorção do líquido pleural, comumente, associado à insuficiência cardíaca, embolia pulmonar, pneumonia, tuberculose entre outros, por isso o derrame pleural não é o diagnóstico definitivo. Logo, a fim de identificar a causa primária dessa alteração é utilizado a toracocentese e a análise do líquido pleural com os critérios de light para fechar um diagnóstico (Pereira, 2014).

A toracocentese é um procedimento invasivo que pode ser realizado de forma terapêutica ou diagnóstica em quase todos os pacientes com derrame pleural. Tal exame consiste na inserção de uma agulha na região da cavidade pleural para realizar a coleta de uma amostra do líquido em caso de

diagnóstico ou em caso de terapia. Tal procedimento pode ser utilizado também para retirar quantidades maiores de líquido ou ar presente na cavidade pleural (Bragança, 2019).

Especificações da toracocentese

A toracocentese deve ser realizada, na região posterior do hemitórax, e por meio da percussão e ausculta pulmonar é possível identificar o nível do líquido pleural e dois espaços intercostais abaixo do nível do líquido tem-se o sítio de punção. É comum a punção ser realizada, no 7º ou 8º espaço intercostal, com a introdução da agulha na borda superior do arco costal inferior, haja visto que os nervos e vasos sanguíneos que acompanham os arcos costais se encontram na borda inferior do arco costal superior.

Dessa forma, é possível evitar lesões a essas estruturas, realizando a punção no local correto. Esse procedimento deve ser realizado com o paciente apenas sentado na beira do leito. Além da percussão e palpação, caso se tenha, pode-se utilizar a ultrassonografia, à beira de leito, para identificar a localização do derrame e sítio de punção que pode ser marcado para facilitar a visualização, onde a USG torna o procedimento mais seguro diminuindo a possibilidade de erros (Huggins, 2025).

Figura 6.1: Sítio de punção da toracocentese

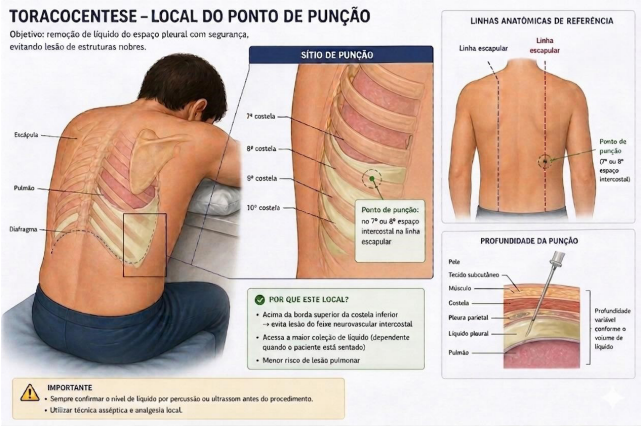

Fonte: Gerada por OpenAI (ChatGPT, modelo DALL-E 3), 2026. A partir do prompt: "Ilustração anatômica das costas mostrando o local correto da toracocentese".

Materiais

Figura 6.2: Materiais da Toracocentese.

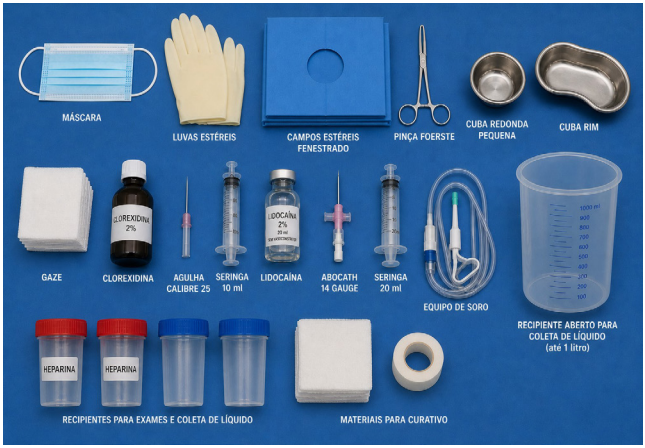

Fonte: Gerada por OpenAI (ChatGPT, modelo DALL-E 3), 2026. A partir do prompt: "Kit de materiais para toracocentese, organizado".

Tabela 5.1: Materiais utilizados

Materiais	Descrição / Função do Insumo
Máscara / luva / campo estéril	Equipamentos de proteção (máscara e luva) evitam o contato com fluídos do paciente e o campo estéril isola a área do procedimento (reduz o risco de contaminação).
pinça foerster / cuba redonda e rim / gaze / clorexidina	A cuba redonda contém a clorexidina (antisséptico) no qual as gazes são mergulhadas com a pinça foerster para realizar a antissepsia.
Agulha calibre 25 / seringa de 10ml / lidocaína 2%	Abocath 14 gauge para coleta do líquido na cavidade pleural (diagnóstico), o equipo de soro é usado para o procedimento de alívio (terapêutico).
Abocath 14 gauge, seringa 20ml, equipo de soro e recipientes de coleta.	Coração e vasos. (*Nota: trecho mantido conforme o original da imagem para sua revisão*).
Materiais de curativo.	Ao finalizar o procedimento é necessário realizar um curativo com gazes e esparadrapo.

Fonte: Elaboração própria com base nas referências, 2026.

Etapas da toracocentese

Etapa 1: Posicionar o paciente sentado e localizar pela percussão e palpação pulmonar para identificar o nível do derrame pleural e o sítio de punção deve estar localizado dois espaços intercostais abaixo;

Etapa 2: Realizar a antissepsia do sítio de punção com clorexidina.

Figura 6.3: Antissepsia no procedimento de toracocentese



Fonte: Gerada por OpenAI (ChatGPT, modelo DALL-E 3), 2026. A partir do prompt: "Ilustração médica do paciente sentado, braços apoiados, pronto para toracocentese".

Etapa 3: Colocar os campos estéreis em torno do sítio de punção;

Figura 6.4: Posicionamento do campo estéril no paciente



Fonte: Gerada por OpenAI (ChatGPT, modelo DALL-E 3), 2026. A partir do prompt: "Ilustração da colocação do campo estéril na região torácica para procedimento de toracocentese".

Etapa 4: Aplicar a anestesia local, criando um botão anestésico na pele, tecido subcutâneo, periósteo e pleura parietal. A agulha deve ser introduzida na borda superior do arco costal inferior injetar e aspirar a anestesia com o progresso na entrada da agulha até atingir o espaço pleural.

Figura 6.5: Anestesia local no paciente



Fonte: Gerada por OpenAI (ChatGPT, modelo DALL-E 3), 2026. A parir do prompt: "Ilustração da técnica de anestesia local para toracocentese".

Etapa 5: Introduzir um o abocath (jelco) de 14 gauge até alcançar o espaço pleural, utilizando o mesmo pertuito da anestesia, quando ocorrer a saída de líquido retirar o mandril do jelco e conecte a seringa de 20ml. Realizar a coleta do líquido para análise, onde a quantidade depende da hipótese diagnóstica;

Figura 6.6: Coleta de amostras do líquido na cavidade pleural



Fonte: Gerada por OpenAI (ChatGPT, modelo DALL-E 3), 2026. A parir do prompt: "Ilustração da coleta de líquido pleural com seringa e técnica adequada".

Etapa 6: Em caso da toracocentese ter finalidade terapêutica, quando retirar a seringa mantenha oclusa a entrada do abocath e conecte o equipo, permitindo a saída do líquido pleural, com o limite máximo de 1 a 1,5 litro. Ressalta-se ser necessário interromper a drenagem do líquido ao chegar nesse limite.

Figura 6.7: Uso terapêutico da toracocentese com o equipo conectado drenando a cavidade pleural



Fonte: Gerada por OpenAI (ChatGPT, modelo DALL-E 3), 2026. A partir do prompt: "Ilustração do uso terapêutico da toracocentese com quipo e técnica adequada".

Figura 6.8: Recipiente, no chão, para coleta do líquido drenado da cavidade pleural



Fonte: Gerada por OpenAI (ChatGPT, modelo DALL-E 3), 2026. A parir do prompt: "Ilustração do recipiente com o líquido coletado na toracocentese".

Etapa 7: Finalizar o processo com um curativo, utilizando gaze e esparadrapo.

Complicações

Na toracocentese a complicação mais comum é o pneumotórax, que pode normalmente ser evitado com uso do aparelho de ultrassonografia. Esse quadro pode ser de resolução espontânea, mas caso necessário é realizada a drenagem torácica. Além disso, é possível a ocorrência de edema pulmonar de reexpansão, se houver uma retirada superior a 1,5 litros de líquido pleural. Já a realização da punção na borda inferior, do arco superior, pode ocasionar sangramento e dor ao paciente devido ao feixe vásculo-nervoso e punção hepática ou esplênica causada pelo posicionamento inadequado do paciente durante a punção ou a realização do procedimento abaixo do 9º espaço intercostal (Heffner, 2026).

Análise do líquido pleural

O líquido pleural é uma substância serosa, transparente, inodora, amarelo-pálida e não coagulante. O volume fisiológico é de 10 a 20ml. Além disso, é composto principalmente de água com proteínas em baixa concentração. Normalmente, é colhido 50ml de líquido pleural para avaliar as características físicas (aspecto, dor e coágulos), bioquímica (dosagem de proteínas, glicose, pH e amilase) e citológica (neutrófilos, hemácias, bactérias, fungos) (Light *et al*., 2024).

Critérios de light

Os critérios de light são parâmetros bioquímicos estabelecidos para classificar derrames pleurais em

exsudativos e transudativo. Para fazer essa classificação é utilizado o nível proteico e o nível de desidrogenase lática (LDH). Eles são avaliados no plasma e no líquido pleural (Light *et al.*, 2024).

- Derrame exsudativo: causado por alterações nos fatores locais relacionados com a produção e absorção do líquido pleural. Esse derrame tem grande quantidade de proteínas, leucócitos e debris celular, sendo resultado de danos aos vasos sanguíneos e aos tecidos e associado a quadros de doenças infecciosas, hemotórax, embolia pulmonar, doenças gastrointestinais e doenças pericárdicas (Light *et al.*, 2024);
- Derrame transudativo: causado por alterações nos fatores sistêmicos da produção e absorção do líquido pleural. Esse derrame tem pouca presença de proteínas e é causado pelo aumento da pressão hidrostática ou diminuição das proteínas plasmáticas, ele está associado a quadros de insuficiência cardíaca congestiva, mixedema, síndrome nefrótica e cirrose (Light *et al.*, 2024).

Tabela 5.2: Exsudato e Transudato

Critério	Exsudato	Transudato
Relação proteína pleural / proteína sérica	> 0,5	≤ 0,5
Relação LDH pleural / LDH sérico	> 0,6	≤ 0,6
LDH no líquido pleural	> 2/3 do limite superior do LDH sérico	≤ 2/3 do limite superior sérico

Fonte: Tabela elaborada com base nas referências, 2026.

Considerações Finais

Ante o exposto, pode-se concluir que a toracocentese é como um procedimento essencial para os quadros clínicos de derrame pleural, onde é permitida a identificação do tipo de derrame. Frisa-se ainda que ela auxilia o médico a fechar o diagnóstico e é utilizada como uma forma de aliviar a sintomatologia do paciente.

Referências

BRAGANÇA, RD. PROCEM – **Procedimentos médicos na emergência**. 3a edição. Belo Horizonte. CUREM, 2019.

HUGGINS, J. T. **Large volume thoracentesis**. UpToDate, 2025. Acesso em 26 abr. 2026.

HEFFNER, J. E. MD, MAYO P. H. MD. ***Ultrasound-guided thoracentesis***. UpToDate, 2026. Disponível em: UpToDate. Acesso em 28 abr. 2026.

LIGHT, Richard W. **Distúrbios da pleura e do mediastino**. In: FAUCI, Anthony S.; BRAUNWALD, Eugene; KASPER, Dennis L.; HAUSER, Stephen L.; LONGO, Dan L.; JAMESON, J. Larry; LOSCALZO, Joseph. Medicina Interna de Harisson. 21. ed. Rio de Janeiro: McGraw-Hill, 2024. p. 4099-4114.

PEREIRA, Rodrigo Romualdo; BOAVENTURA, Luciana Resende; DIAS, Marina Fernandes; IBIAPINA, Cássio da Cunha; ALVIM, Cristina Gonçalves. **Derrame pleural parapneumônico:** aspectos clínico-cirúrgicos e revisão da literatura. Revista Médica de Minas Gerais, Minas Gerais, 2014. Acesso em 26 abr. 2026.

CAP. 7

DRENAGEM TORÁCICA

Cácio Laylson Lira Silva
Luana Vittória Marinho de Abreu



Cácio Laylson Lira Silva

Graduação em Medicina pela Universidade Estadual da Região Tocantina do Maranhão, fundador e membro do Projeto RespirAr (Projeto de extensão).



Luana Vittória Marinho de Abreu

Graduanda em Medicina pela Universidade Estadual da Região Tocantina do Maranhão (UEMASUL). É membro da Liga Acadêmica de Pneumologia e Cirurgia Torácica (LAPCIT) e bolsista de projeto de extensão da Universidade Aberta à Terceira Idade (UATI), com atuação em ações voltadas à prática de yoga, saúde mental e funcionalidade física da pessoa idosa.

CAPÍTULO 7

DRENAGEM TORÁCICA

Resumo: A drenagem torácica, também denominada toracostomia com tubo torácico, é um procedimento essencial na pneumologia e cirurgia torácica utilizado para remover ar, sangue ou líquidos acumulados no espaço pleural, permitindo a reexpansão pulmonar e prevenindo complicações graves, como pneumotórax hipertensivo e infecções. O método utiliza, principalmente, o sistema de selo d'água, que funciona como válvula unidirecional para impedir o retorno de ar à cavidade pleural. Suas principais indicações incluem pneumotórax, hemotórax, derrames pleurais complicados e situações pós-operatórias, sendo fundamentadas na necessidade de restaurar a pressão intrapleural normal e melhorar a ventilação pulmonar. A realização correta da técnica exige conhecimento detalhado da anatomia torácica, escolha adequada do local de inserção, uso de materiais estéreis e monitorização rigorosa do paciente. Após o procedimento, é indispensável avaliar, diariamente, a funcionalidade do dreno, sinais clínicos e exames de imagem, prevenindo complicações como infecções, obstruções, enfisema subcutâneo e edema pulmonar de reexpansão. Assim, a drenagem torácica representa uma intervenção complexa que exige habilidade técnica, vigilância contínua e atuação multiprofissional qualificada.

Palavras-chave: Drenagem Torácica; Toracostomia com Tubo; Espaço Pleural; Selo d'Água; Procedimentos Cirúrgicos Operatórios.

CHEST TUBE DRAINAGE

Abstract: Thoracic drainage, also known as tube thoracostomy, is an essential procedure in pulmonology and thoracic surgery used to remove air, blood, or fluids accumulated in the pleural space, allowing lung re-expansion and preventing severe complications such as tension pneumothorax and infections. The method mainly uses a water-seal drainage system, which functions as a one-way valve to prevent air from returning to the pleural cavity. Its main indications include pneumothorax, hemothorax, complicated pleural effusions, and postoperative situations, all based on the need to restore normal intrapleural pressure and improve pulmonary ventilation. Proper execution of the technique requires detailed knowledge of thoracic anatomy, appropriate selection of the insertion site, use of sterile materials, and rigorous patient monitoring. After the procedure, it is essential to assess daily the functionality of the chest tube, clinical signs, and imaging exams to prevent complications such as infections, obstructions, subcutaneous emphysema, and re-expansion pulmonary edema. Therefore, thoracic drainage represents a complex intervention that demands technical skill, continuous surveillance, and qualified multidisciplinary care.

Keywords: Chest Tube Drainage; Tube Thoracostomy; Pleural Space; Water Seal; Operative Surgical Procedures.

Introdução

A drenagem torácica é também conhecida como toracostomia com tubo torácico. Trata-se um procedimento essencial, na área de pneumologia e na área da cirurgia torácica, que consiste na inserção de um dreno tubular no espaço pleural, composto pelas pleuras visceral e parietal, que envolvem os pulmões. Tem como finalidade remover o ar, fluídos e líquidos (como, pus, hemotórax ou quilotórax), restaurando a expansão pulmonar e prevenindo complicações como pneumotórax hipertensivo ou infecção. Esse método, popularizado desde o início do século XX, utiliza principalmente o sistema de selo d'água — um dispositivo que permite a saída unidirecional de fluídos e gases do tórax para o exterior, impedindo a entrada retrógrada de ar, por meio de um princípio hidrostático simples, onde uma coluna de água (geralmente de 5 cm) atua como válvula (Amato, 2016).

Indicações com bases fisiopatológicas

A drenagem torácica é um procedimento invasivo indicado para restabelecer a pressão intrapleural normal, promover a expansão pulmonar e remover ar, sangue ou líquidos acumulados no espaço pleural. Suas indicações baseiam-se na correção de alterações fisiopatológicas que comprometem a ventilação e a estabilidade hemodinâmica (Andrade; Felicetti, 2017).

Pneumotórax

O pneumotórax ocorre pelo acúmulo de ar, no espaço pleural, levando ao colapso pulmonar. Pode ser espontâneo, secundário a doenças pulmonares, traumático, iatrogênico ou

hipertensivo. Esse quadro pode causar hipoxemia, redução da complacência pulmonar, desvio mediastinal e diminuição do retorno venoso, evoluindo até choque obstrutivo. A drenagem torácica permite remover o ar e restabelecer a expansão pulmonar (Andrade; Felicetti, 2017).

Hemotórax e hemopneumotórax

O hemotórax caracteriza-se pelo acúmulo de sangue no espaço pleural, geralmente, por trauma ou lesão vascular, enquanto o hemopneumotórax associa sangue e ar na cavidade pleural. Essas condições reduzem a expansibilidade pulmonar e favorecem infecção e fibrose pleural. Na maioria dos casos, a drenagem torácica é suficiente para o tratamento (Andrade; Felicetti, 2017).

Derrame pleural sintomático, recidivante ou complicado

O derrame pleural decorre do desequilíbrio entre formação e reabsorção do líquido pleural, podendo resultar em acúmulo de líquido seroso, purulento ou quiloso. O quadro pode provocar atelectasia, dispneia, hipóxia e risco de sepse, tornando a drenagem torácica uma medida terapêutica importante (Andrade; Felicetti, 2017).

Situações pós-operatórias e profiláticas

A drenagem torácica também é utilizada no pós-operatório, de cirurgias torácicas, e em situações profiláticas, com o objetivo de remover coleções pleurais, prevenir complicações e garantir adequada reexpansão pulmonar (Andrade; Felicetti, 2017).

Anatomia do tórax e técnica de drenagem

Para uma compreensão da drenagem torácica pretende-se revisar, brevemente, a anatomia do tórax. A parede torácica é formada por 12 costelas, 12 vértebras torácicas, cartilagem, esterno e cinco músculos com funções no movimento, na respiração e na proteção da cavidade torácica. Cada costela articula-se com dois corpos vertebrais concomitantes e se curva lateralmente, anteriormente e inferiormente. As sete primeiras costelas verdadeiras articulam-se, anteriormente com o esterno. As costelas falsas 8 a 10 possuem extensões cartilaginosas que se comunicam com o esterno, enquanto as costelas flutuantes 11 e 12 não se comunicam com o esterno. As doze costelas formam a estrutura óssea da parede torácica, juntamente com porções da coluna vertebral (Kudzinskas; Callahan, 2023).

Os músculos da parede torácica são os intercostais externos, intercostais internos, subcostais (posteriormente) e o músculo transverso do tórax (anteriormente) que atuam na respiração movimentando as costelas, alterando assim o volume da cavidade torácica. Notavelmente, alguns músculos têm inserções no tórax e são superficiais a ele ou atuam como extensões deste. A irrigação do tórax vem de ramos anteriores (torácica interna), laterais (axilar) e posteriores (aorta), enquanto o retorno venoso converge para as veias cavas, mantendo uma circulação integrada entre parede torácica e órgãos centrais (Kudzinskas; Callahan, 2023).

Figura 7.1: Costelas e músculos da parede torácica

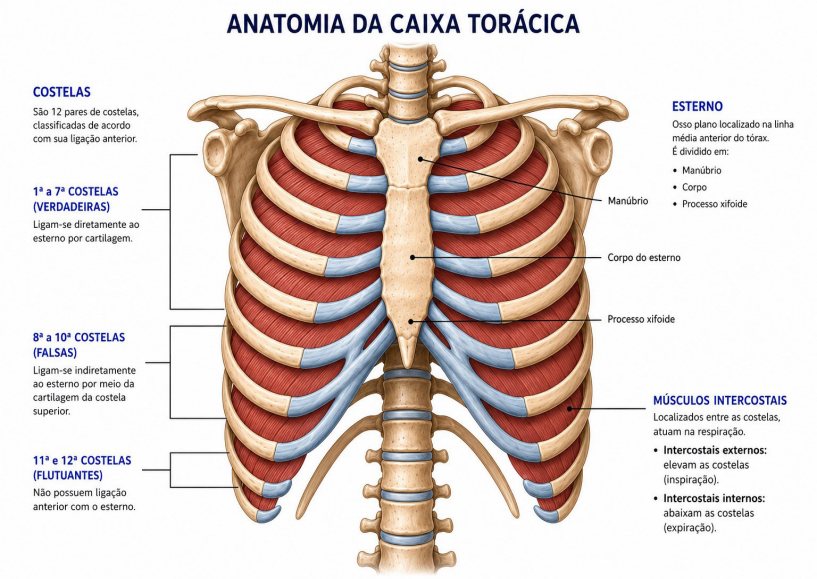

Fonte: Gerada por OpenAI (ChatGPT, modelo DALL-E 3), 2026. A partir do prompt: "Anatomia detalhada da caixa torácica com músculos intercostais".

Local de inserção

A escolha do local a ser drenado depende da experiência do cirurgião. A drenagem do sétimo ou do oitavo espaço intercostal é indicada para a maioria dos casos, por ser mais segura. Em caso de pneumotórax. Classicamente, opta-se pela drenagem do 2º espaço intercostal, uma região, porém, com maior quantidade de músculos (músculo peitoral), esteticamente desfavorável, mais dolorida e com risco de lesar estruturas nobres (Amato, 2016).

Figura 7.2: Inserção de dreno de tórax

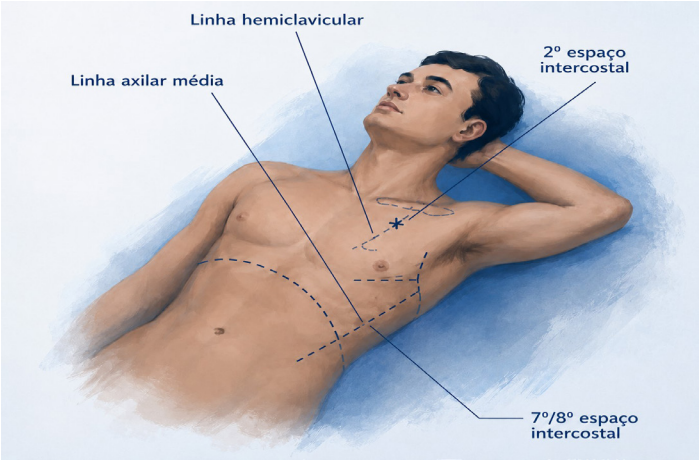

Fonte: Gerada por OpenAI (ChatGPT, modelo DALL-E 3), 2026. A partir do prompt: "Ilustração anatômica indicando locais de inserção do dreno torácico (2º e 7º/8º EIC)".

Checklist dos materiais para a realização da Drenagem Torácica

Material necessário para a realização da drenagem torácica (Azambuja; Castro Junior, 2021):

- Par de luvas estéril;
- Avental estéril;
- Gorro e propés;
- Máscara cirúrgica;
- Pacote de gaze estéril;
- Cuba pequena para antissepsia;
- Pinça para antissepsia;
- Clorexidina alcoólica 0,5%;
- Campo fenestrado estéril;
- Agulha de aspiração 40x1,2mm (18G);

- Agulha de infiltração 30x0,73 mm (22G);
- Seringa de 5 ou 10 mL para anestesia local;
- Lidocaína 2% com ou sem vasoconstritor;
- Pinça Kelly curva;
- Tesoura Metzenbaum (20cm);
- Bisturi com lâmina nº 15;
- Dreno de tórax;
- Sistema de drenagem fechado;
- Fio inabsorvível;
- Material para curativo.

Técnica de Drenagem Torácica

Posiciona-se o paciente em decúbito dorsal, com a mão atrás da cabeça, a fim de liberar a área a ser manipulada. Faz-se assepsia com clorexidina ou PVP-I e se colocam os campos estéreis. Escolhe- se o local a ser drenado e se realiza o bloqueio intercostal com lidocaína. Anestesia-se primeiro a pele, fazendo um botão anestésico. Em seguida, se introduz a agulha até a costela, sempre aspirando e injetando. Ao tocar a costela, inclinar a agulha em sentido cranial, para injetar o anestésico na borda superior da costela. Nesse ponto, certifique-se de não ter atingido nenhum vaso e administre maior quantidade de anestésico para o bloqueio do feixe intercostal (Amato, 2016).

O tamanho da incisão, no tórax, depende do diâmetro do dreno, pois se a abertura ficar muito larga, haverá passagem de ar e/ou líquido ao redor do dreno. Faz-se uma pequena toracotomia na pele e, com uma pinça do tipo Kelly, promove-se a dissecção da musculatura até que seja atingida a cavidade pleural. No caso de dreno rígido ou com guia, introduz-se em sentido posterior e cranial, para tratamento de derrame pleural, e em sentido anterior e cranial, para pneumotórax.

No caso de drenos flexíveis utiliza-se uma pinça longa presa na ponta, a fim de direcioná-los. Certificar-se de que não existe nenhum orifício do dreno fora da cavidade pleural é importante. Com dreno pigtail, não há necessidade de pinças, porque a sua colocação utiliza o seu próprio introdutor. Terminada a colocação do dreno, usar um fio de náilon ou algodão 0 agulhado. Amarrar primeiro o dreno e, em seguida, passar a agulha através da incisão com saída na pele, cerca de 2 cm da borda da incisão para que fique uma faixa de pele suficiente para dar firmeza ao nó. Não apertar demais a pele para não provocar necrose (Amato, 2016).

O curativo é uma parte importante do dreno e alguns cuidados devem ser tomados. Não utilizar muito esparadrapo, pois a respiração movimenta os espaços intercostais e a mobilização das costelas dificulta a respiração. O curativo é feito para proteger a incisão da pele e não para o dreno. Usar apenas duas gazes dobradas ao meio e colocadas ao redor do dreno. Aplicar algumas tiras de Micropore® ou esparadrapo, o suficiente para cobrir as gazes. Para evitar dor, no local da toracotomia, é melhor fixar o dreno e colocar um esparadrapo largo, envolvendo o dreno e preso à pele na região do abdome (Amato, 2016).

O tubo deve ser direcionado, posteriormente, e para cima para drenar um derrame pleural ou para a frente e para cima para remover o ar em caso de pneumotórax. Uma vez posicionado, o tubo é suturado, no local, e conectado a um sistema de drenagem com selo d'água ou sucção (Sorino, *et al*. 2024).

Figura 7.3: Fluxograma da técnica de drenagem torácica



Fonte: Gerada por OpenAI (ChatGPT, modelo DALL-E 3), 2026. A partir do prompt: "Fluxograma dos passos para inserção de dreno torácico, design didático".

Técnicas de fixação do tubo

A pequena incisão transversal é fechada com um ponto em "U" (Figura 7.4), circundando o dreno. Apenas um nó é dado, na borda superior da pele e o fio trança o dreno, terminando por um "meio-tope" semelhante ao do cadarço do sapato. Outro fio é atado no dreno, transversalmente, sobre o fio trançado longitudinalmente. Poderão auxiliar na fixação externa pequenas fitas adesivas à pele, nunca ao fio da sutura. Essa manobra permitirá o fechamento do orifício da pele com a utilização do próprio fio usado na fixação, quando o dreno for dispensado (Andrade; Felicetti, 2017).

Fixação de dreno com sutura em U e bailarina — passo a passo:

1. Incisão e posicionamento - realizar pequena incisão transversal na pele e posicionar o dreno;

2. Ponto em "U" com fio não absorvível - realizar um ponto em "U" circundando o dreno, entrando e saindo no mesmo lado da incisão;

3. Nó superior - dar apenas um nó na borda superior da pele acima do dreno;

4. Trançar o dreno com as pontas dos fios, trançar o dreno, longitudinalmente, passando o fio ao redor do dreno em direção à ponta de saída;

5. Fixação da trança ao final da trança - realizar um nó firme para manter a fixação do dreno;

6. Sutura bailarina com outro fio ou a outra extremidade

- realizar um ponto transversal sobre o fio trançado, amarrando- o ao redor do dreno;

7. Fixação externa - para maior segurança fixar o dreno à pele com fitas adesivas;

8. Fechamento após remoção do dreno, quando o dreno for retirado o orifício da pele pode ser fechado, tracionando o fio da sutura em "U", aproximando as bordas da pele e dando um nó.

Selo d'água

O selo d'água é um sistema de drenagem que funciona como válvula unidirecional, permitindo a saída de ar e líquidos, da cavidade pleural, e impedindo seu retorno. Isso é essencial porque a pressão intrapleural é, normalmente, negativa em relação à pressão atmosférica, favorecendo a entrada de ar no espaço pleural quando há comunicação com o meio externo (Pego-Fernandes *et al*., 2021).

Por esse motivo o dreno torácico não pode ser conectado, diretamente, a um sistema aberto. No selo d'água, a extremidade distal do dreno permanece submersa em cerca de 5 cm de água, formando uma barreira líquida. Assim, ar e fluídos conseguem sair da cavidade pleural, mas não retornam, visto que a pressão intrapleural negativa não é suficiente para aspirar a água de volta ao tórax (Pego-Fernandes *et al*., 2021).

Esse mecanismo mantém o fluxo unidirecional e favorece a reexpansão pulmonar. Quando há drenagem de grandes volumes de líquido o conteúdo acumulado, no frasco, pode aumentar a altura da coluna líquida e dificultar o funcionamento do sistema (Hospital Universitário da Grande Dourados, 2026).

Nessas situações pode ser necessária a troca periódica

do coletor ou a associação de aspiração a vácuo, que fornece pressão negativa contínua para facilitar a remoção de ar e líquidos e manter a eficácia da drenagem (Oliveira, 2022; Cipriano; Dessote, 2011).

Cuidados pós-técnica e monitorização

Imediatamente, após a inserção do dreno torácico, a drenagem de ar e/ou líquido intrapleural, geralmente, resulta em melhora clínica e sintomática rápida para o paciente. O dreno torácico recém-inserido e a reaproximação das superfícies pleurais, frequentemente, levam à dor torácica pleurítica. Tranquilizar o paciente e administrar analgésicos opióides intravenosos costuma ser eficaz (Roebker *et al.* 2023).

A drenagem rápida, de grandes quantidades de líquido ou ar pleural, pode causar desconforto respiratório, hipoxemia e até mesmo o desenvolvimento de edema pulmonar de reexpansão. A remoção inicial de líquido pleural deve ser limitada a 1.000 a 1.500 ml para evitar edema pulmonar e o dreno torácico deve ser clampeado por 1 a 2 horas antes de ser desclampeado novamente. Semelhante à toracocentese a presença de tosse repetitiva e aperto ou dor, no peito, alerta o profissional para limitar a drenagem de líquido intrapleural (Roebker *et al*. 2023).

A descompensação clínica do paciente pode ocorrer após a colocação de qualquer dreno torácico para drenagem de líquido ou ar intrapleural. Uma radiografia de tórax urgente pode avaliar melhor a insuficiência respiratória, podendo revelar pneumotórax, edema pulmonar, hemotórax ou mau posicionamento do dreno torácico. Pacientes com insuficiência respiratória iminente apresentam hipoxemia e sinais de aumento do esforço respiratório.

A avaliação e o tratamento imediatos, do paciente,

incluem a avaliação das vias aéreas, a verificação dos sinais vitais, o posicionamento do paciente em posição mais vertical para melhorar a mecânica respiratória e a titulação do oxigênio inspirado de acordo com a oximetria contínua. Pacientes selecionados podem necessitar de uma intensificação do nível de cuidados hospitalares como, por exemplo, ser encaminhado para UTI (Roebker *et al*. 2023).

O dreno torácico é conectado a um sistema de drenagem torácica fechado, hermético e à prova d'água, que é posicionado abaixo do local de drenagem para evitar o refluxo de fluído para o espaço pleural. Em alguns pacientes aplica-se aspiração contínua de - 20 cm H_2O ao dreno torácico para promover a drenagem intrapleural mais eficiente, principalmente, em casos que necessitem uma ajuda na expansão pulmonar ou fístulas broncopleurais de alto débito (Roebker *et al*. 2023).

Figura 7.4: Cuidados pós-drenagem de tórax



Fonte: Gerada por OpenAI (ChatGPT, modelo DALL-E 3), 2026. A parir prompt: "Infográfico de cuidados pós-drenagem torácica, selo d'água, monitorização".

Avaliação da funcionalidade

Pacientes com dreno torácico devem ser avaliados, diariamente, ou com maior frequência quando necessário. Devem ser monitorados sinais vitais, oximetria, débito e aspecto do líquido drenado. O exame físico inclui ausculta pulmonar e palpação da parede torácica para pesquisa de enfisema subcutâneo. Também é necessário inspecionar o local de inserção, curativo e conexões do dreno, verificando dobras, vazamentos, retrações e funcionamento adequado do sistema. A presença de oscilação, na câmara de selo d'água, durante a respiração, indica permeabilidade do dreno, por outro lado, sua ausência pode sugerir obstrução (Roebker *et al.*, 2023). O paciente pode ser solicitado a tossir para avaliação de vazamento aéreo. A presença de borbulhamento, na câmara de selo d'água, indica fístula broncopleural, sendo contraindicação para retirada do dreno, mesmo sem pneumotórax visível na radiografia (Roebker *et al.*, 2023).

O acompanhamento por imagem inclui radiografia de tórax até 24 horas após a inserção do dreno. Exames diários nem sempre são necessários quando a avaliação clínica demonstra estabilidade e bom funcionamento do sistema (Roebker *et al.*, 2023).

Quando o débito é menor que o esperado deve-se investigar causas simples, como reservatório cheio, torções, dobras ou obstruções do tubo. Em alguns casos, a baixa drenagem pode apenas refletir resolução do derrame pleural, devendo ser confirmada por imagem (Roebker *et al.*, 2023).

A presença de enfisema subcutâneo, geralmente, indica drenagem inadequada do ar intrapleural. Nesses casos, pode ser necessária troca por dreno de maior calibre, inserção de novo dreno ou reposicionamento do dispositivo, principalmente, quando os orifícios laterais permanecem fora da cavidade pleural (Roebker *et al.*, 2023).

Complicações

Apesar dos avanços, a colocação de dreno torácico não está isenta de riscos. As complicações incluem mau posicionamento do dreno, infecção, sangramento, lesão de órgãos e edema pulmonar de reexpansão. Medidas preventivas e o manejo imediato das complicações são cruciais (Sorino *et al*. 2024).

Complicações precoces

Hemotórax: Pode resultar de laceração em um vaso sanguíneo intercostal. É uma complicação, potencialmente, séria que pode exigir uma toracotomia de emergência; também há relatos de lesão iatrogênica no ventrículo esquerdo após a inserção do dreno torácico (Azambuja; Castro Junior, 2021); Laceração do pulmão: O risco de lesar o pulmão é maior quando é utilizado o trocanter durante a técnica de drenagem (Azambuja; Castro Junior, 2021).

Complicações tardias

Hemotórax retido: se um hemotórax não for drenado, adequadamente, desde o início, pode coagular e dificultar a drenagem torácica. Além disso, pode atuar como um lócus de infecção e resultar em empiema (Azambuja; Castro Junior, 2021).

Complicações por uso incorreto da técnica

Drenagem rápida de grandes volumes: a rápida mudança nas pressões pleurais e a reexpansão do pulmão, anteriormente, colapsado podem causar edema pulmonar de reexpansão, uma complicação potencialmente fatal (Azambuja; Castro Junior, 2021);

Elevar o frasco selo de água ao nível do tórax do paciente, pois o líquido drenado irá refluir para a cavidade pleural (Azambuja; Castro Junior, 2021);

Desligar uma aspiração sem antes desconectar o sistema de aspiração do respiro do frasco selo de água (Azambuja; Castro Junior, 2021); Clampear um dreno que estiver borbulhando quando for trocar ou elevar o frasco, se possível use apenas os dedos para pinçar a extensão. Lembre-se: um dreno clampeado pode provocar um pneumotórax hipertensivo, com balanço do mediastino e parada cardíaca (Azambuja; Castro Junior, 2021);

Conectar à rede de vácuo direto no respiro do frasco selo de água, use sempre um sistema regulador (frasco de aspiração ou tubo regulador de vácuo) (Azambuja; Castro Junior, 2021);

Introduzir o dreno na parede do tórax ou abaixo do diafragma (Azambuja; Castro Junior, 2021);

Lesionar a artéria, veia e nervo intercostal se o bordo superior da costela não for usado como referência (Azambuja; Castro Junior, 2021).

Outras complicações

A obstrução do dreno torácico pode ocorrer por dobras, angulações, coágulos ou detritos no lúmen, sendo mais frequente em drenos de menor calibre. Um sinal sugestivo é a ausência de oscilação do líquido durante a respiração ou tosse, resultando em drenagem ineficaz e persistência do líquido pleural (Kesieme *et al*., 2016).

O enfisema subcutâneo, geralmente, manifesta-se como crepitação palpável ou achado radiológico. Pode ocorrer após trauma, fístula broncopleural, pneumotórax extenso ou ventilação mecânica. Na maioria dos casos é leve e autolimitado, mas formas extensas podem causar desconforto, deformidade,

obstrução de vias aéreas e disfunção de marcapasso (Kesieme *et al.*, 2016).

O dreno torácico também pode lesar estruturas adjacentes, incluindo nervos (frênico e torácico longo), coração, vasos torácicos, esôfago e ducto torácico, podendo ocasionar fístulas, arritmias e quilotórax (Kesieme *et al.*, 2016).

Além disso, há risco de infecção do sítio cirúrgico, variando de celulite até infecção necrosante dos tecidos moles. A prevenção depende de adequada preparação da pele e técnica asséptica. Casos graves podem evoluir com necrose, secreção pútrida, bolhas, dor intensa, enfisema subcutâneo e sinais sistêmicos, podendo haver presença de gás subcutâneo na radiografia de tórax (Kesieme *et al.*, 2016).

Retirada do dreno

O dreno torácico deve permanecer pelo menor tempo possível, apenas até a drenagem completa de ar ou líquidos da cavidade pleural, reduzindo o risco de infecção e outras complicações. Para sua retirada, a drenagem deve estar estabilizada por pelo menos três horas, além da confirmação radiográfica de adequada expansão pulmonar e ausência de ar ou líquido residual. Também devem ser avaliados o débito de drenagem (cerca de 100 ml/24h), o aspecto do líquido, a ausência de escape aéreo e a radiografia de tórax. Na presença de sangue, pus, atelectasia, pneumotórax residual ou escape de ar, o dreno deve ser mantido. Em pacientes em ventilação mecânica, a retirada depende dos parâmetros ventilatórios. Não se deve clampear o dreno antes da retirada devido ao risco de pneumotórax (Amato, 2016).

Após a retirada, recomenda-se manter o curativo por 48 horas. Durante o procedimento, o paciente deve realizar inspiração profunda seguida de apneia, reduzindo a chance de entrada de ar no espaço pleural e favorecendo a adequada expansão pulmonar (Amato, 2016).

Técnica para retirada do dreno torácico

Esse processo deve ser sempre feito pelo médico com auxílio do enfermeiro, evitando complicações, intercorrências e infecções. Dito isso, deve-se sempre garantir a segurança do paciente (Amato, 2016).

Figura 7.6: Fluxograma da retirada de dreno torácico

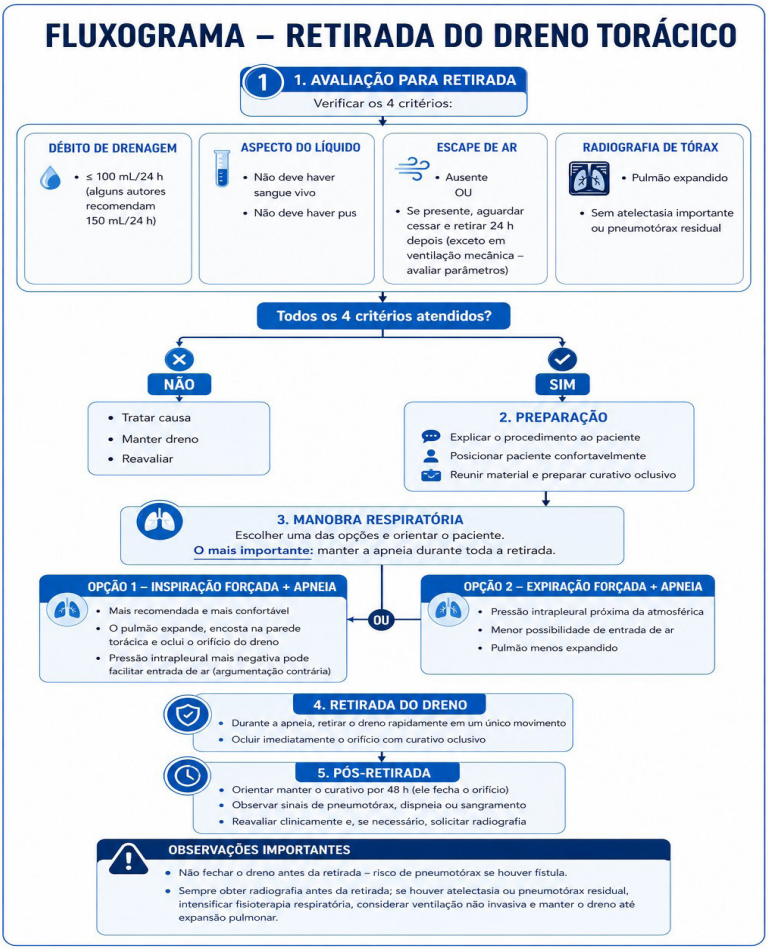

Fonte: Gerada por OpenAI (ChatGPT, modelo DALL-E 3), 2026. Prompt: "Fluxograma de critérios e técnica para retirada do dreno torácico."

Considerações Finais

Ante o discutido, no referido capítulo, afirma-se que a drenagem torácica com selo d'água permanece como um procedimento essencial, no manejo de diversas afecções pleuropulmonares, exigindo indicação adequada, conhecimento anatômico e execução técnica precisa. O sucesso do procedimento depende também da monitorização contínua do paciente e da avaliação sistemática da funcionalidade do dreno, permitindo identificação precoce de complicações e definição segura do momento de retirada.

Embora amplamente utilizada a drenagem torácica não é isenta de riscos, reforçando a importância da capacitação técnica, do uso de métodos de imagem e da adoção de boas práticas assistenciais. Assim sendo, a integração entre conhecimento teórico, habilidade prática e vigilância clínica é fundamental para um manejo seguro e eficaz do paciente.

Referências

ALMEIDA, R. C. D. *et al.* **Intervenção de enfermagem: cuidados com dreno torácico em adultos no pós-operatório**. Rev Rene, v. 19, p. e3332, 2018.

AMATO, Alexandre Campos M. **Procedimentos Médicos - Técnica e Tática**, 2ª edição. Rio de Janeiro: Roca, 2016. E-book. pág.193. ISBN 9788527729949. Disponível em: https://integrada.minhabiblioteca.com.br/reader/books/9788527729949/. Acesso em: 04 mai. 2026.

ANDRADE, C. F.; FELICETTI, J. C. **Drenagem Torácica**. São Paulo: Instituto Beatriz Yamada, 2017.

AZAMBUJA, M. I.; CASTRO JUNIOR, M. A. M. **Drenagem torácica**. Vitalle - Revista de Ciências da Saúde, v. 33, n. 1, p. 147- 158, 2021.

KESIEME, E. B. *et al*. **Tube Thoracostomy:** Complications and Its Management. Pulmonary Medicine, v. 2012, p. 256878, out. 2016.

KUDZINSKAS, A.; CALLAHAN, A. L. **Anatomy, Thorax**. In: StatPearls. Treasure Island: StatPearls Publishing, 2023.

PERRY, A. G.; POTTER, P. A. **Guia Completo de Procedimentos e Competências de Enfermagem**. 8. ed. Rio de Janeiro: Elsevier, 2015.

ROEBKER, J. A. *et al*. ***Chest Tube Replacement and Management: a Practical Review***. Seminars in Interventional Radiology, v. 40, n. 2, p. 231-239, jun. 2023.

SORINO, C. *et al*. **Drenos torácicos e drenagem pleural:** histórico e situação atual no manejo de doenças pleurais. Journal of Clinical Medicine, v. 13, n. 21, p. 6331, 2024.

PEGO-FERNANDES, Paulo M.; ARAÚJO, Pedro Henrique Xavier Nabuco de; TERRA, Ricardo Mingarini; MARIANI, Alessandro Wasum (ed.). **Cirurgia Torácica:** princípios e procedimentos. 1. ed. Barueri: Manole, 2021.

HOSPITAL UNIVERSITÁRIO DA GRANDE DOURADOS. **Protocolo de toracocentese e drenagem torácica**. Dourados: EBSERH, 2026.

CIPRIANO, F. G.; DESSOTE, L. U. **Drenagem pleural**. Medicina (Ribeirão Preto), Ribeirão Preto, v. 44, n. 1, p. 70-78, 2011.

CAP. 8

TRAQUEOSTOMIA

Júlia Leitão Neves Azevedo
Laís Carolina Tavares da Silva



Júlia Leitão Neves Azevedo

Graduanda em Medicina na Universidade Estadual da Região Tocantina do Maranhão (UEMASUL), campus Imperatriz. Atual presidente da Liga Acadêmica de Pneumologia e Cirurgia Torácica (LAPCIT) e vice-presidente da Liga de Saúde da Mulher da UEMASUL (LISAMSUL). Diretora do setor Cultura/Eventos do CAMESUL (Centro Acadêmico), gestão PRAXIS. Desenvolve projeto de pesquisa na área da saúde da mulher e projeto de extensão voltados à educação em saúde da pessoa idosa. Integra comissões organizadoras de eventos científicos: XVIII Congresso Maranhense de Cardiologia e a II Jornada Sul Maranhense de Pneumologia e Cirurgia Torácica.



Laís Carolina Tavares da Silva

Acadêmica de Medicina da Universidade Estadual da Região Tocantina do Maranhão (UEMASUL). No âmbito da extensão universitária, atua como diretora de Ensino da Liga Acadêmica de Clínica Médica e é membro da Liga Acadêmica de Pneumologia e Cirurgia Torácica (LAPCIT). Participa do projeto de extensão “Eu Me Amo: Saúde, Bem-Estar e Qualidade de Vida no Ambiente de Trabalho”.

CAPÍTULO 8

TRAQUEOSTOMIA

Resumo: A traqueostomia é um procedimento cirúrgico amplamente utilizado para estabelecer uma via aérea definitiva em pacientes com insuficiência respiratória, ventilação mecânica prolongada ou obstrução das vias aéreas superiores. O procedimento proporciona melhora da higiene brônquica, redução do trabalho respiratório, facilitação do desmame ventilatório e maior conforto ao paciente crítico. A segurança da técnica depende do conhecimento detalhado da anatomia cervical, especialmente, da identificação dos anéis traqueais, cartilagem cricoide e istmo da tireoide. Este capítulo aborda os principais aspectos relacionados à traqueostomia, incluindo anatomia aplicada, indicações clínicas, materiais necessários, técnica cirúrgica convencional horizontal com fios de reparo, cuidados pós- operatórios e complicações associadas. A técnica descrita enfatiza a abertura traqueal entre o segundo e o quarto anel traqueal, inserção da cânula sob visão direta e monitorização pós-operatória rigorosa. Entre as principais complicações destacam-se hemorragia, pneumotórax, enfisema subcutâneo, estenose traqueal e decanulação acidental. Apesar dos riscos inerentes, a traqueostomia permanece como procedimento essencial na terapia intensiva e na cirurgia torácica moderna.

Palavras-chave: Traqueostomia; Via aérea; Ventilação mecânica; Cirurgia torácica; Terapia intensiva.

TRACHEOSTOMY

Abstract: Tracheostomy is a well-established surgical procedure that consists of creating a direct airway through the cervical trachea, being mainly indicated for patients requiring prolonged mechanical ventilation or presenting upper airway obstruction. The procedure facilitates bronchial hygiene, reduces respiratory effort, contributes to ventilatory weaning, and improves patient comfort by decreasing the need for deep sedation. A thorough understanding of cervical anatomy is essential for safe execution, especially regarding the identification of the tracheal rings, cricoid cartilage, and thyroid isthmus. This chapter describes the anatomical principles, indications, materials, operative technique, postoperative management, and complications related to tracheostomy, with emphasis on the conventional horizontal surgical approach using stay sutures. The technique involves dissection by planes, tracheal opening between the second and fourth tracheal rings, insertion of the tracheostomy cannula under direct vision, and postoperative monitoring focused on airway patency and complication prevention. Despite potential risks such as hemorrhage, pneumothorax, tracheal stenosis, and accidental decannulation, tracheostomy remains an essential procedure in critical care and thoracic surgery when performed with adequate technical precision and multidisciplinary support.

Keywords: Tracheostomy; Airway Management; Mechanical Ventilation; Thoracic Surgery; Critical Care.

Introdução

A traqueostomia é um procedimento cirúrgico estabelecido que consiste na criação de um estoma na traqueia cervical, permitindo uma via aérea direta, sendo indicada, principalmente, para pacientes que necessitam de ventilação mecânica prolongada ou que apresentam obstrução das vias aéreas superiores. A decisão pela conversão da intubação orotraqueal para traqueostomia visa facilitar a higiene brônquica, reduzir o trabalho respiratório, promover o desmame da ventilação mecânica e proporcionar maior conforto ao paciente, diminuindo a necessidade de sedação profunda.

Anatomia Relacionada

A compreensão da anatomia cervical é o pilar fundamental para a segurança da traqueostomia, uma vez que o procedimento exige a dissecção de múltiplas camadas teciduais e a preservação de estruturas vasculares críticas. A traqueia cervical situa-se na linha média, estendendo-se da borda inferior da cartilagem cricoide até a incisura jugular do esterno. Durante o planejamento, o cirurgião deve identificar marcos superficiais essenciais: a proeminência laríngea (pomo de Adão), a cartilagem cricoide e o istmo da glândula tireoide, que frequentemente sobrepõe-se ao segundo e terceiro anéis traqueais. A escolha do nível da incisão traqueal é, rigorosamente, guiada pela topografia cartilaginosa, recomendando-se que a abertura ocorra entre o segundo e o quarto anel traqueal. Incisões muito cefálicas, próximas à cartilagem cricoide, elevam, significativamente, o risco de estenose subglótica, complicação de alta morbidade e manejo complexo. Ao manter a ostomia dentro desses limites anatômicos, preserva-se a estabilidade da via

aérea e se minimiza o trauma mecânico contra a mucosa e as cartilagens, favorecendo a futura reabilitação da deglutição e da fonação.

Figura 8.1: Anatomia da Traqueia - Visão anterior, posterior

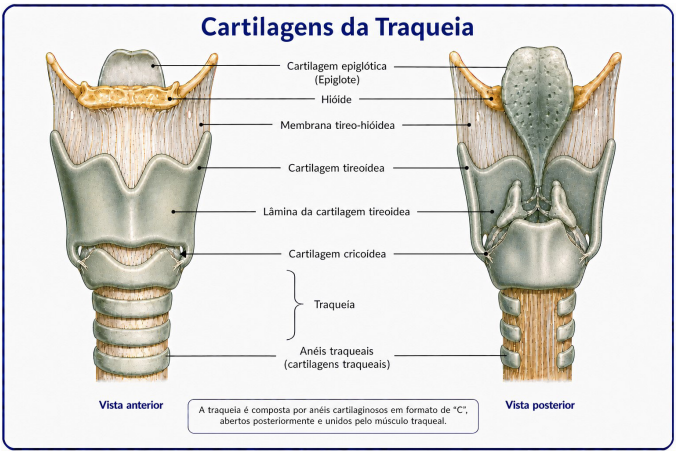

Fonte: Gerada por OpenAI (ChatGPT, modelo DALL-E 3), 2026. A partir do prompt: "Anatomia da traqueia (anterior e posterior), detalhando anéis cartilaginosos".

Tabela 8.1: Tipo de cartilagens

Classificação	Nome	Especificidades	Observação Clínica
Cartilagens Ímpares	Tireóidea	Composta por duas lâminas de cartilagem hialina	Apresenta a proeminência laríngea ("pomo de Adão").
	Cricóidea	Cartilagem hialina em formato de anel.	Localiza-se imediatamente inferior à cartilagem tireóidea.
	Epiglótica	Lâmina elástica em forma de colher.	Encontra-se fixada na face interna da cartilagem tireóidea

Cartilagens Pares	Aritenoideas	Cartilagens hialinas piramidais pareadas.	Realizam movimentos de rotação sobre a cartilagem cricóidea.
	Corniculadas	Pequenos nódulos elásticos pareados.	Situam-se exatamente no ápice de cada cartilagem aritenoidea.
	Cuneiformes	Cartilagens elásticas pareadas e alongadas.	Localizadas nas pregas ariepiglóticas; não possuem articulações.

Fonte: Elaboração própria com base nas referências, 2026.

Quando indicar?

As indicações para a traqueostomia baseiam-se na necessidade de uma via aérea definitiva e segura, sendo a ventilação mecânica prolongada a causa mais comum em UTIs. O procedimento é essencial na falha do desmame ventilatório, na proteção da via aérea — especialmente em pacientes com escala de Glasgow < 8 ou dificuldade no manejo de secreções — e em obstruções das vias aéreas superiores por tumores, traumas, edema de glote ou lesões cervicais. A decisão deve ser individualizada, equilibrando os benefícios da facilitação ventilatória e higiene brônquica contra os riscos cirúrgicos.

Materiais necessários

Figura 8.2: Materiais necessários para coleta traqueostomia



Fonte: Gerada por OpenAI (ChatGPT, modelo DALL-E 3), 2026. A partir do prompt: "Kit de materiais para traqueostomia, organizado em bandeja".

Técnica

A literatura médica descreve diversas técnicas de traqueostomia, que variam conforme a indicação clínica, a urgência do caso e a preferência do cirurgião. Entre as abordagens mais comuns, destacam-se a técnica percutânea, frequentemente, realizada à beira do leito e a traqueostomia convencional ou cirúrgica, que pode utilizar diferentes tipos de incisões traqueais, como a vertical, a em "H" ou o retalho de Björk. No entanto, este material focará, exclusivamente, na explicação da abordagem horizontal com fios de reparo.

Figura 8.3: Etapa de Preparação e Posicionamento para o procedimento



Fonte: Gerada por OpenAI (ChatGPT, modelo DALL-E 3), 2026. A partir do prompt: "Ilustração do paciente em posição para traqueostomia (hiperextensão cervical)."

Figura 8.4: Etapa de Acesso e Dissecção por planos



Fonte: Gerada por OpenAI (ChatGPT, modelo DALL-E 3), 2026. A partir do prompt: "Ilustração cirúrgica da dissecção cervical para traqueostomia, expondo a traqueia".

Figura 8.5: Etapa da técnica com fio de reparo

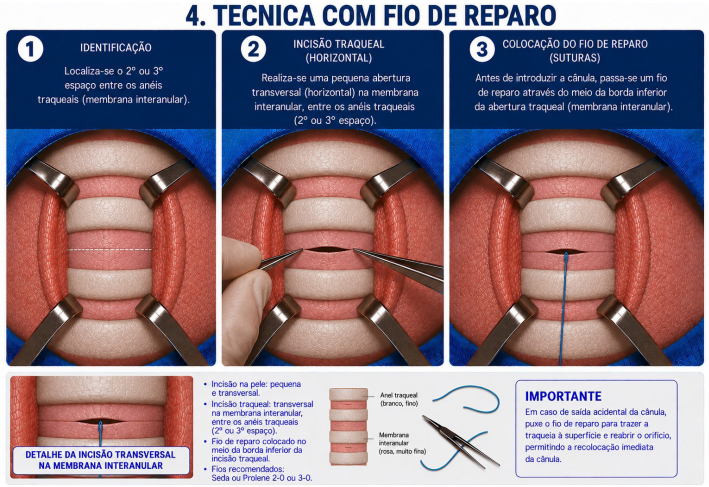

Fonte: Gerada por OpenAI (ChatGPT, modelo DALL-E 3), 2026. A partir do prompt: "Ilustração detalhada da técnica de fio de reparo na traqueostomia".

Após realização da inserção da cânula traqueal, devidamente lubrificada, que deve ocorrer sob visão direta logo após a retirada da cânula de intubação orotraqueal pelo anestesista. Na sequência, deve-se insuflar o cuff conforme a pressão indicada pelo fabricante, conectar o paciente ao ventilador e testar a expansão pulmonar. A cânula deve então ser fixada com cordão, seguida por uma revisão minuciosa da hemostasia. Por fim, realiza-se o fechamento da pele com pontos simples separados, utilizando fio de náilon 3-0 apenas para aproximação.

Figura 8.6: Etapa Final da Inserção da Cânula e Fixação

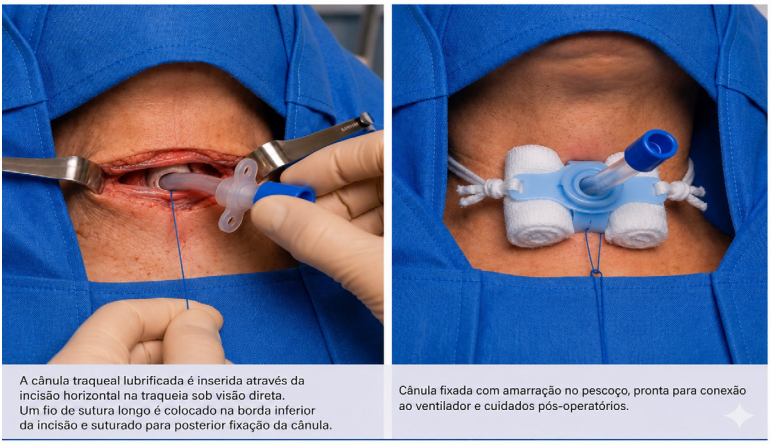

Fonte: Gerada por OpenAI (ChatGPT, modelo DALL-E 3), 2026. A partir do prompt: "Ilustração do resultado final da traqueostomia com cânula fixada".

Pós-Procedimento

Após a realização da traqueostomia o paciente deve ser encaminhado para monitoramento em Unidade de Tratamento Intensivo (UTI) ou unidade semi-intensiva. Como protocolo de segurança pós-operatório é necessária a realização de uma radiografia de tórax para descartar complicações como pneumotórax e pneumomediastino, além da administração de antibioticoprofilaxia. Devido ao aumento da produção de secreções, deve-se realizar a aspiração traqueal frequente, associada à nebulização e ao uso de agentes mucolíticos para garantir a patência da via aérea. O manejo da cânula segue um cronograma específico, onde o cuff pode ser desinsuflado após 24 horas e a troca da cânula plástica pela metálica deve ocorrer em 48 horas. A permanência do dispositivo pode ser por período indefinido, sendo que a alta hospitalar só é permitida se o paciente

estiver utilizando cânula metálica ou de silicone sem cuff. O processo de decanulação ou redução do calibre da cânula deve ser iniciado assim que houver a recuperação da função respiratória, dependendo diretamente da resolução da causa base que motivou o procedimento.

Complicações

Tabela 8.2: Complicações

Período	Tempo	Principais Complicações
Intraoperatório	Primeiras 24 horas.	Hemorragia, lesões de estruturas adjacentes (traqueia, laringe, paratraqueais), apneia e parada cardíaca.
Pós-operatório	1º ao 14º dia.	Enfisema subcutâneo, pneumotórax, pneumomediastino, mau posicionamento ou oclusão da cânula, infecções e decanulação acidental.
Tardio	Após 14 dias.	Novas hemorragias, granulomas, fístula traqueoesofágica, estenose traqueal e escaras no estoma

Fonte: Elaboração própria com base nas referências, 2026.

Considerações Finais

Em conclusão, a traqueostomia consolida-se como um procedimento vital, na prática clínica contemporânea, oferecendo uma via aérea definitiva que otimiza o suporte ventilatório e melhora a qualidade de vida do paciente crítico. Embora apresente riscos inerentes, o domínio da anatomia aplicada, a escolha criteriosa da técnica e o rigor no manejo pós-operatório são determinantes para a redução da

morbimortalidade. A integração de protocolos baseados em evidências, aliada a uma abordagem multidisciplinar permite não apenas a estabilização clínica, mas também a reabilitação funcional, consolidando a traqueostomia como um pilar essencial na assistência hospitalar.

Referências

American Thoracic Society. ***Guidelines for the management of adults with hospital-acquired and ventilator-associated pneumonia.*** American Journal of Respiratory and Critical Care Medicine, v. 202, n. 9, p. e59-e93, 2020.

BRASIL. Ministério da Saúde. **Protocolo de suporte ventilatório em pacientes críticos**. Brasília: Ministério da Saúde, 2022.

MOORE, K. L.; DALLEY, A. F.; AGUR, A. M. R. **Anatomia orientada para a clínica**. 9. ed. Rio de Janeiro: Guanabara Koogan, 2023.

RICZ, Hilton M. A. *et al*. **Traqueostomia**. Medicina (Ribeirão Preto), Ribeirão Preto, v. 44, n. 1, p. 63-69, 2011.

SANTA-CRUZ, Felipe. **Traqueostomia – condutas e técnica**. Revista de Cirurgia e Traumatologia Buco-Maxilo-Facial, v. 20, n. 2, 2020.

SNELL, R. S. **Anatomia clínica por regiões**. 10. ed. Rio de Janeiro: Guanabara Koogan, 2021.

Sociedade Brasileira de Terapia Intensiva. **Diretrizes brasileiras para o manejo de traqueostomia em UTI**. Rio de Janeiro: SOBRATI, 2023.

CAP. 9

CRICOTIREOIDOSTOMIA

Francisco Randerson
Ribeiro de Sousa Guedes



Francisco Randerson Ribeiro de Sousa Guedes

Graduando em Medicina na Universidade Estadual da Região Tocantina do Maranhão (UEMASUL), campus Imperatriz. Atual diretor de Patrimônios do CAMESUL, gestão PRAXIS. Foi vice-presidente do CAMESUL, gestão “Synergia”, 2024.1 e 2024.2. Foi presidente do CAMESUL na gestão “Ellos”, 2023.1 e 2024.1.Representante local da Associação Brasileira de Ligas Acadêmicas de Cirurgia Geral (ABLAC). Membro fundador e diretor de marketing da ORTOLIGA. Membro fundador e presidente da Liga Acadêmica de Cirurgia Geral da UEMASUL (LIACG).

CAPÍTULO 9

CRICOTIREOIDOSTOMIA

Resumo: A cricotireoidostomia é um procedimento cirúrgico, de emergência, indicado para obtenção rápida de acesso à via aérea, em situações nas quais métodos convencionais de ventilação e intubação falham ou não podem ser realizados com segurança. Este capítulo aborda os fundamentos anatômicos, as principais indicações clínicas e a técnica padronizada da cricotireoidostomia, com ênfase no cenário de cannot intubate, cannot oxygenate (CICO). Inicialmente, são descritas as estruturas anatômicas cervicais envolvidas no procedimento, especialmente, a membrana cricotireoidea, considerada o local ideal para acesso emergencial à traqueia devido à sua superficialidade e baixa vascularização. O texto também discute situações clínicas que indicam o procedimento, como obstrução aguda das vias aéreas superiores, trauma facial extenso, edema laríngeo grave e queimaduras inalatórias. Além disso, apresenta de forma sistematizada o passo a passo técnico da cricotireoidostomia, incluindo posicionamento do paciente, identificação dos marcos anatômicos, preparo do material, estabilização da laringe, incisão cutânea, abertura da membrana, dilatação do orifício, introdução do tubo, confirmação ventilatória e fixação do dispositivo. Por fim, são abordadas as principais complicações associadas ao procedimento, reforçando a importância da execução rápida, precisa e protocolizada para restabelecer a oxigenação e reduzir a mortalidade em emergências respiratórias críticas.

Palavras-chave: Cricotireoidostomia; Via Aérea; Medicina de Emergência.

CRICOTHYROIDOTOMY

Abstract: Cricothyrotomy is an emergency surgical procedure indicated for rapid airway access in situations where conventional ventilation and intubation methods fail or cannot be safely performed. This chapter discusses the anatomical foundations, main clinical indications, and the standardized technique of cricothyrotomy, emphasizing the cannot intubate, cannot oxygenate (CICO) scenario. Initially, the cervical anatomical structures involved in the procedure are described, especially the cricothyroid membrane, considered the ideal site for emergency tracheal access due to its superficial location and low vascularity. The text also addresses clinical situations requiring the procedure, such as acute upper airway obstruction, extensive facial trauma, severe laryngeal edema, and inhalation burns. Furthermore, it systematically presents the step-by-step technique of cricothyrotomy, including patient positioning, anatomical landmark identification, equipment preparation, laryngeal stabilization, skin incision, opening of the cricothyroid membrane, dilation of the orifice, tube insertion, ventilation confirmation, and device fixation. Finally, the chapter discusses the main complications associated with the procedure, reinforcing the importance of rapid, precise, and protocol-based execution to restore oxygenation and reduce mortality in critical respiratory emergencies.

Keywords: Cricothyrotomy; Airway Management; Emergency Medicine.

Introdução

A cricotireoidostomia é um procedimento cirúrgico de acesso de urgência à via aérea, indicado quando métodos convencionais de ventilação e intubação falham ou não podem ser realizados com segurança (Apfelbaum *et al*., 2022; Frerk *et al*., 2024). Seu principal objetivo é restabelecer, rapidamente, a oxigenação por meio de uma abertura na membrana cricotireoidea, permitindo a passagem de ar diretamente para a traqueia (Baker *et al*., 2022). Trata-se de uma medida de resgate, utilizada em situações críticas como obstrução aguda das vias aéreas superiores, trauma facial extenso, edema laríngeo grave, queimaduras inalatórias e, sobretudo, no cenário clássico de cannot intubate, cannot oxygenate (CICO), em que o paciente não pode ser intubado e ventilado adequadamente (Rosenblatt *et al*., 2021; Higgs *et al*., 2022).

A relevância clínica desse procedimento reside em sua capacidade de interromper com rapidez a progressão da hipóxia. Em situações de falência ventilatória, poucos minutos sem oxigenação efetiva são suficientes para desencadear lesão neurológica irreversível, parada cardiorrespiratória e morte (Law *et al*., 2022). Por esse motivo, a cricotireoidostomia não deve ser encarada como um procedimento complexo de última instância, mas como uma intervenção objetiva, lógica e tecnicamente padronizada, cuja execução deve ser rápida, precisa e sistematizada (Apfelbaum *et al*., 2022).

Anatomia aplicada

O sucesso da cricotireoidostomia depende, antes de tudo, da correta identificação das estruturas anatômicas do pescoço. O acesso cirúrgico é realizado através da membrana cricotireoidea, uma fina estrutura fibroelástica localizada entre

a cartilagem tireóide e a cartilagem cricóide, na porção anterior do pescoço (McGrath *et al.*, 2021).

A cartilagem tireóide é a maior cartilagem da laringe e sua proeminência anterior forma o chamado "pomo de Adão". Logo abaixo dessa estrutura encontra-se uma pequena depressão palpável, correspondente à membrana cricotireóidea. Inferiormente à membrana está a cartilagem cricóide, estrutura rígida em formato de anel, que marca o limite inferior da laringe e o início da transição para a traqueia (Nichols *et al.*, 2022).

A membrana cricotireoidea é o local ideal para acesso emergencial à via aérea por três razões principais: encontra-se superficialmente posicionada, apresenta pouca vascularização e permite acesso rápido à luz traqueal. Esses fatores tornam essa região anatomicamente favorável para abertura cirúrgica em contexto de urgência (O'Sullivan *et al.*, 2024).

Figura 9.1: Anatomia da laringe

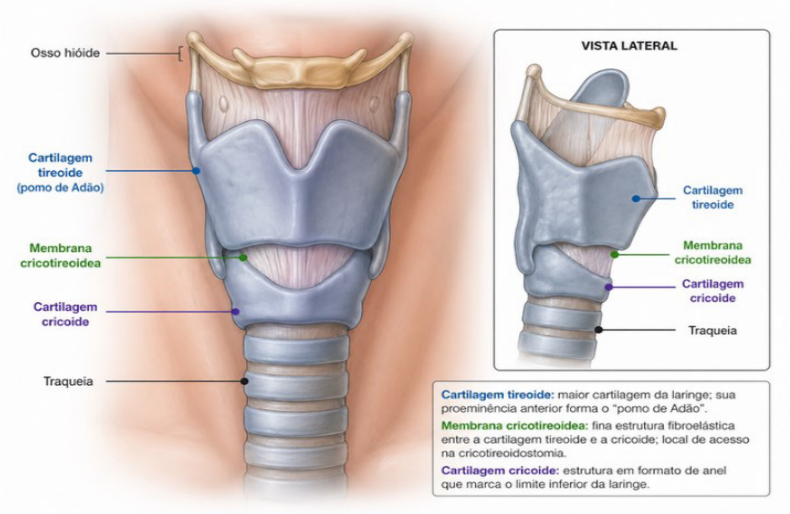

Fonte: Gerada por OpenAI (ChatGPT, modelo DALL-E 3), 2026. A partir do prompt: "Ilustração científica da anatomia da laringe, destacando a membrana cricotireoidea e as principais estruturas anatômicas adjacentes".

Indicações

A cricotireoidostomia está indicada em situações nas quais a via aérea não pode ser garantida por métodos convencionais e a oxigenação do paciente encontra-se ameaçada. Sua principal indicação ocorre quando há falha na intubação orotraqueal associada à impossibilidade de ventilação adequada (Moseley *et al*., 2023).

As principais indicações incluem:

- Falha de intubação orotraqueal com impossibilidade de ventilação;
- Obstrução aguda de vias aéreas superiores;
- Trauma facial extenso com distorção anatômica;
- Edema laríngeo grave;
- Queimadura inalatória com comprometimento progressivo da via aérea;
- Sangramento orofaríngeo maciço;
- Corpo estranho obstrutivo não removível;
- Cenário de cannot intubate, cannot oxygenate (CICO).

Nessas circunstâncias a cricotireoidostomia representa a via mais rápida e segura para restabelecer a ventilação.

Técnica: passo a passo

A cricotireoidostomia deve ser executada de forma sistemática, seguindo uma sequência lógica de etapas. A padronização da técnica reduz erros, acelera a execução e aumenta a chance de sucesso, especialmente em cenários de alta pressão.

Etapa 1: Posicionamento do paciente

O paciente deve ser colocado em decúbito dorsal, preferencialmente, em posição supina. Em situações sem suspeita de trauma cervical, pode-se realizar discreta extensão do pescoço para melhor exposição anatômica. Em pacientes traumatizados o pescoço deve permanecer em posição neutra para evitar agravamento de possível lesão da coluna cervical.

O objetivo desta etapa é expor, adequadamente, a região anterior do pescoço e permitir palpação precisa dos pontos anatômicos.

Figura 9.2: Posicionamento do paciente

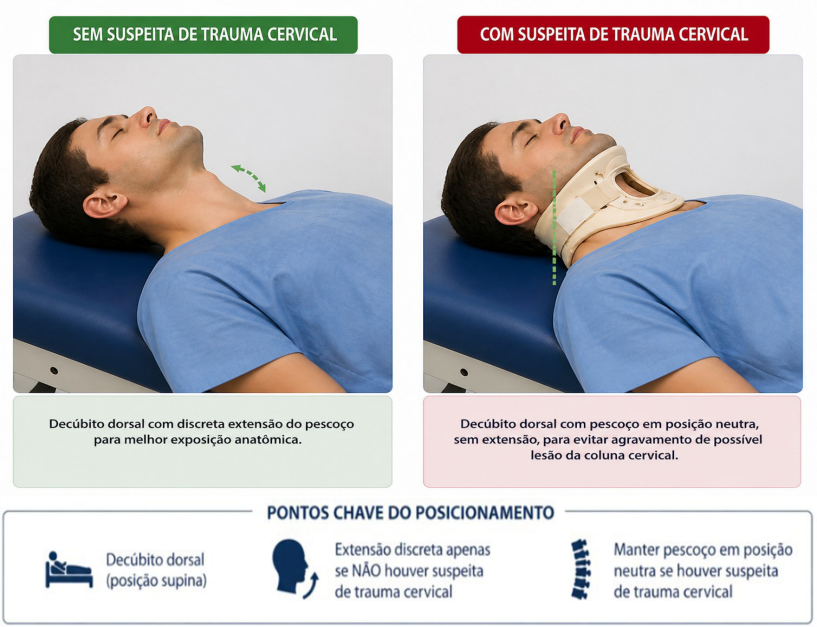

Fonte: Gerada por OpenAI (ChatGPT, modelo DALL-E 3), 2026. A partir do prompt: "Ilustração científica do posicionamento cervical do paciente para acesso de emergência à via aérea, destacando hiperextensão do pescoço e identificação dos principais marcos anatômicos, em estilo didático, fundo branco e sem marcas comerciais".

Etapa 2: Identificação dos pontos anatômicos

Com o paciente posicionado efetua-se palpação sistemática da região cervical anterior para identificar os pontos anatômicos essenciais para a cricotireoidostomia

Figura 9.3: Marcos anatômicos cervicais



Fonte: Gerada por OpenAI (ChatGPT, modelo DALL-E 3), 2026. A partir do prompt: "Ilustração científica dos marcos anatômicos cervicais para cricotireoidostomia, destacando a palpação da cartilagem tireoide, cartilagem cricoide e membrana cricotireoidea, em estilo didático, fundo branco e sem marcas comerciais".

1 - Cartilagem tireoide: é o primeiro reparo palpável. Corresponde à proeminência anterior do pescoço ("Pomo de Adão");

2 - Membrana cricotireoidea: pequena depressão logo abaixo da cartilagem tireóide;

3 - Cartilagem cricóide: Estrutura em forma de anel, localizada logo abaixo da membrana cricotireóidea. Essa etapa é bastante importante no procedimento, pois a precisão anatômica determina a segurança da incisão.

Etapa 3: Preparação do material

Antes da incisão deve-se reunir e organizar todo o material necessário para evitar atrasos durante o procedimento. O conjunto básico inclui:

Figura 9.4: Materiais para cricotireoidostomia

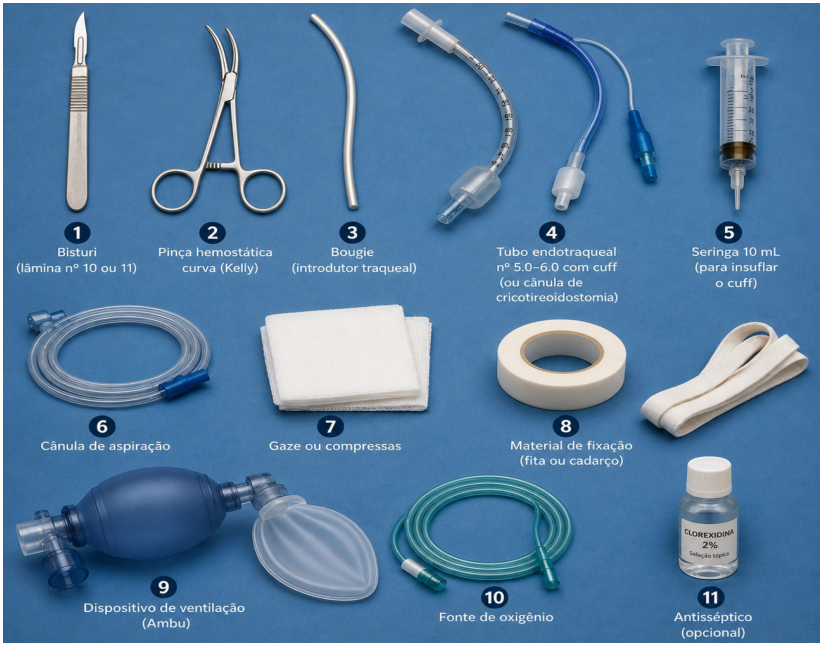

Fonte: Gerada por OpenAI (ChatGPT, modelo DALL-E 3), 2026. Prompt: "Ilustração científica dos materiais necessários para cricotireoidostomia de emergência, organizados em bandeja cirúrgica, em estilo didático, fundo branco e sem marcas comerciais".

Material essencial (*mínimo para salvar a via aérea*):

- Bisturi (lâmina nº 10 ou 11);
- Tubo endotraqueal nº 5.0–6.0 com cuff (ou cânula de cricotireoidostomia);
- Seringa (10 mL) para insuflar o cuff;
- Dispositivo de ventilação (ambu);
- Fonte de oxigênio.

Observação: Com esses itens já é possível realizar o procedimento em cenário extremo.

Material recomendado (*padrão ideal*):

- Pinça hemostática (Kelly ou Mosquito);
- Bougie (introdutor traqueal);
- Cânula de aspiração;
- Gaze ou compressas;
- Material de fixação (fita, cadarço ou fixador de tubo).

Observação: Melhora a taxa de sucesso e segurança do procedimento.

Material complementar (*se houver tempo/condição*):

- Antisséptico (clorexidina ou PVPI);
- Luvas estéreis;
- Campo estéril;
- Anestésico local (lidocaína);
- Afastador traqueal (Trousseau).

Observação: Utilizar apenas se o paciente estiver estável e o tempo permitir.

Kit ideal (*modelo padronizado*)

Bisturi, pinça hemostática, bougie, tubo endotraqueal de pequeno calibre com cuff, seringa para insuflação, sistema de ventilação e material para fixação, podendo ser complementado por aspirador e antissépticos conforme disponibilidade.

Em pacientes conscientes e estáveis é possível realizar antissepsia e anestesia local. Em hipóxia crítica a prioridade é o acesso imediato à via aérea.

Etapa 4: Posicionamento do paciente

Com a mão não dominante o operador deve estabelecer firmemente a laringe, segurando a cartilagem tireóide entre os dedos. Essa estabilização impede deslocamentos durante a incisão e mantém a membrana cricotireoidea fixa no campo operatório.

Figura 9.5: Estabilização da laringe

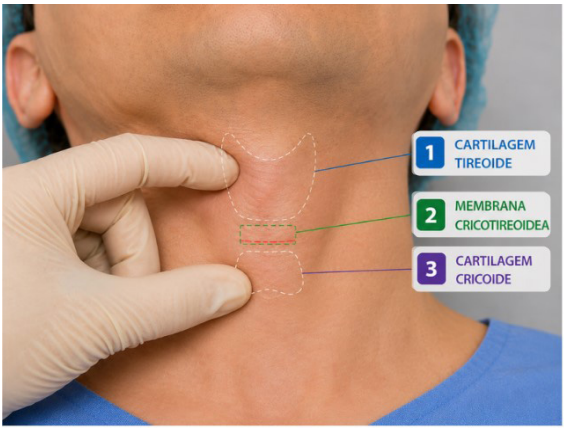

Fonte: Gerada por OpenAI (ChatGPT, modelo DALL-E 3), 2026. A parir do prompt: "Ilustração científica da técnica de estabilização da laringe antes da incisão para cricotireoidostomia, destacando a posição das mãos e os marcos anatômicos, em estilo didático, fundo branco e sem marcas comerciais".

Objetivo da estabilização:

- Impedir deslocamentos da laringe durante a incisão;
- Manter a membrana cricotireoidea fixa no campo operatório;
- Aumentar a precisão do corte e evitar lesões adjacentes.

A estabilização correta da laringe é essencial para o sucesso do procedimento e para a segurança do paciente.

Etapa 5: Etapa cutânea

Realiza-se uma incisão transversal na pele, diretamente, sobre a membrana cricotireoidea. A incisão deve atravessar pele e tecido subcutâneo até exposição clara da membrana. O corte deve ser preciso e controlado, suficiente para expor, adequadamente, o plano profundo sem lesar estruturas adjacentes.

Figura 9.6: Incisão cutânea inicial sobre a membrana cricotireoidea

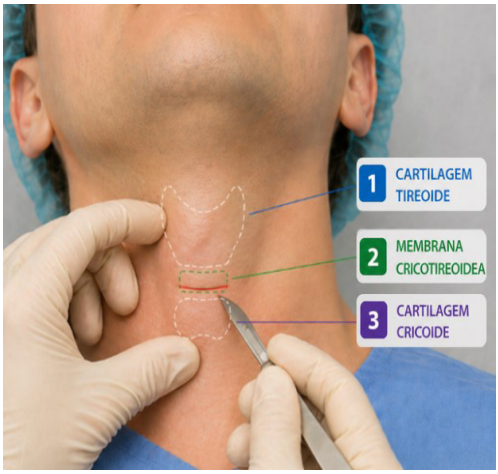

Fonte: Gerada por OpenAI (ChatGPT, modelo DALL-E 3), 2026. A partir do prompt: "Ilustração científica da incisão cutânea inicial sobre a membrana cricotireoidea durante a cricotireoidostomia, em estilo didático, fundo branco e sem marcas comerciais".

Objetivo da estabilização:

- Impedir deslocamentos da laringe durante a incisão;
- Manter a membrana cricotireoidea fixa no campo operatório;
- Aumentar a precisão do corte e evitar lesões adjacentes.

A incisão deve ser centrada sobre a membrana cricotireóidea e ser realizada com controle da profundidade para evitar lesões em estruturas adjacentes.

Etapa 6: Abertura da membrana cricotireóidea

Realiza-se uma incisão transversal na pele, diretamente, sobre a membrana cricotireoidea. A incisão deve atravessar pele e tecido subcutâneo até exposição clara da membrana.

Após a exposição, realiza-se uma segunda incisão, também transversal, diretamente sobre a membrana cricotireoidea. Essa abertura deve ser cuidadosa e suficiente para permitir acesso à luz traqueal.

Nesta etapa, deve-se evitar a lesão da cartilagem tireoide, superiormente, e da cartilagem cricoide inferiormente.

Figura 9.7: Abertura da membrana cricotireoidea com acesso à luz traqueal



Fonte: Gerada por OpenAI (ChatGPT, modelo DALL-E 3), 2026. A partir do prompt: "Ilustração científica da abertura da membrana cricotireoidea com acesso à luz traqueal durante a cricotireoidostomia, em estilo didático, fundo branco e sem marcas comerciais".

Objetivo da estabilização:

- Realizar incisão transversal direta sobre a membrana cricotireoidea;
- Permitir acesso à luz traqueal de forma seguro;
- Evitar lesão da cartilagem tireóide, superiormente, e da cartilagem cricóide anteriormente.

A abertura deve ser precisa e na profundidade adequada, evitando lesões das cartilagens adjacentes. O tamanho da abertura deve ser suficiente para acesso à via aérea.

Etapa 7: dilatação do orifício

Após abertura da membrana, introduz-se uma pinça hemostática (Kelly curva) ou o cabo do bisturi no orifício e se realiza dilatação suave por rotação. Essa manobra amplia a abertura e facilita a introdução do tubo.

A dilatação deve ser suficiente para permitir passagem do dispositivo sem criar lesão excessiva.

Figura 9.8: Dilatação controlada do orifício cricotireoideo



Fonte: Gerada por OpenAI (ChatGPT, modelo DALL-E 3), 2026. Prompt: "Ilustração científica da dilatação controlada do orifício cricotireoideo utilizando pinça cirúrgica, em estilo didático, fundo branco e sem marcas comerciais".

Objetivo da estabilização:

- Ampliar o orifício da membrana cricotireoidea para facilitar a introdução do tubo;
- Permitir passagem segura do dispositivo;
- Realizar dilatação suave e controlada, sem causar lesões desnecessárias.

Dilatar com movimentos suaves de rotação ou abertura gradual. Evitar força excessiva para não causar lacerações ou lesões nas cartilagens adjacentes.

Etapa 8: Introdução do tubo

Introduz-se o tubo endotraqueal ou cânula de traqueostomia através da abertura, direcionando-o

distalmente para o interior da traquéia. O tubo mais utilizado é o de número 5 ou 6, com cuff.

A progressão deve ser suave, sem resistência excessiva, até posicionamento adequado intratraqueal.

Figura 9.9: Introdução do tubo pela abertura cricotireoidea.

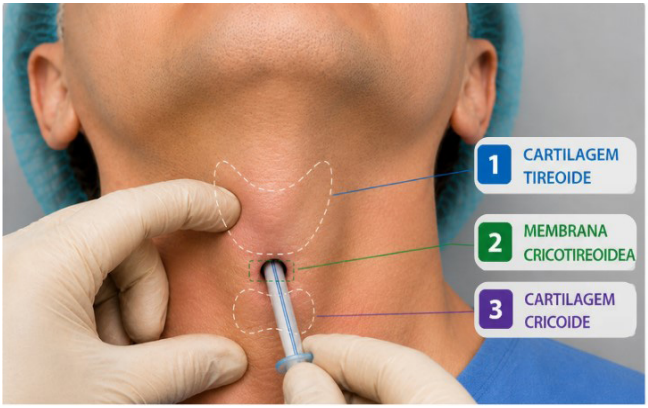

Fonte: Gerada por OpenAI (ChatGPT, modelo DALL-E 3), 2026. A partir do prompt: "Ilustração científica da introdução do tubo pela abertura cricotireoidea durante a cricotireoidostomia, em estilo didático, fundo branco e sem marcas comerciais".

Objetivo da estabilização:

- Introduzir o tubo na traquéia através da abertura realizada;
- Direcionar distalmente até o posicionamento adequado intratraqueal;
- Garantir via aérea segura e efetiva para ventilação. A progressão do tubo deve ser suave e sem força excessiva.

Etapa 9: Ventilação e confirmação

Após a inserção, insufla-se o cuff e se inicia a ventilação imediata. A confirmação do posicionamento deve ser feita por:

- Expansão torácica bilateral;

- Ausculta pulmonar;
- Presença de CO_2 expirado à capnografia.

Figura 9.10: Ventilação e confirmação do posicionamento intratraqueal



Fonte: Gerada por OpenAI (ChatGPT, modelo DALL-E 3), 2026. A partir do prompt: "Ilustração científica da ventilação e confirmação do posicionamento intratraqueal após cricotireoidostomia, em estilo didático, fundo branco e sem marcas comerciais".

A confirmação adequada garante que o tubo está em posição traqueal e não em falsa via.

Etapa 10: fixação do dispositivo

Após confirmação do posicionamento, o tubo deve ser fixado, firmemente, ao pescoço para evitar deslocamento acidental durante transporte ou manipulação.

Essa etapa final garante a manutenção da via aérea até a estabilização definitiva.

Figura 9.11: Fixação do dispositivo para estabilização da via aérea



Fonte: Gerada por OpenAI (ChatGPT, modelo DALL-E 3), 2026. A parir do prompt: "Ilustração científica da fixação do dispositivo utilizado para estabilização da via aérea após cricotireoidostomia, em estilo didático, fundo branco e sem marcas comerciais".

Objetivo da fixação:

- Evitar deslocamento ou saída acidental do tubo;
- Manter a via aérea segura e pérvia;
- Garantir estabilidade durante transporte e manipulação;
- Manter ventilação eficaz até estabilização definitiva.

A fixação adequada previne deslocamento do tubo, extubação acidental e complicações graves. Por isso é sempre importante verificar o posicionamento após qualquer movimentação do paciente.

Complicações

Embora seja um procedimento resolutivo a cricotireoidostomia pode apresentar complicações, especialmente, quando realizada em condições extremas. As principais são:

- Sangramento;
- Falsa via;
- Eenfisema subcutâneo;
- Perfuração esofágica;
- Lesão laríngea;
- Infecção;
- Estenose subglótica.

Apesar disso, em contexto de falência ventilatória, o risco de não realizar o procedimento é, significativamente, maior do que o risco de executá-lo.

Referências

APFELBAUM, J. L.; HAGBERG, C. A.; CONNIS, R. T.; *et al*. 2022 ***American Society of Anesthesiologists Practice Guidelines for Management of the Difficult Airway***. Anesthesiology, Philadelphia, v. 136, n. 1, p. 31–81, 2022.

BAKER, P. A.; O'SULLIVAN, E. P.; KRISHNAN, K.; *et al*. ***Emergency front-of-neck airway in adults:*** *concise clinical review*. BJA Education, Oxford, v. 22, n. 11, p. 375–383, 2022.

FRERK, C.; MITCHELL, V. S.; MCNARRY, A. F.; *et al*. ***Difficult Airway Society guidelines for management of tracheal extubation and emergency front-of-neck access update 2024.*** Anaesthesia, London, v. 79, n. 2, p. 201–214, 2024.

HIGGS, A.; COOK, T. M.; MCGRATH, B. A. ***Airway management in the critically ill: the same, but different***. British Journal of Anaesthesia, London, v. 128, n. 6, p. 894–906, 2022.

LAW, J. A.; DUGGAN, L. V.; ASSAAD, N. N.; *et al*. ***Canadian Airway Focus Group updated consensus-based recommendations for management of the difficult airway:*** part 2. Emergency front-of-neck access. Canadian Journal of Anesthesia, Toronto, v. 69, n. 11, p. 1407–1432, 2022.

ROSENBLATT, W. H.; WAGNER, P. J.; OVASSAPIAN, A.; *et al*. ***Airway management in emergency situations:*** *current evidence and clinical strategies for cannot intubate, cannot oxygenate scenarios. Journal of Emergency Medicine*, New York, v. 61, n. 4, p. 421–430, 2021.

MCGRATH, B. A.; BRETT, S. J.; HIGGS, A.; *et al*. ***Multidisciplinary guidance for safe tracheal access and emergency front-of-neck airway procedures***. Anaesthesia, London, v. 76, n. 3, p. 410–424, 2021.

NICHOLS, A. J.; HERNANDEZ, M. C.; KLEIN, R. D. ***Applied laryngeal anatomy in emergency airway access:*** *implications for cricothyrotomy success.* Journal of Emergency Medicine, New York, v. 63, n. 2, p. 215–223, 2022.

O'SULLIVAN, E. P.; BAKER, P. A.; KRISHNAN, K. ***Emergency front-of-neck access:*** *updated anatomical and technical considerations for clinical practice.* BJA Education, Oxford, v. 24, n. 1, p. 18–26, 2024.

MOSELEY, H. S.; DUGGAN, L. V.; LAW, J. A. ***Emergency cricothyrotomy: anatomical foundations and procedural standardization in modern airway management.*** Canadian Journal of Anesthesia, Toronto, v. 70, n. 4, p. 511–520, 2023.

CAP. 10

ACESSO VENOSO CENTRAL

Sophia Reis Gomes Aguiar



Sophia Reis Gomes Aguiar

Acadêmica de Medicina na Universidade Estadual da RegiãoTocantina do Maranhão (UEMASUL). Exerceu o cargo de Diretora de Pesquisa daLiga Acadêmica de Cirurgia Geral da UEMASUL (LIACG) e, atualmente, atua comoPresidente da liga, coordenando atividades de ensino, pesquisa e extensão naárea de Cirurgia Geral. É membro fundadora e atual Presidente da Liga Acadêmicade Neurologia e Neurocirurgia da UEMASUL (LANNESUL). Possui experiência na elaboração e desenvolvimento de projetos de pesquisa, produção científica e trabalhos acadêmicos, com participação em pesquisas e apresentações em eventos científicos.

CAPÍTULO 10

ACESSO VENOSO CENTRAL E TÉCNICA DE SELDINGER

Resumo: O acesso venoso central constitui procedimento fundamental, no manejo do paciente crítico, com ampla aplicação na medicina de emergência, terapia intensiva e atendimento ao trauma. Este capítulo aborda a técnica de Seldinger como padrão para canulação venosa central, destacando seus fundamentos, indicações, etapas de execução e principais sítios de punção, incluindo acessos jugular interna, subclávio e femoral. São discutidos aspectos relacionados ao uso da ultrassonografia como ferramenta para aumento da segurança e redução de complicações, bem como critérios para escolha do acesso conforme o contexto clínico. O presente capítulo também analisa complicações mecânicas, infecciosas e trombóticas associadas ao procedimento, com destaque para o pneumotórax iatrogênico como evento adverso, potencialmente, grave. Adicionalmente, são apresentados princípios de prevenção, reconhecimento precoce e manejo inicial dessas complicações. Ressalta-se que o domínio anatômico, a habilidade técnica e a incorporação de práticas baseadas, em evidências, são essenciais para a execução segura do procedimento, redução de riscos e otimização dos desfechos clínicos em pacientes instáveis.

Palavras-chave: Acesso venoso central; Técnica de Seldinger; Ultrassonografia; Pneumotórax iatrogênico; Cateterismo venoso central.

CENTRAL VENOUS ACCESS AND THE SELDINGER TECHNIQUE

Abstract: Central venous access is a fundamental procedure in the management of critically ill patients, with broad application in emergency medicine, intensive care, and trauma care. This chapter addresses the Seldinger technique as the standard approach for central venous cannulation, highlighting its principles, indications, procedural steps, and the main access sites, including internal jugular, subclavian, and femoral approaches. Aspects related to the use of ultrasonography as a tool to improve safety and reduce complications are discussed, as well as criteria for selecting the appropriate access according to the clinical context. The current chapter also analyzes mechanical, infectious, and thrombotic complications associated with the procedure, with emphasis on iatrogenic pneumothorax as a potentially serious adverse event. In addition, principles of prevention, early recognition, and initial management of these complications are presented. It is emphasized that anatomical knowledge, technical proficiency, and the incorporation of evidence-based practices are essential for safe procedural performance, risk reduction, and optimization of clinical outcomes in unstable patients.

Keywords: Central venous access; Seldinger technique; Ultrasonography; Iatrogenic pneumothorax; Central venous catheterization.

Introdução

O manejo inicial do paciente crítico exige domínio de intervenções invasivas capazes de restaurar ou manter funções vitais, em cenários de instabilidade hemodinâmica, insuficiência respiratória e trauma grave. Nesse contexto, o acesso venoso central constitui procedimento fundamental, na medicina de emergência, terapia intensiva e atendimento ao politraumatizado, permitindo administração de drogas vasoativas, soluções hiperosmolares, nutrição parenteral, terapias dialíticas, monitorização hemodinâmica e obtenção de acesso vascular em pacientes com acesso periférico difícil ou inviável (Scalabrini Neto; Dias; Velasco, 2016).

A evolução do cateterismo venoso central acompanhou o refinamento técnico da medicina invasiva, tendo como marco a introdução da técnica de Seldinger por Sven-Ivar Seldinger, método que permanece como padrão para canulação venosa central devido à sua segurança, reprodutibilidade e ampla aplicabilidade. Associada ao avanço dos dispositivos e ao uso crescente da ultrassonografia como ferramenta de apoio, essa técnica tornou-se essencial para aumentar taxas de sucesso, reduzir complicações e tornar o procedimento mais seguro em diferentes cenários clínicos.

Apesar de largamente utilizado o acesso venoso central não está isento de riscos, incluindo complicações mecânicas, infecciosas e trombóticas, entre elas o pneumotórax iatrogênico, sobretudo, em determinados sítios de punção. Nesse contexto, o domínio da anatomia, da técnica e dos princípios que orientam a escolha do acesso mais apropriado é fundamental para a execução segura do procedimento (American College of Surgeons, 2025).

Assim, o conhecimento fisiopatológico, a habilidade técnica e a incorporação de práticas baseadas em evidências

são elementos centrais para otimizar desfechos e reduzir morbidade em pacientes instáveis.

Acesso venoso central e Técnica de Seldinger

O acesso venoso central consiste na canulação de grandes veias, usualmente, por meio das veias jugular interna, subclávia ou femoral, com posicionamento do cateter em circulação venosa central. Sua indicação está relacionada à necessidade de acesso vascular confiável em pacientes graves, particularmente, quando acessos periféricos são insuficientes ou quando terapias específicas exigem administração central. A escolha do sítio de punção deve ser individualizada, considerando fatores como urgência do procedimento, anatomia do paciente, risco de infecção, risco trombótico e perfil de complicações mecânicas (Scalabrini Neto; Dias; Velasco, 2016).

Tabela 10.1: Principais sítios de acesso venoso central

Sítio de punção	Vantagens	Limitações	Complicações mais frequentes
Jugular interna	Visualização ao USG; alto sucesso	Desconforto cervical	Punção arterial, hematoma, infecção
Subclávia	Menor taxa infecciosa	Maior dificuldade técnica	Pneumotórax, hemotórax
Femoral	Acesso rápido na emergência	Maior risco infeccioso e trombótico	Infecção, trombose

Fonte: Elaboração própria com base em American College of Surgeons, 2025.

A. Veia jugular interna: situa-se em posição anterolateral à artéria carótida interna, sendo sua porção distal localizada no triângulo de Sedillot, delimitado pela clavícula e pelas porções anterior e posterior do músculo esternocleidomastoideo;

B. Veia subclávia: encontra-se em posição anteroinferior à artéria subclávia e percorre, na maior parte de seu trajeto, uma localização posterior à clavícula, junto à sua margem inferior.

Figura 10.1: Anatomia das veias jugular interna e subclávia para o acesso venoso central

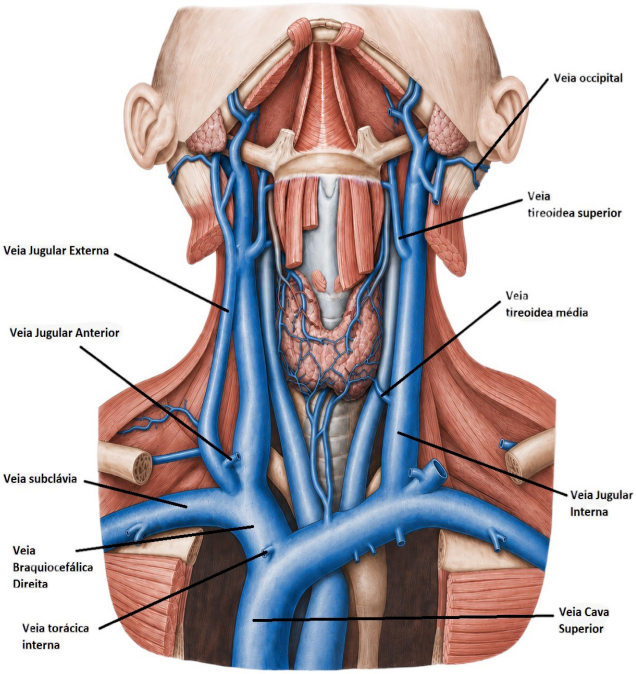

Fonte: Gerada por OpenAI (ChatGPT, modelo DALL-E 3), 2026. A partir do prompt: "Anatomia das veias jugular interna e subclávia para acesso central".

A. Veia femoral comum: localiza-se no interior do triângulo femoral, região delimitada, superiormente, pelo ligamento inguinal e lateral e medialmente pelos músculos sartório e adutor longo da coxa, respectivamente. Encontra-se ainda em posição medial em relação à artéria femoral comum.

Figura 10.2: Anatomia da veia femoral para o acesso venoso central

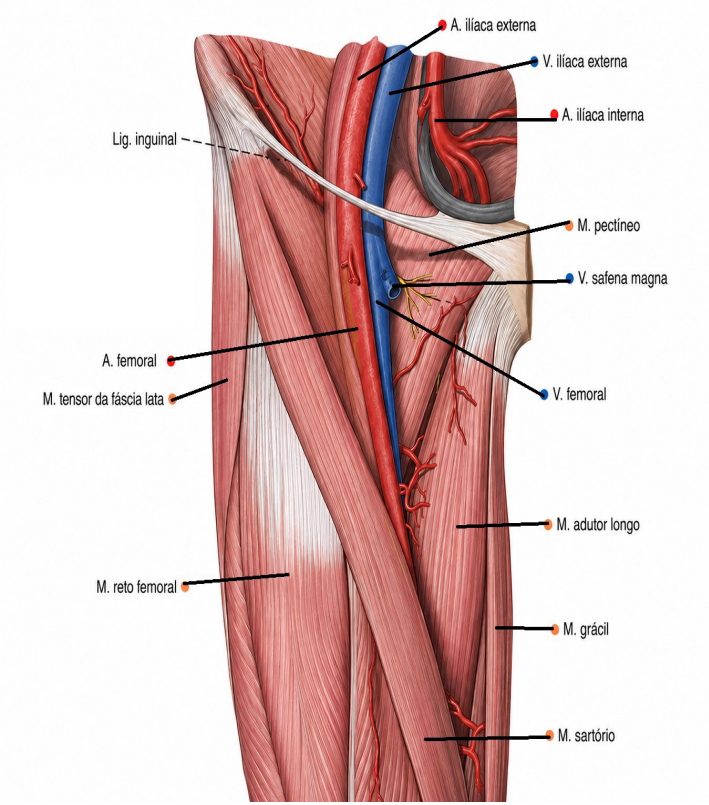

Fonte: Gerada por OpenAI (ChatGPT, modelo DALL-E 3), 2026. A partir do prompt: "Anatomia da veia femoral para acesso venoso".

Referenciais anatômicos para punção

• Veia Jugular Interna: A veia jugular interna pode ser acessada pelas abordagens anterior ou posterior. Na técnica anterior, a punção deve ser realizada logo abaixo do ápice do triângulo de Sedillot, mantendo-se lateral à palpação do pulso carotídeo. A agulha deve ser introduzida com angulação aproximada de 30 a 45°, direcionada para o mamilo ipsilateral.

Figura 10.3: Referenciais anatômicos para punção da VJI pela via anterior

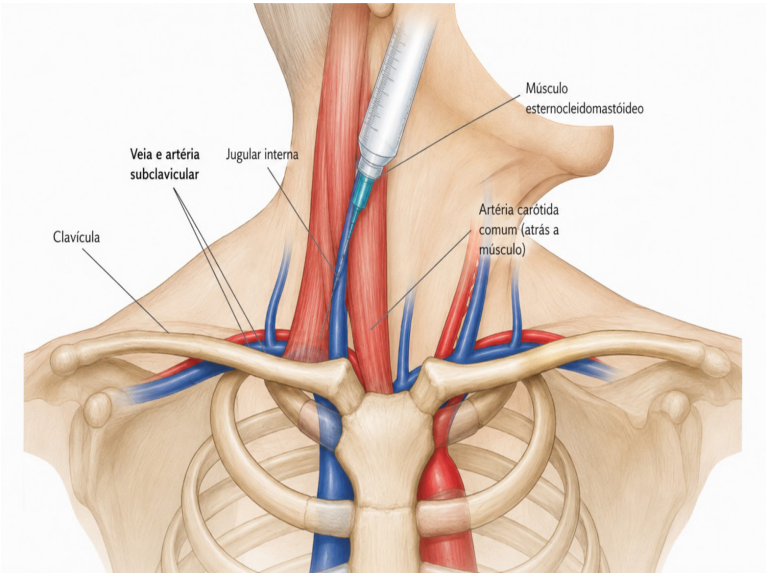

Fonte: Gerada por OpenAI (ChatGPT, modelo DALL-E 3), 2026. A partir do prompt: "Infográfico mostrando marcos anatômicos para punção da veia jugular interna".

Na abordagem posterior, a punção é realizada logo acima do ponto de cruzamento entre a veia jugular externa e a margem posterior do músculo esternocleidomastoideo. A angulação da agulha é semelhante à da via anterior, porém seu direcionamento deve ser voltado para a fúrcula esternal.

• Veia Subclávia: A punção deve ser realizada próxima à borda inferior da clavícula, na transição entre os terços medial e médio. A agulha deve ser introduzida com angulação entre 30 e 45°, direcionada em direção à fúrcula esternal;

Figura 10.4: Referenciais anatômicos para punção da veia subclávia

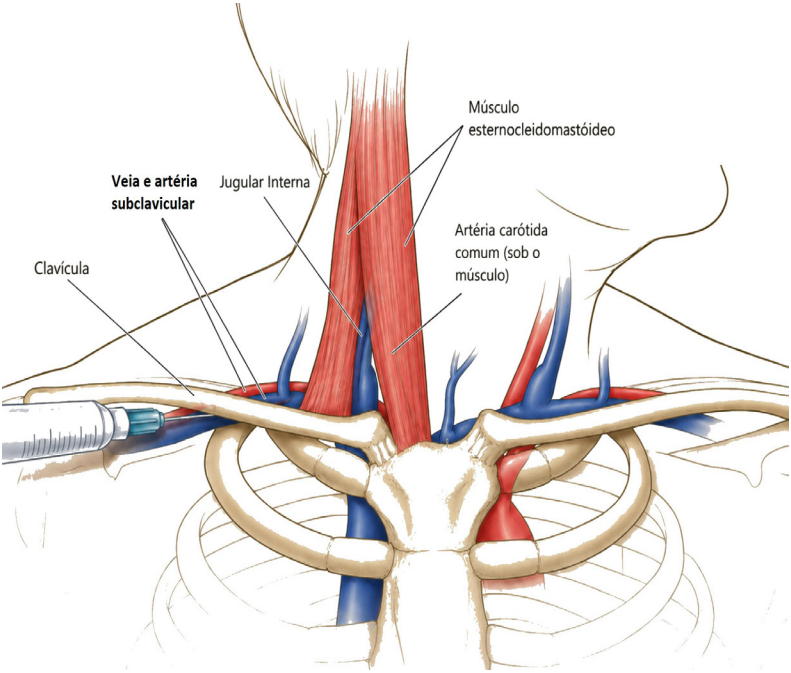

Fonte: Gerada por OpenAI (ChatGPT, modelo DALL-E 3), 2026. A partir do prompt: "Infográfico mostrando marcos anatômicos para punção da veia subclávia".

Veia Femoral Comum: A punção deve ser realizada, aproximadamente, 1 a 2 cm inferior ao ligamento inguinal, em posição medial à artéria femoral. A agulha deve ser introduzida com angulação entre 20° e 30°.

Figura 10.5: Referencial anatômico para punção da veia femoral

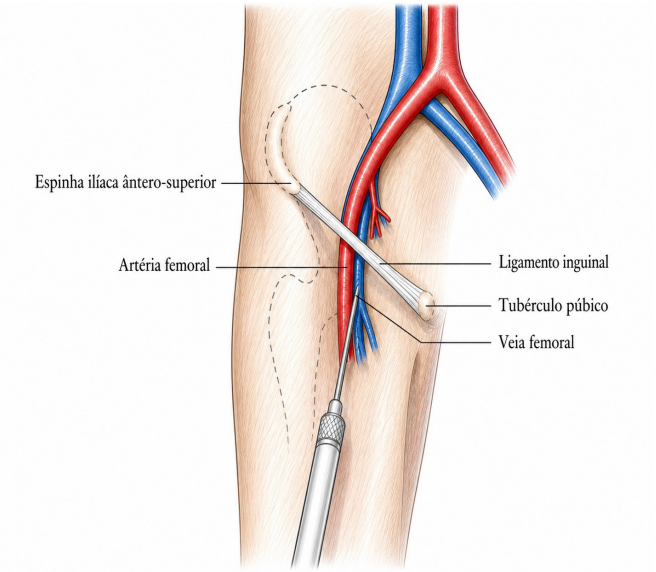

Fonte: Gerada por OpenAI (ChatGPT, modelo DALL-E 3), 2026. A partir do prompt: "Infográfico mostrando marcos anatômicos para punção da veia femoral".

Técnica de Seldinger

A técnica de Seldinger permanece como padrão para canulação venosa central, fundamentando-se na obtenção inicial do acesso vascular com agulha, seguida da introdução de um fio-guia que orienta a passagem dos dispositivos subsequentes. Após antissepsia rigorosa e preparo estéril, realiza-se punção do vaso com agulha introdutora e confirmação do posicionamento intravascular pelo refluxo sanguíneo (Roberts; Custalow; Custalow; Thomsen, 2019). Em seguida, o fio-guia é avançado cuidadosamente, evitando resistência ou progressão forçada, o que poderia indicar mau posicionamento ou risco de lesão vascular. Após remoção da agulha, procede-se à dilatação do trajeto e posterior inserção

do cateter sobre o guia, finalizando com retirada do fio, teste de perviedade dos lúmens e fixação adequada do dispositivo.

A ampla aplicabilidade dessa técnica decorre de sua segurança e versatilidade, sendo utilizada não apenas para acessos venosos centrais, mas em múltiplos procedimentos guiados por cateteres. O uso da ultrassonografia, em tempo real, refinou ainda mais sua execução, permitindo visualização direta do vaso, redução de múltiplas tentativas e menor incidência de complicações. Ainda assim, mesmo com técnica adequada, complicações podem ocorrer, incluindo punção arterial inadvertida, hematoma, trombose, embolia aérea e pneumotórax, particularmente em acessos pela via subclávia.

Técnica de Seldinger (S) e Técnica de Seldinger Modificada (M.S)

A. Passo 1:

(S) Após aplicar anestesia local identificar a veia utilizando a agulha introdutora tipo thin-wall. Caso necessário, a veia pode ser previamente localizada com uma agulha de menor calibre.

(M.S) Na técnica modificada, o conjunto cateter/agulha pode ser empregado em substituição à agulha introdutora thin-wal;

B. Passo 2:

(S) Retirar a seringa e confirmar o posicionamento venoso pela observação de fluxo sanguíneo contínuo e não pulsátil. Atenção: a diferenciação entre acesso venoso e arterial não deve basear-se, exclusivamente, na coloração do sangue, sendo

recomendados métodos adicionais, como ultrassonografia ou análise de pressão, quando disponíveis;

(M.S) Remover a seringa e a agulha, mantendo o cateter posicionado no interior da veia. Atenção: para reduzir o risco de embolia, a agulha não deve ser reintroduzida no cateter.

C. Passo 3:

(S) Ocluir, imediatamente, o lúmen da agulha para prevenir sangramento ou embolia.

(M.S) Ocluir, prontamente, o lúmen do cateter, com a mesma finalidade de evitar sangramento ou embolia;

Figura 10.6: Representação imagética dos passos de 1 a 3

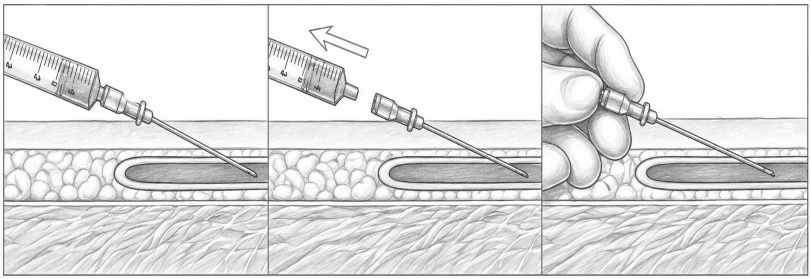

Fonte: Gerada por OpenAI (ChatGPT, modelo DALL-E 3), 2026. A partir do prompt: "Infográfico técnico dos passos 1-3 da técnica de Seldinger".

D. Passo 4:

(S) Introduzir o fio-guia através da agulha, avançando-o pelo interior da veia. Atenção: para evitar dano ou ruptura do fio-guia, não se deve cortá-lo para modificar seu comprimento, nem o remover em sentido contrário ao ângulo da agulha.

(M.S) Introduzir o fio-guia através do cateter intravenoso. Atenção: o fio-guia não deve ser cortado em nenhuma circunstância;

E.Passo 5:

(S) Remover a agulha enquanto o fio-guia é mantido, firmemente, estabilizado. Atenção: o fio-guia deve permanecer seguro durante toda a manobra.

(M.S) Retirar o cateter intravenoso preservando a fixação do fio-guia. Atenção: em nenhum momento o fio-guia deve perder sua estabilidade;

Figura 10.7: Representação imagética dos passos 4 e 5

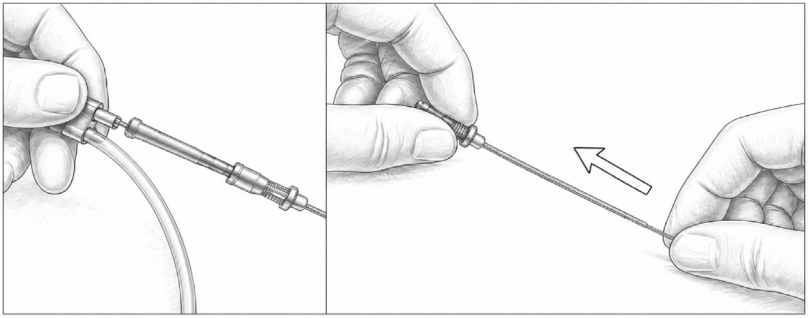

Fonte: Gerada por OpenAI (ChatGPT, modelo DALL-E 3), 2026. A partir do prompt: "Infográfico técnico dos passos 4-5 da técnica de Seldinger".

F. Passo 6:

(S + M.S) Se houver necessidade de ampliar discretamente o ponto de entrada (skin-nick), realizar uma pequena incisão com bisturi paralela ao trajeto do fio-guia;

G. Passo 7:

(S + M.S) Quando indicado, utilizar um dilatador sobre o fio-guia para aumentar o trajeto de acesso até o vaso. Atenção: para evitar possíveis danos vasculares, o dilatador não deve permanecer no local como dispositivo implantado;

H. Passo 8:

(S + M.S) Introduzir o cateter deslizando-o sobre o fio-guia, mantendo este estabilizado, e avançá-lo no interior da veia, podendo empregar movimento rotatório em espiral, se necessário;

I. Passo 9:

(S + M.S) Progredir com o cateter até sua posição final desejada. Em seguida, mantendo o cateter no local, retirar o fio-guia e confirmar o posicionamento adequado do lúmen por meio da aspiração de sangue.

Figura 10.8: Representação imagética dos passos 6 e 7

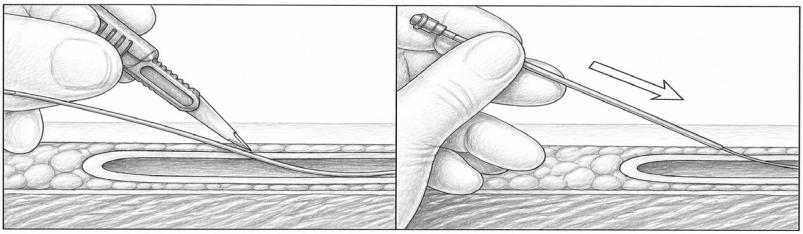

Fonte: Gerada por OpenAI (ChatGPT, modelo DALL-E 3), 2026. A parir do prompt: "Infográfico técnico dos passos 6-7 da técnica de Seldinger".

Figura 10.9: Representação imagética dos passos 8 e 9

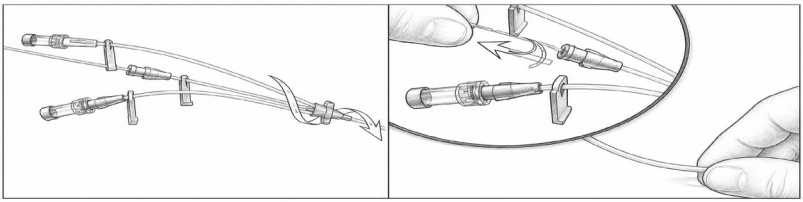

Fonte: Gerada por OpenAI (ChatGPT, modelo DALL-E 3), 2026. Prompt: "Infográfico técnico dos passos 8-9 da técnica de Seldinger".

Considerações Finais

Por conseguinte, o acesso venoso central, pela técnica de Seldinger, permanece como competência essencial, na medicina de emergência, terapia intensiva e atendimento ao trauma, sendo amplamente utilizado para suporte hemodinâmico, administração de terapias complexas e monitorização de pacientes críticos. A eficácia e a segurança do procedimento dependem da integração entre conhecimento anatômico, habilidade técnica e tomada de decisão baseada no contexto clínico.

Logo, evidências contemporâneas reforçam que o uso da ultrassonografia, em tempo real, aumenta taxas de sucesso, reduz múltiplas tentativas e contribui para menor incidência de complicações mecânicas, consolidando-se como importante ferramenta para maior segurança do procedimento. Ainda assim, eventos adversos como punção arterial, trombose, infecção e pneumotórax iatrogênico permanecem desafios relevantes, destacando a importância da prevenção, reconhecimento precoce e manejo adequado dessas complicações. Nesse cenário, o treinamento contínuo, a padronização técnica e a incorporação de práticas baseadas em evidências são fundamentais para otimizar desfechos clínicos, reduzir morbidade e ampliar a segurança na realização do cateterismo venoso central.

Referências

AMERICAN COLLEGE OF SURGEONS. ***Advanced Trauma Life Support (ATLS):*** *Student Course Manual*. 11. ed. Chicago: American College of Surgeons, 2025.

AMERICAN COLLEGE OF SURGEONS. ***Committee on Trauma. Advanced Trauma Life Support (ATLS):*** *Manual do Curso para Alunos. 9. ed.* Chicago: American College of Surgeons, 2012.

MANUAL MSD. **Como fazer canulação da veia subclávia infraclavicular.** Versão para profissionais de saúde. Merck Sharp & Dohme Corp., 2023. Disponível em: https://www.msdmanual.com. Acesso em: 22 abr. 2026.

NETTER, Frank H. **Atlas de Anatomia Humana**. 7. ed. Rio de Janeiro: Elsevier, 2021.

SCALABRINI NETO, Augusto; DIAS, Roger Daglius; VELASCO, Irineu Tadeu (ed.). **Procedimentos em emergências**. 2. ed. Barueri: Manole, 2016.

OGLIARI, Ana Luisa Canova; MARTINS FILHO, Cleuber Gea. **Acesso venoso e punção arterial**. Vittalle – Revista de Ciências da Saúde, Rio Grande, v. 33, n. 1, p. 67–83, 2021.

ROBERTS, James R.; CUSTALOW, Christopher B.; THOMSEN, Todd W. Roberts and Hedges' ***Clinical Procedures in Emergency Medicine and Acute Care***. 7. ed. Philadelphia: Elsevier, 2019.

SELDINGER, Sven-Ivar. ***Catheter replacement of the needle in percutaneous arteriography:*** a new technique. Acta Radiologica, Stockholm, v. 39, n. 5, p. 368–376, 1953.

TINTINALLI, Judith E. *et al*. ***Tintinalli's Emergency Medicine:*** A Comprehensive Study Guide. 9. ed. New York: McGraw-Hill, 2020.

CAP. 11

SUPORTE VENTILATÓRIO

Francisco Wandisley Freitas Maciel
Vitória Ferreira Cardoso



Francisco Wandisley Freitas Maciel

Estudante de Medicina (UEMASUL), Engenheiro Civil (Unichristus) e Mestre em Engenharia Civil (UFC). Líder de turma e representante discente no Colegiado de Medicina e CCS/UEMASUL. Preside a Liga de Clínica Médica (LACLIM) e a Comissão Eleitoral do DCE/UEMASUL; Secretário da Liga de Pneumologia e Cirurgia Torácica (LAPCIT); Diretor de Estágio e Extensão do Centro Acadêmico 12 de Dezembro (CAMESUL). Integra as comissões do PDI (UEMASUL) e AFIRMASUS, e o projeto "Eu me amo". Dirige o polo Imperatriz da VI Olimpíada de Medicina 2026 (ADC Albert Einstein/FICSAE).



Vitória Ferreira Cardoso

Graduanda em Medicina pela Universidade Estadual da Região Tocantina do Maranhão (UEMASUL). Possui curso de Instrumentação Cirúrgica pela Escola de Qualificação Técnica de Enfermagem de Imperatriz (EQTEI). É membro fundadora e presidente da Liga Acadêmica de Ortopedia e Traumatologia da UEMASUL (ORTOLIGA) e vice-presidente da Liga Acadêmica de Pneumologia e Cirurgia Torácica da UEMASUL (LAPCIT). É voluntária no Programa Institucional de Voluntários em Iniciação Científica (PIVIC) e coautora do artigo "Relações entre Rede Urbana, Serviços de Saúde e a Disseminação da COVID-19 na Região Geográfica Imediata de Barreirinhas, Maranhão, Brasil".

CAPÍTULO 11

SUPORTE VENTILATÓRIO

Resumo: Este capítulo aborda o suporte ventilatório como pilar fundamental na medicina de emergência e terapia intensiva, destacando a transição de práticas empíricas para protocolos estruturados baseados em evidências científicas e segurança do paciente. Inicialmente, discute-se o manejo da via aérea e o suporte básico por meio da ventilação com bolsa- válvula-máscara (BVM), enfatizando a complexidade técnica e a necessidade de treinamento contínuo para evitar complicações como hipoxemia e hipercapnia. O texto detalha a importância da técnica de dois operadores e a antecipação de falhas mediante checklists e fluxogramas cognitivos. Adicionalmente, examina-se a Ventilação Não Invasiva (VNI) como estratégia terapêutica essencial na insuficiência respiratória aguda, com foco no edema cardiogênico e na exacerbação da DPOC. São apresentados critérios rigorosos de elegibilidade, monitorização clínica constante e algoritmos de resgate para situações de insucesso. Conclui-se que a eficácia do suporte ventilatório depende de um processo decisório ágil e fundamentado na fisiologia aplicada, visando a restauração das trocas gasosas e a redução da mortalidade. O capítulo serve como guia prático e teórico para profissionais que atuam no manejo crítico da via aérea, priorizando a estabilização hemodinâmica e a segurança assistencial.

Palavras-chave: Ventilação Não Invasiva; Insuficiência Respiratória; Medicina de Emergência.

VENTILATORY SUPPORT

Abstract: This chapter explores ventilatory support as a fundamental pillar in emergency medicine and intensive care, highlighting the transition from empirical practices to structured protocols based on scientific evidence and patient safety. Initially, it discusses airway management and basic support through bag-valve-mask (BVM) ventilation, emphasizing technical complexity and the need for continuous training to prevent complications such as hypoxemia and hypercapnia. The text details the importance of the two-operator technique and the anticipation of failures through checklists and cognitive flowcharts. Additionally, it examines Non-Invasive Ventilation (NIV) as an essential therapeutic strategy in acute respiratory failure, focusing on cardiogenic edema and COPD exacerbation. Rigorous eligibility criteria, constant clinical monitoring, and rescue algorithms for unsuccessful situations are presented. The chapter concludes that the effectiveness of ventilatory support depends on an agile decision-making process grounded in applied physiology, aimed at restoring gas exchange and reducing mortality. It serves as a practical and theoretical guide for professionals involved in critical airway management, prioritizing hemodynamic stabilization and healthcare safety.

Keywords: Noninvasive Ventilation; Respiratory Insufficiency; Emergency Medicine.

Introdução

O manejo da via aérea e o suporte ventilatório evoluíram para uma prática estruturada que integra fisiologia, farmacologia e segurança do paciente, superando a mera destreza técnica. O sucesso da intervenção depende de uma avaliação rigorosa do estado hemodinâmico e da reserva cardiopulmonar, priorizando um processo decisório cognitivo e coletivo. De tal modo, a utilização de estratégias validadas, como checklists e planos de contingência, tornam-se essenciais para antecipar falhas, reduzir eventos adversos e garantir a eficácia do procedimento em cenários de urgência.

Suporte Básico de Ventilação: A ventilação com ambu na parada cardiorrespiratória

A ventilação com bolsa-válvula-máscara (BVM) é o pilar inicial do suporte ventilatório na PCR, mas é uma das habilidades mais desafiadoras em emergências (American Heart Association, 2025; Olasveengen *et al*., 2021). Estudos demonstram que mesmo profissionais experientes, frequentemente, obtêm volumes correntes inadequados, levando à hipoxemia e hipercapnia (Alencar *et al*., 2023; Brown III *et al*., 2024). O sucesso depende da técnica adequada, treinamento constante e gestão do estresse, já que distrações e carga cognitiva elevadas impactam, negativamente, o desempenho (Jaber *et al*., 2010; European Resuscitation Council, 2025). A ventilação eficaz requer expansão torácica visível a cada insuflação obtida, preferencialmente, pela técnica de duas pessoas (Alencar *et al*., 2023).

Figura 11.1: Técnica de uso do ambu



Fonte: Gerada por OpenAI (ChatGPT, modelo DALL-E 3), 2026. A partir do prompt: "Ilustração da técnica de ventilação com bolsa-válvula-máscara (BVM)".

Em adultos com PCR a frequência deve ser de 10-12 rpm (uma ventilação a cada 5-6 segundos), sincronizada com as compressões, utilizando oxigênio a 100% e evitando hiperventilação (>12 rpm), que causa vasoconstrição cerebral e

reduz o fluxo coronariano (American Heart Association, 2025; European Resuscitation Council, 2025).

Figura 11.2: Parâmetros da BVM na PCR

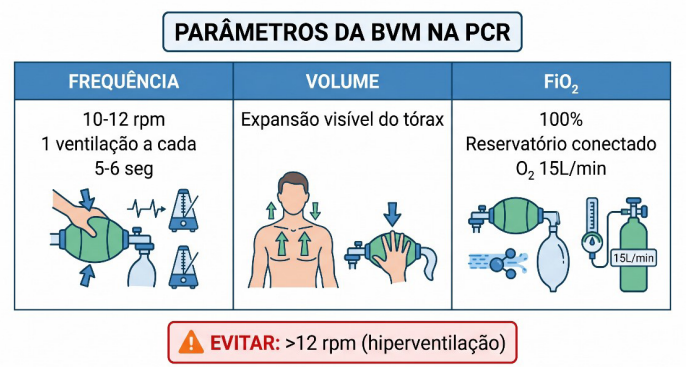

Fonte: Gerada por OpenAI (ChatGPT, modelo DALL-E 3), 2026. A partir do prompt: "Infográfico dos parâmetros ideais da ventilação com BVM".

Ao uso da técnica observa-se que os erros mais comuns podem ser mitigados para otimizar desfechos.

Figura 11.3: Erros comuns e soluções para a técnica

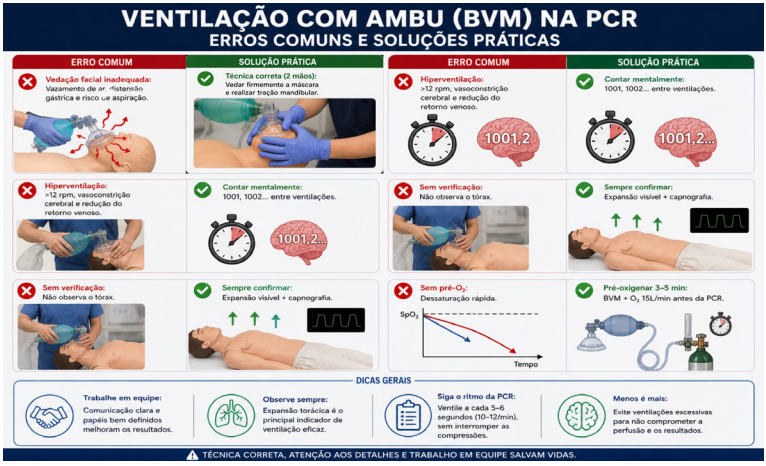

Fonte: Gerada por OpenAI (ChatGPT, modelo DALL-E 3), 2026. A partir do prompt: "Infográfico de 'erros e acertos' na ventilação com BVM".

A ventilação com bolsa-válvula-máscara (BVM), na parada cardiorrespiratória, exige mais do que a simples compressão do balão: requer uma sequência lógica e padronizada que integre avaliação imediata, pré-oxigenação eficaz, escolha da técnica adequada e monitorização contínua da expansão torácica e da oxigenação. Sob a pressão do cenário de reanimação a tomada de decisão deve ser guiada por critérios objetivos, evitando ciclos de tentativa e erro que comprometam a perfusão cerebral e coronariana. Para traduzir essa lógica clínica em ação rápida e segura, o fluxograma abaixo sistematiza os passos essenciais, desde a confirmação da apneia até a definição de quando manter o suporte básico ou escalar para uma via aérea avançada (Statpearls, 2024).

Figura 11.4: Fluxograma de decisão de uso da técnica



Fonte: Gerada por OpenAI (ChatGPT, modelo DALL-E 3), 2026. A partir do prompt: "Ilustração passo a passo da ventilação com BVM".

Mesmo com técnica adequada e equipe treinada a ventilação com BVM pode falhar devido a fatores anatômicos, secreções, edema, trauma ou fadiga do operador. Nessas situações, a prioridade absoluta é interromper a hipoxemia antes que ela evolua para deterioração irreversível ou parada cardíaca secundária. A resposta a essa falha não deve ser improvisada. Desse modo, o algoritmo de resgate a seguir apresenta essa progressão de forma visual e linear, servindo como apoio cognitivo para que a equipe transite, rapidamente, entre os planos de contingência sem perder o foco na oxigenação. As cores no fluxograma mudam conforme situação: Amarelo – otimização, laranja – DEG (Dispositivo Extraglótico), vermelho – cirúrgico.

Figura 11.5: Fluxograma de decisão em relação à situação



Fonte: Gerada por OpenAI (ChatGPT, modelo DALL-E 3), 2026. A partir do prompt: "Fluxograma de conduta para falha de ventilação com BVM".

Ventilação Não Invasiva (Vni): Estratégias Terapêuticas Na Insuficiência Respiratória Aguda

A Ventilação Não Invasiva (VNI) constitui uma terapia essencial, no manejo da insuficiência respiratória aguda, oferecendo suporte ventilatório sem a necessidade de intubação endotraqueal e, evitando complicações associadas à via aérea artificial, como pneumonia associada à ventilação mecânica e trauma traqueal (British Thoracic Society; Intensive Care Society, 2016; Alencar *et al*., 2023).

Suas principais indicações incluem o edema cardiogênico agudo (para o qual CPAP ou BiPAP são eficazes) e a exacerbação de DPOC com acidose respiratória (pH 7,25-7,35), sendo o uso precoce, idealmente nas primeiras 3 horas, associado a menor mortalidade e melhora gasométrica mais rápida (Brown III *et al*., 2024; Duan *et al*., 2022). A modalidade também pode ser considerada para insuficiência respiratória hipoxêmica selecionada, embora com restrições em casos de relação $PaO_2/FiO_2 < 150$ mmHg (Alencar *et al*., 2023; Brown III *et al*., 2024).

A decisão de iniciar a VNI deve ser rápida, a fim de equilibrar os benefícios do suporte ventilatório com os riscos de atrasar uma intubação necessária. O fluxograma, a seguir, organiza essa tomada de decisão em etapas lógicas.

Figura 11.6: Fluxograma de decisão de VNI

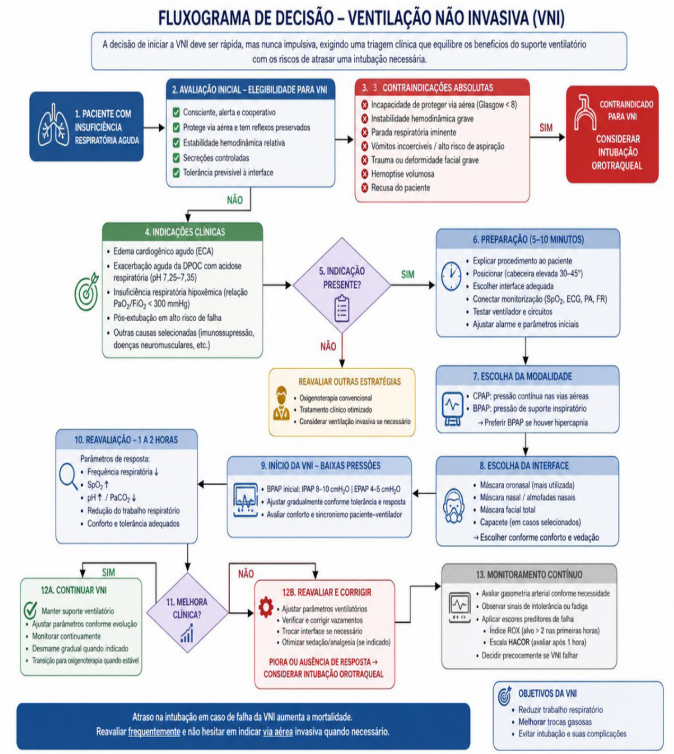

Fonte: Gerada por OpenAI (ChatGPT, modelo DALL-E 3), 2026. A partir do prompt: "Fluxograma de decisão para início de VNI (Ventilação Não Invasiva)".

A configuração inicial do ventilador não invasivo é um ato de titulação progressiva, cujo objetivo imediato é aliviar o trabalho respiratório sem causar desconforto, barotrauma ou assincronia paciente-máquina. O infográfico abaixo compara de forma esquemática os parâmetros de partida para CPAP e BiPAP, destacando as pressões recomendadas, as indicações preferenciais de cada modo e a lógica de ajuste gradual, servindo como referência rápida para o início seguro da terapia.

Figura 11.7: Comparação CPAP x BiPAP

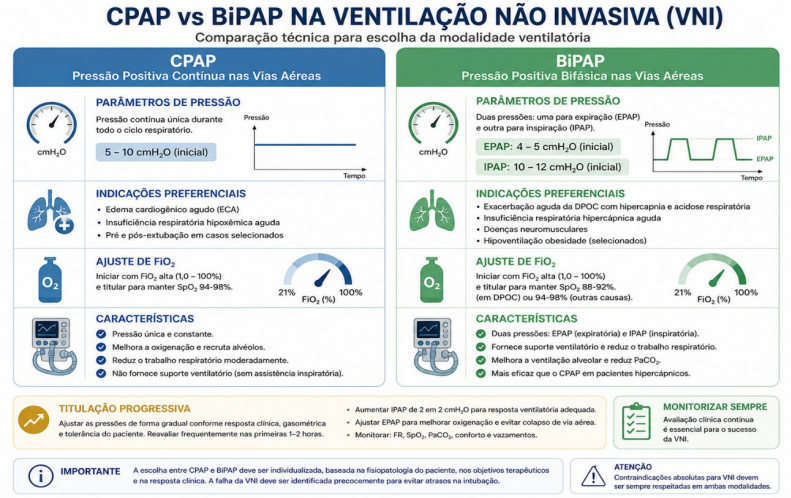

Fonte: Gerada por OpenAI (ChatGPT, modelo DALL-E 3), 2026. A partir do prompt: "Gráfico comparativo de CPAP vs BiPAP (pressões e aplicações)".

A efetividade clínica da VNI depende, criticamente, da seleção criteriosa do paciente e do monitoramento contínuo (Brown III *et al.*, 2024). Candidatos ideais são conscientes, cooperantes, capazes de proteger a via aérea e tolerantes à interface, sendo contraindicada em casos de depressão do nível de consciência, instabilidade hemodinâmica grave, trauma facial, vômito incontrolável ou secreções abundantes (American College of Surgeons, 2025; Alencar *et al.*, 2023). A máscara oronasal é a interface mais utilizada e a titulação dos parâmetros ventilatórios deve visar a redução do trabalho respiratório, normalização dos gases arteriais e melhora do estado mental (British Thoracic Society; Intensive Care Society, 2016). A intolerância do paciente e o desconforto com a interface representam causas frequentes de falha, exigindo abordagem individualizada e ajuste constante (Brown III *et al.*, 2024; Walls *et al.*, 2024).

A VNI não é uma terapia universal, onde sua aplicação em cenários inadequados pode mascarar deterioração clínica, aumentar o risco de aspiração ou precipitar parada cardiorrespiratória. A tabela visual a seguir categoriza as contra indicações.

Figura 11.8: Contraindicações do uso da VNI



Fonte: Gerada por OpenAI (ChatGPT, modelo DALL-E 3), 2026. A partir do prompt: "Infográfico listando contraindicações de VNI".

O sucesso da VNI não se mede apenas pelo início do tratamento, mas pela resposta fisiológica nas primeiras horas, exigindo reavaliação contínua e objetiva. O fluxograma de monitoramento apresentado, a seguir, traça um cronograma de verificação clínica e gasométrica, integrando ferramentas preditivas validadas e definindo pontos de decisão claros para manutenção, ajuste ou transição para ventilação invasiva, evitando a chamada "janela de oportunidade perdida".

Figura 11.9: Monitorização clínica da VNI

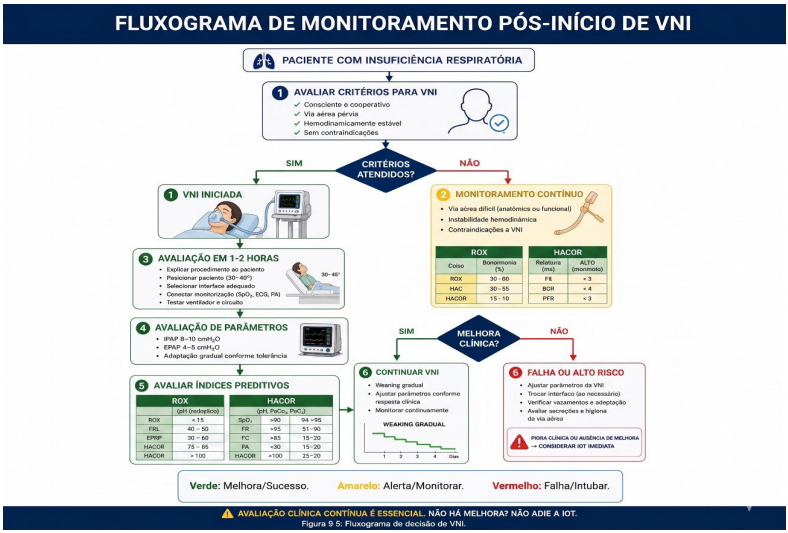

Fonte: Gerada por OpenAI (ChatGPT, modelo DALL-E 3), 2026. Prompt: "Infográfico de monitorização pós-início de VNI".

A previsão precoce de falha da VNI é determinante para o prognóstico, uma vez que a intubação tardia em condições adversas aumenta significativamente a mortalidade (Duan *et al.*, 2022; Brown III *et al.*, 2024). Ferramentas validadas, como o Índice ROX (SpO_2/FiO_2 dividido pela frequência respiratória) e a Escala HACOR (que avalia frequência cardíaca, patência da via aérea, consciência, oxigenação e taxa respiratória), auxiliam na identificação objetiva de pacientes em risco (Duan *et al.*, 2022).

Por fim, a escolha da interface é tão crítica quanto a prescrição das pressões, porque define diretamente a vedação, o conforto, a comunicação e a tolerância do paciente ao longo das horas de terapia. A ilustração técnica, representada pela Figura 11.10, compara as principais opções disponíveis no mercado, destacando a anatomia de contato, as taxas de uso clínico e as vantagens específicas de cada modelo, auxiliando

na seleção personalizada conforme o perfil facial e as necessidades clínicas do doente (Yang *et al.*, 2022).

Figura 11.10: Ilustração técnica comparativa das interfaces para VN

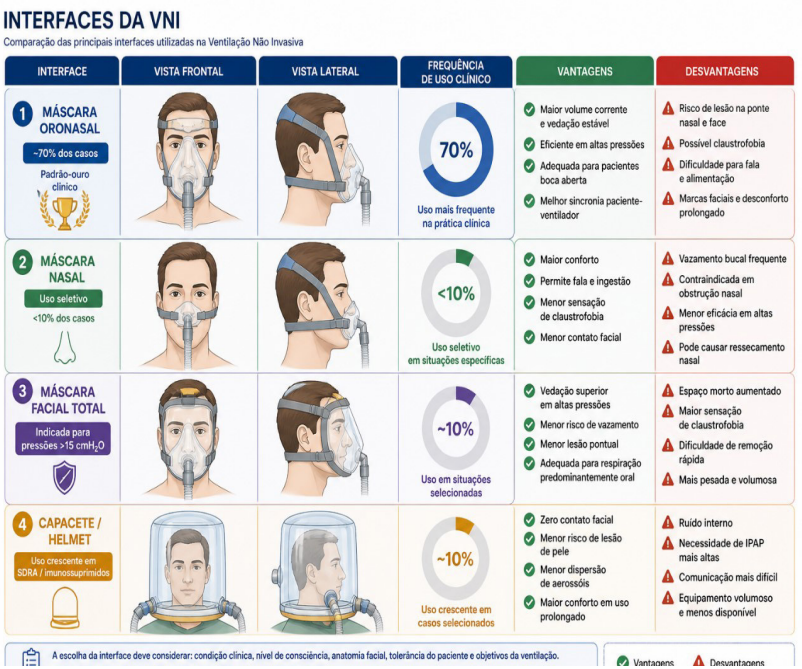

Fonte: Gerada por OpenAI (ChatGPT, modelo DALL-E 3), 2026. A partir do prompt: "Ilustrações de diversos tipos de interfaces para VNI".

Intubação Rápida De Sequência (IRS): Gestão Avançada Da Via Aérea No Paciente Traumático

A Intubação Rápida de Sequência (IRS) é o procedimento padrão-ouro para o manejo avançado, da via aérea, em pacientes traumatizados, especialmente, naqueles com instabilidade hemodinâmica ou risco iminente de deterioração respiratória (American College of Surgeons, 2025; Brown III *et al.*, 2024). Seu objetivo é garantir uma intubação endotraqueal

segura e eficiente em um único ciclo de indução e paralisia neuromuscular, minimizando o tempo de apneia e o risco de aspiração (Brown III *et al.*, 2024; Walls *et al.*, 2024).

A Sequência Rápida de Intubação (SRI) consolida-se como o padrão-ouro, no manejo avançado de pacientes traumatizados, visando neutralizar riscos de aspiração e instabilidade fisiológica (April *et al.*, 2018; Brown III *et al.*, 2024). Diferente da via eletiva a SRI foca, no acesso seguro à glote, em um único ciclo de indução e paralisia, minimizando a apneia e prevenindo complicações fatais.

A eficácia do procedimento, especialmente, a taxa de sucesso na primeira tentativa, está diretamente ligada à redução de hipoxemia e hipotensão peri-intubação, seguindo protocolos como os do ATLS (April *et al.*, 2018). Essa excelência depende de uma preparação meticulosa baseada em três eixos essenciais: Organização logística, Farmacologia segura e Checklist estruturado.

Figura 11.11: Protocolo logístico em IRS

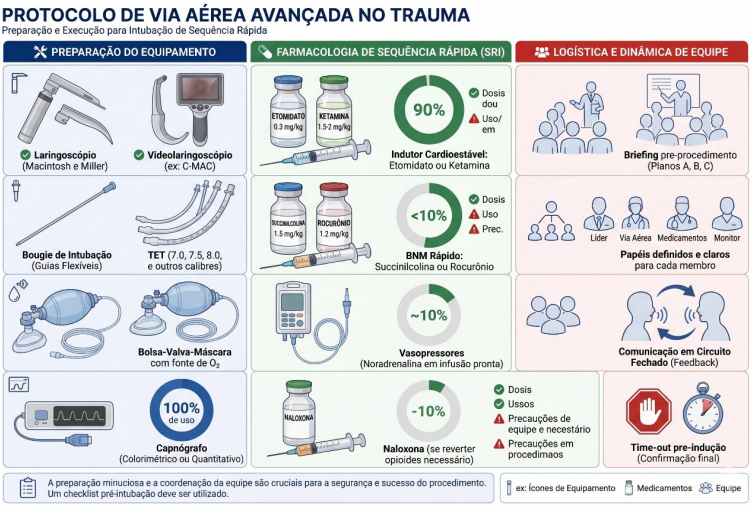

Fonte: Gerada por OpenAI (ChatGPT, modelo DALL-E 3), 2026. A partir do prompt: "Infográfico sobre sequência rápida de intubação".

A preparação pré-procedimento é o fator determinante para o êxito da IRS e deve ser estruturada em três pilares: equipamento, medicamentos e logística da equipe. O checklist deve assegurar a disponibilidade de tubos de diferentes calibres, laringoscópios (incluindo videolaringoscópio como *backup*), bougie, dispositivo de ventilação de resgate e capnografia para confirmação do posicionamento (Alencar *et al*., 2023; Brown III *et al*., 2024).

A farmacologia deve contemplar agentes indutores com perfil hemodinâmico favorável (como etomidato ou ketamina) e paralisantes de ação rápida (succinilcolina ou rocurônio), com naloxona disponível para reversão se necessário. A definição clara de papéis, na equipe como líder da via aérea, operador do laringoscópio, assistente de ventilação e administrador de drogas, aliada à comunicação em circuito fechado é essencial para execução fluida e segura. Além disso, vê-se que a hipotensão pós-intubação (PIH) não é um evento aleatório, mas o resultado previsível de desarranjos fisiológicos não corrigidos. Sua prevenção exige uma abordagem cronológica que antecipe a perda do tônus simpático, otimize a pré-carga e preserve a oxigenação durante a apneia obrigatória (Spait *et al*., 2017; Jaber *et al*., 2010).

Figura 11.12: Fluxograma de decisão em PIH

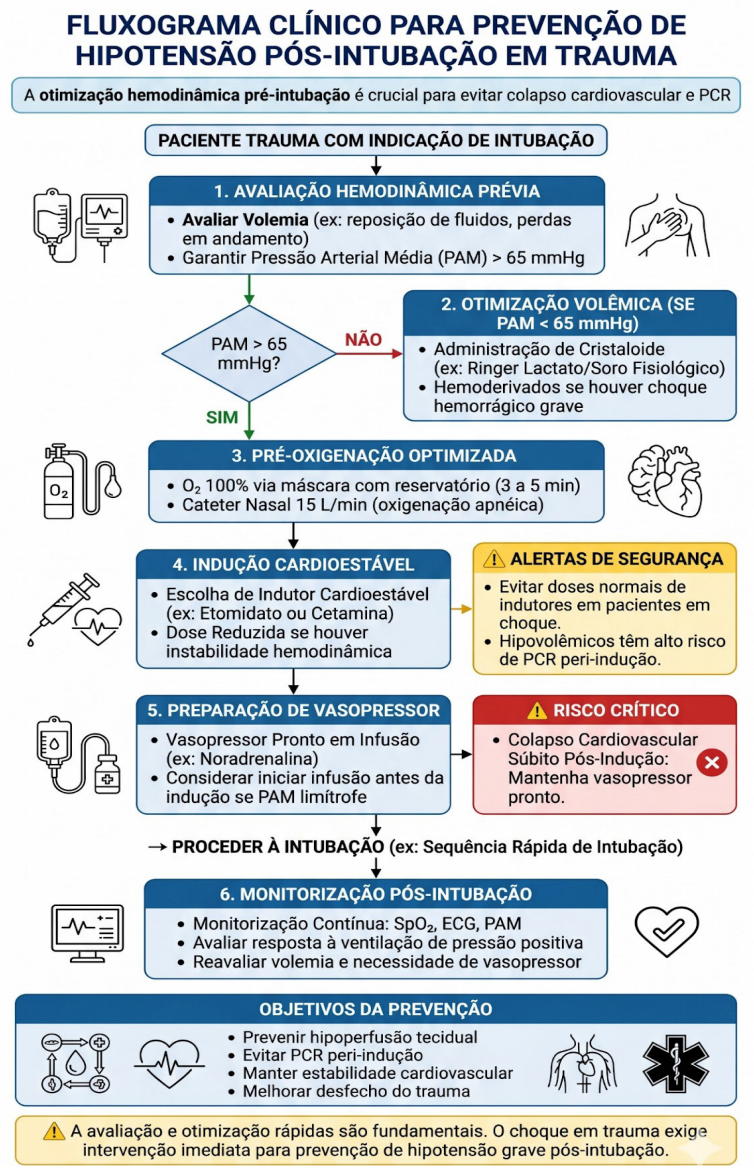

Fonte: Gerada por OpenAI (ChatGPT, modelo DALL-E 3), 2026. A partir do prompt: "Infográfico de estratégias para evitar hipotensão pós-intubação".

A hipotensão pós-intubação (HPI), causada pela interação entre indutores, perda do tônus simpático e hipovolemia, correlaciona- se ao aumento da mortalidade em 30 dias. Sua mitigação exige reposição volêmica agressiva, uso de drogas, hemodinamicamente, estáveis e vasopressores de prontidão, além de preoxigenação (100% O_2) e oxigenação apneica para ampliar a reserva de oxigênio (American College of Surgeons, 2025). Diante da possibilidade de falha, a equipe deve antecipar planos de contingência escalonados:

Figura 11.13: Escalonamento de contingência

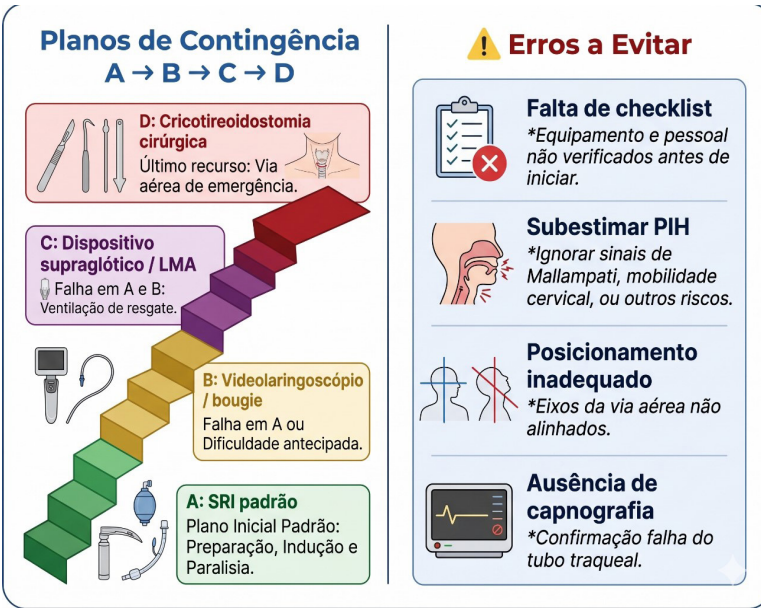

Fonte: Gerada por OpenAI (ChatGPT, modelo DALL-E 3), 2026. Prompt: "Fluxograma de contingência para via aérea difícil".

Erros comuns como falha na preparação, subestimação do risco de PIH, posicionamento inadequado do paciente e não utilização de tecnologias auxiliares, podem ser evitados

com treinamento deliberado e cultura de segurança. Em síntese, a IRS não é um ato isolado de destreza técnica, mas um processo cognitivo e coletivo, cujo sucesso depende de preparação meticulosa, execução padronizada e capacidade de adaptação frente à deterioração clínica, garantindo assim a estabilização segura do paciente traumatizado para as etapas subsequentes do cuidado (Brown III *et al*., 2024; American College of Surgeons, 2025).

Panorama Geral

Em cenários de emergência, onde a tomada de decisão rápida e precisa é determinante para o desfecho do paciente, fluxogramas de conduta e checklists funcionam como "ajudantes cognitivos" essenciais, reduzindo a carga mental dos profissionais ao externalizar a memória procedural e permitindo que a equipe foque na avaliação dinâmica do caso e na adaptação terapêutica (Rochwerg *et al*., 2017).

O fluxograma proposto, para suporte ventilatório, oferece um roteiro lógico que parte da avaliação primária: em parada cardiorrespiratória, direciona imediatamente para a ressuscitação avançada com ventilação por bolsa-valva-máscara; na presença de instabilidade hemodinâmica, prioriza a intubação orotraqueal para garantir oxigenação durante a estabilização; e, em pacientes estáveis com insuficiência respiratória aguda, orienta a seleção entre ventilação não invasiva (para candidatos adequados) ou intubação (em casos de hipoxemia refratária ou fadiga respiratória), mantendo a vigilância contínua como pilar central para revisão oportuna do plano frente à rápida evolução clínica.

Figura 11.14: Fluxograma geral de decisão em emergência

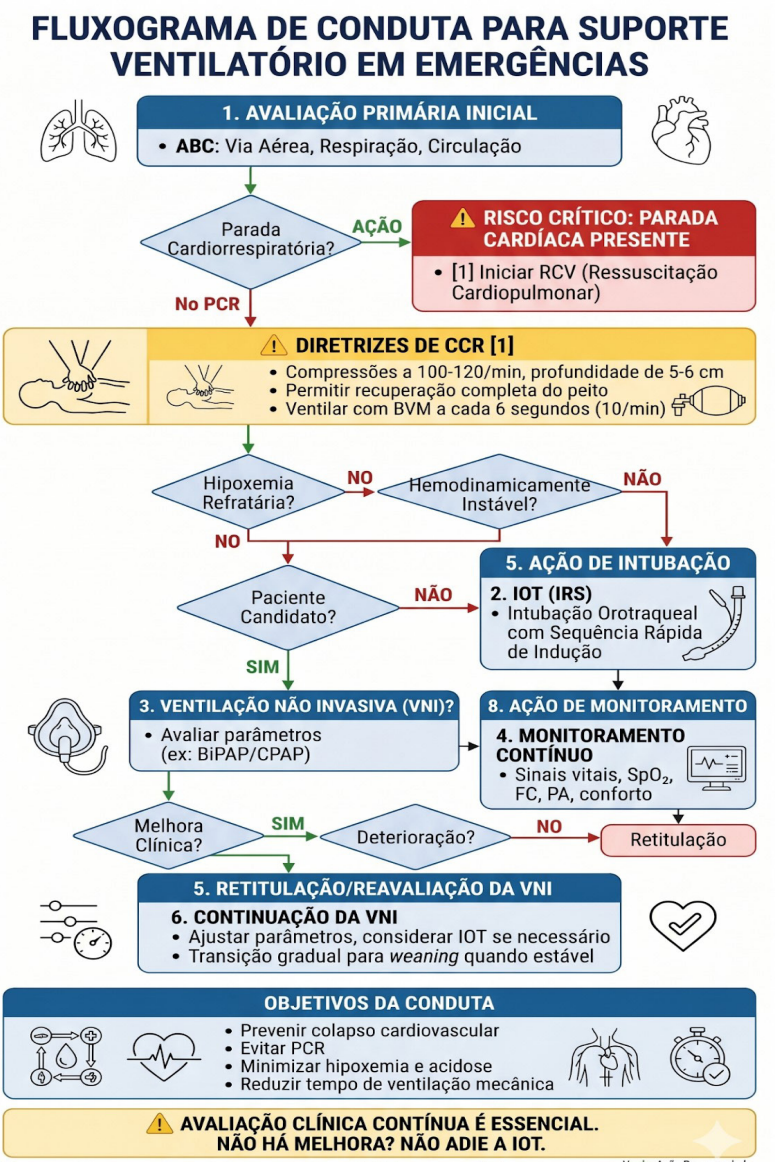

Fonte: Gerada por OpenAI (ChatGPT, modelo DALL-E 3), 2026. A partir do prompt: "Fluxograma de conduta geral em emergência respiratória".

A implementação dessas ferramentas, de apoio cognitivo, deve ser parte integrante da cultura de segurança de uma unidade de emergência. Estudos mostram que o uso de materiais educativos impressos e feedback estruturado melhora a prática profissional. A incorporação de reflexões e autoavaliações, após simulações ou eventos clínicos reais, pode acelerar o aprendizado e a internalização dessas ferramentas. O fluxograma e as checklists não são regras rígidas, entretanto sim guias flexíveis que devem ser adaptados às realidades locais e às diretrizes vigentes. No entanto, seu uso padronizado ajuda a padronizar a qualidade do cuidado, reduzir erros e, em última análise, melhorar os resultados para os pacientes em situações de emergência.

Referências

ALENCAR, Júlio César Garcia de; FILIPPI FERNANDES, Yasmine Souza; SOUZA, Tiago Arantes *et al*. (Org.). **Manual de via aérea na emergência**. 1. ed. Barueri, SP: Manole, 2023.

AMERICAN HEART ASSOCIATION. Part 7: ***Adult Basic Life Support:*** *2025 American Heart Association Guidelines for Cardiopulmonary Resuscitation and Emergency Cardiovascular Care*. Circulation, Dallas, 2025. PMID: 41122888.

APRIL, M. D. *et al*. ***Emergency department intubation success with succinylcholine versus rocuronium:*** *a National Emergency Airway Registry Study*. Annals of Emergency Medicine, New York, v. 72, n. 6, p. 645-653, 2018.

BRITISH THORACIC SOCIETY; INTENSIVE CARE SOCIETY. BTS/ICS ***guideline for the ventilatory management of acute***

hypercapnic respiratory failure in adults. Thorax, London, v. 71, Suppl 2, p. ii1-ii35, 2016. Disponível em: https://thorax.bmj.com/content/71/Suppl_2/ii1. Acesso em: 1 maio 2026.

BROWN III, Calvin A.; SAKLES, John C.; MICK, Nathan W. *et al.* (Org.). ***Manual de Walls para o manejo da via aérea na emergência.*** 6. ed. Porto Alegre: Artmed, 2024. Tradução: André Garcia Islabão *et al.* Revisão técnica: Adriel Porto de Abreu.

COLÉGIO AMERICANO DE CIRURGIÕES. ***ATLS:*** *suporte avançado de vida em trauma.* 11. ed. Chicago: American College of Surgeons, 2025.

DUAN, Y. *et al.* P***rediction of noninvasive ventilation failure using the ROX index in acute respiratory failure.*** BMC Pulmonary Medicine, London, v. 22, n. 1, 2022. Disponível em: https://pmc.ncbi.nlm.nih.gov/articles/PMC9723095/. Acesso em: 1 maio 2026.

EUROPEAN RESUSCITATION COUNCIL. ***European Resuscitation Council Guidelines 2025:*** *Adult Advanced Life Support.* Resuscitation, Amsterdam, 2025. Disponível em: https://www.researchgate.net/publication/396749333. Acesso em: 1 maio 2026.

JABER, S. *et al.* ***An intervention to decrease complications related to endotracheal intubation in the intensive care unit: a prospective, multicenter study.*** Intensive Care Medicine, Berlin, v. 36, n. 2, p. 248-255, 2010.

OLASVEENGEN, T. M. *et al.* ***European Resuscitation Council Guidelines 2021:*** *Basic Life Support.* Resuscitation, Amsterdam, v. 161, p. 98-114, abr. 2021.

ROCHWERG, B. *et al.* ***Official ERS/ATS clinical practice guidelines:*** *noninvasive ventilation for acute respiratory failure.* European Respiratory Journal, Sheffield, v. 50, n. 2, 1602426, 2017.

RUSSELL, D. W. *et al.* ***Effect of fluid bolus administration on cardiovascular collapse among critically ill patients undergoing tracheal intubation:*** *a randomized clinical trial*. JAMA, Chicago, v. 328, n. 3, p. 270-279, 2022.

STATPEARLS. Bag-Valve-Mask Ventilation. In: StatPearls. ***Treasure Island:*** *StatPearls Publishing*, 2024. Disponível em: https://www.ncbi.nlm.nih.gov/books/NBK441924/. Acesso em: 1 maio 2026.

YANG, Q. *et al.* ***HACOR score to predict failure of non-invasive ventilation in patients with acute hypercapnic respiratory failure.*** BMC Pulmonary Medicine, London, v. 22, n. 1, 2022. Disponível em: https://pmc.ncbi.nlm.nih.gov/articles/PMC9009566/. Acesso em: 1 maio 2026.

CAP. 12

PROTOCOLOS DE CONDUTA EM EMERGÊNCIAS RESPIRATÓRIAS

Ian Lucas Lúcio de Sousa



Ian Lucas Lúcio de Sousa

Graduando em Medicina pela Universidade Estadual da Região Tocantina do Maranhão (UEMASUL). Integrante da Liga Acadêmica de Pneumologia e Cirurgia Torácica da UEMASUL e da Liga Acadêmica de Genética Médica e Genômica da UEMASUL.

CAPÍTULO 12

PROTOCOLOS DE CONDUTA EM EMERGÊNCIAS RESPIRATÓRIAS

Resumo: Este capítulo estabelece diretrizes sistematizadas para o manejo das principais emergências respiratórias, no cenário de urgência e emergência, com foco central na exacerbação aguda da Asma e da Doença Pulmonar Obstrutiva Crônica (DPOC). A asma é analisada sob a ótica de sua fisiopatologia inflamatória crônica e da variabilidade limitante do fluxo expiratório. Enfatiza-se que o reconhecimento precoce de fenótipos de risco e o emprego rigoroso de algoritmos de resgate — incluindo o uso de broncodilatadores de curta ação, corticoterapia sistêmica precoce e oxigenoterapia titulada para manter a saturação alvo — são determinantes críticos para um desfecho clínico favorável. No contexto da DPOC, discute- se o manejo das exacerbações, frequentemente, desencadeadas por processos infecciosos ou irritantes ambientais. A abordagem prioriza a otimização da broncodilatação e o suporte ventilatório não invasivo (VNI), estratégia padrão-ouro para reduzir a fadiga muscular e a necessidade de intubação orotraqueal. O objetivo fundamental, deste capítulo, é fornecer ao profissional de saúde uma ferramenta prática e baseada em evidências para a intervenção imediata, visando à redução drástica da morbimortalidade, à estabilização hemodinâmica e à garantia da segurança do paciente crítico em ambiente hospitalar.

Palavras-chave: Asma; DPOC; Emergências Respiratórias; Insuficiência Respiratória; Protocolos Clínicos.

MANAGEMENT PROTOCOLS FOR RESPIRATORY EMERGENCIES

Abstract: This chapter establishes systematized guidelines for the management of primary respiratory emergencies within urgent and emergency care settings, focusing centrally on acute exacerbations of Asthma and Chronic Obstructive Pulmonary Disease (COPD). Asthma is analyzed through the lens of its chronic inflammatory pathophysiology and limiting expiratory flow variability. It emphasizes that the early recognition of high-risk phenotypes and the rigorous application of rescue algorithms—including the use of short-acting bronchodilators, early systemic corticosteroid therapy, and titrated oxygen therapy to maintain target saturation—are critical determinants for favorable clinical outcomes. Regarding COPD, the text discusses the management of exacerbations frequently triggered by infectious processes or environmental irritants. The approach prioritizes the optimization of bronchodilation and non-invasive ventilation (NIV), the gold-standard strategy for reducing muscle fatigue and the necessity for orotracheal intubation. The fundamental objective of this chapter is to provide healthcare professionals with a practical, evidence-based tool for immediate intervention, aiming for a drastic reduction in morbidity and mortality, hemodynamic stabilization, and the assurance of critical patient safety within the hospital environment.

Keywords: Asthma; COPD; Respiratory Emergencies; Respiratory Failure; Clinical Protocols.

Introdução

As emergências respiratórias constituem uma das principais causas de admissão em unidades de pronto atendimento, exigindo do profissional de saúde uma resposta rápida baseada em evidências clínicas robustas. Este capítulo aborda as entidades nosológicas de maior impacto na prática clínica: a exacerbação aguda da asma e da Doença Pulmonar Obstrutiva Crônica (DPOC).

A asma é definida como uma patologia heterogênea, caracterizada por inflamação crônica das vias aéreas e pela variabilidade do fluxo expiratório, afetando aproximadamente 20 milhões de brasileiros. No contexto de urgência a exacerbação representa um aumento progressivo da dispneia e da obstrução ao fluxo aéreo, exigindo a identificação imediata de fatores de risco para prevenir desfechos fatais (Global Initiative for Asthma, 2025). Paralelamente, a DPOC frequentemente associada ao tabagismo e à poluição manifesta-se por alterações estruturais pulmonares e episódios agudos de piora dos sintomas, cuja abordagem prioritária envolve a otimização da broncodilatação e o suporte ventilatório não invasivo (VNI) (Global Initiative for Chronic Obstructive Lung Disease, 2025).

Exacerbações da asma

As exacerbações da asma são episódios caracterizados por um aumento progressivo nos sintomas de falta de ar, tosse, opressão torácica e diminuição progressiva da função pulmonar, ou seja, representam uma mudança no estado usual do paciente que é suficiente para exigir uma mudança no tratamento. As exacerbações, geralmente, ocorrem em

resposta à exposição a um agente externo (por exemplo, infecção viral do trato respiratório superior ou poluição) e/ou baixa adesão à medicação contendo corticosteroides inalatórios (CI), mas o início pode ser mais agudo e sem exposição conhecida a fatores de risco em alguns pacientes. Exacerbações graves podem ocorrer mesmo em pacientes com sintomas leves ou com asma aparentemente bem controlada (Global Initiative for Asthma, 2025).

Fatores associados ao risco elevado de exacerbação e morte por asma

A identificação precoce de pacientes com risco aumentado de morte relacionada à asma é um passo crítico na triagem de emergências respiratórias (Global Initiative for Asthma, 2025).

Alguns fatores são: histórico de asma quase fatal que exigiu intubação e ventilação mecânica, hospitalização ou consultas em serviços de urgência/emergência decorrentes de asma, nos últimos 12 meses, baixa percepção da dispneia ou variabilidade excessiva da função pulmonar, que impede o paciente de reconhecer a gravidade da crise precocemente, uso atual ou interrupção recente do uso de corticosteroides orais (um marcador de gravidade do evento), não utilização de corticosteroides inalatórios (CI) ou baixa adesão ao esquema terapêutico prescrito.

Passo a passo para o manejo da exacerbação da asma

Figura 12.1: Triagem e avaliação inicial na exacerbação da asma



Fonte: Gerada por OpenAI (ChatGPT, modelo DALL-E 3), 2026. A partir do prompt: "Infográfico de protocolo de triagem em emergência respiratória, classificação de risco".

Figura 12.2: Classificação da gravidade da exacerbação da asma

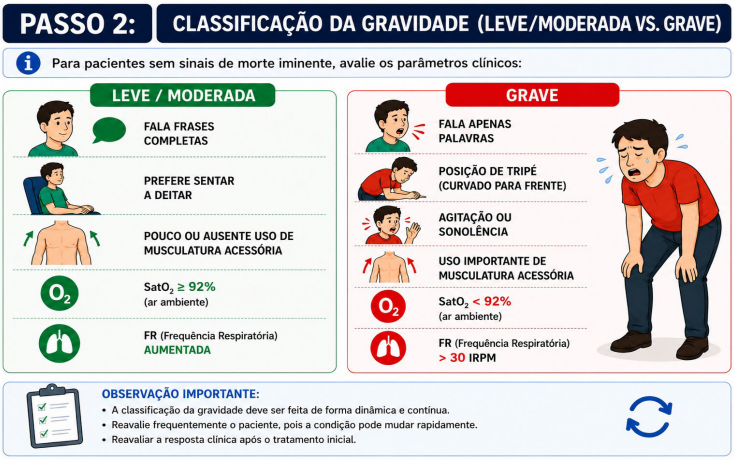

Fonte: Gerada por OpenAI (ChatGPT, modelo DALL-E 3), 2026. A partir do prompt: "Quadro de classificação de gravidade de emergência respiratória".

Figura 12.3: Intervenção terapêutica imediata na exacerbação da asma

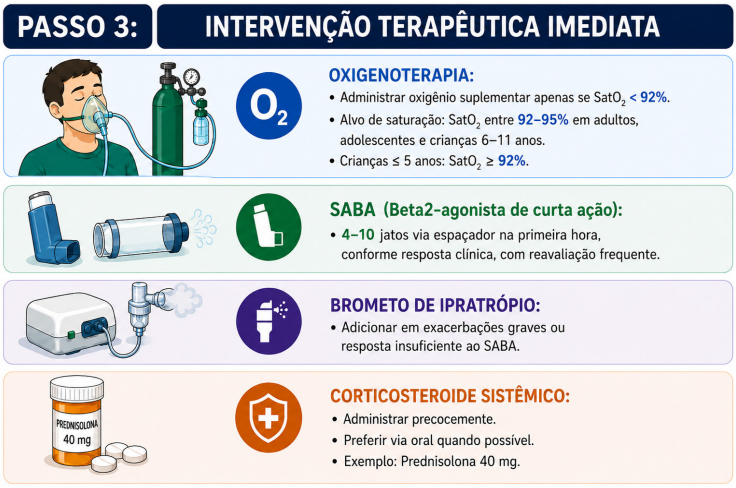

Fonte: Gerada por OpenAI (ChatGPT, modelo DALL-E 3), 2026. A partir do prompt: "Infográfico de intervenções terapêuticas imediatas em emergência respiratória".

Figura 12.4: Reavaliação e fluxo de decisão na exacerbação da asma



Fonte: Gerada por OpenAI (ChatGPT, modelo DALL-E 3), 2026. A partir do prompt: "Fluxograma de reavaliação em emergência respiratória".

Figura 12.5: Critérios de alta e continuidade no manejo na exacerbação da asma



Fonte: Gerada por OpenAI (ChatGPT, modelo DALL-E 3), 2026. A partir do prompt: "Infográfico de critérios de alta em emergência respiratória".

Exacerbações da Doença Pulmonar Obstrutiva Crônica

A exacerbação da DPOC é um evento agudo (< 14 dias) marcado pela piora da dispneia, tosse e expectoração (frequentemente purulenta). Geralmente desencadeada por infecções ou poluição pode ter etiologia desconhecida ou ser mimetizada por condições como pneumonia, embolia pulmonar e insuficiência cardíaca. O tratamento visa minimizar o impacto atual e prevenir recorrências (Global Initiative for Chronic Obstructive Lung Disease, 2025).

A avaliação exige anamnese e exame clínico focados. Durante o atendimento, deve-se: identificar sinais clínicos: dispneia, tosse, sibilos e alterações no escarro, avaliar a gravidade: necessidade de ventilação não invasiva (VNI) ou internação em UTI; Manejar a hipoxemia: iniciar oxigenoterapia (preferencialmente máscara de Venturi) guiada por gasometria arterial, mantendo a saturação de O_2 entre 88-92% (Global Initiative for Chronic Obstructive Lung Disease, 2025).

Passo a passo para o manejo da exacerbação da DPOC

Figura 12.6: Avaliação e diagnóstico da exacerbação da DPOC

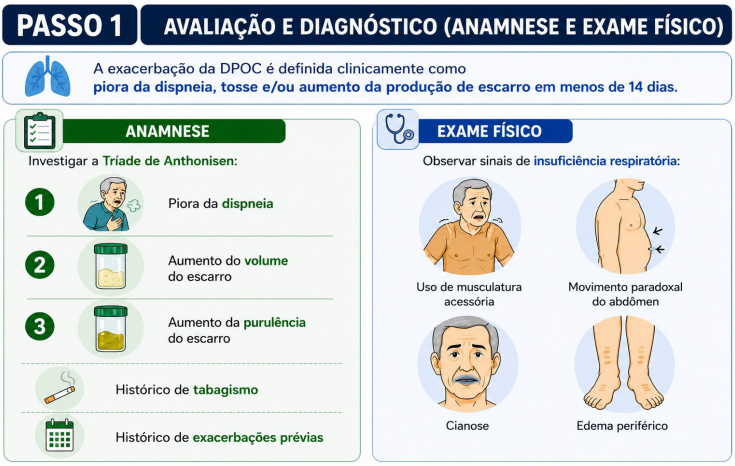

Fonte: Gerada por OpenAI (ChatGPT, modelo DALL-E 3), 2026. A parir do prompt: "Fluxograma de diagnóstico de exacerbação respiratória".

Figura 12.7: Diferencial crítico entre a DPOC e outras patologias.

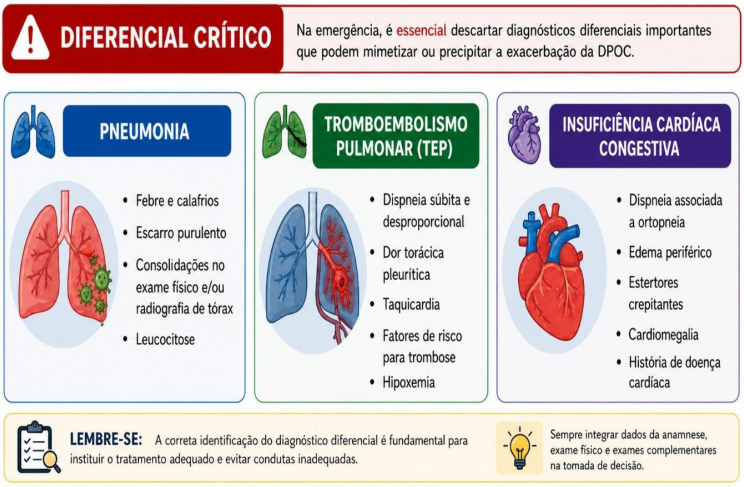

Fonte: Gerada por OpenAI (ChatGPT, modelo DALL-E 3), 2026. A partir do prompt: "Quadro de diagnósticos diferenciais para exacerbação respiratória".

Figura 12.8: Determinação da gravidade da exacerbação da DPOC

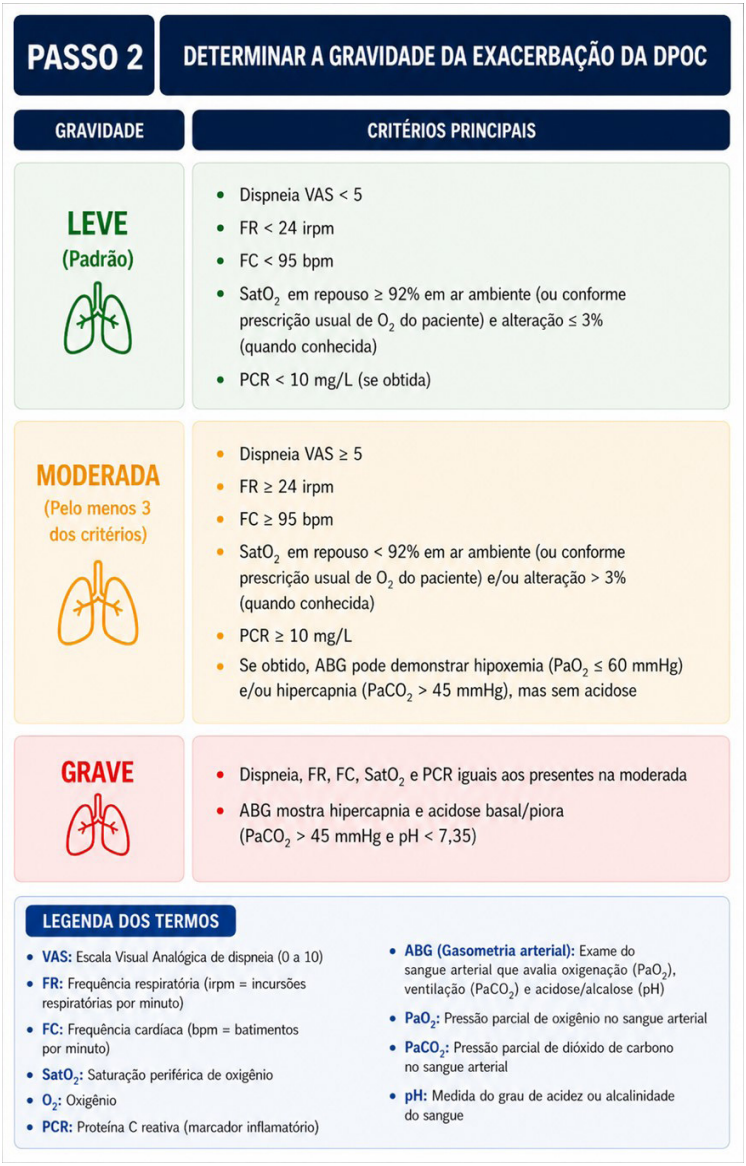

Fonte: Gerada por OpenAI (ChatGPT, modelo DALL-E 3), 2026. A partir do prompt: "Quadro de classificação da exacerbação da DPOC, critérios clínicos".

Figura 12.9: Indicações para internação em uma unidade de terapia intensiva ou médica

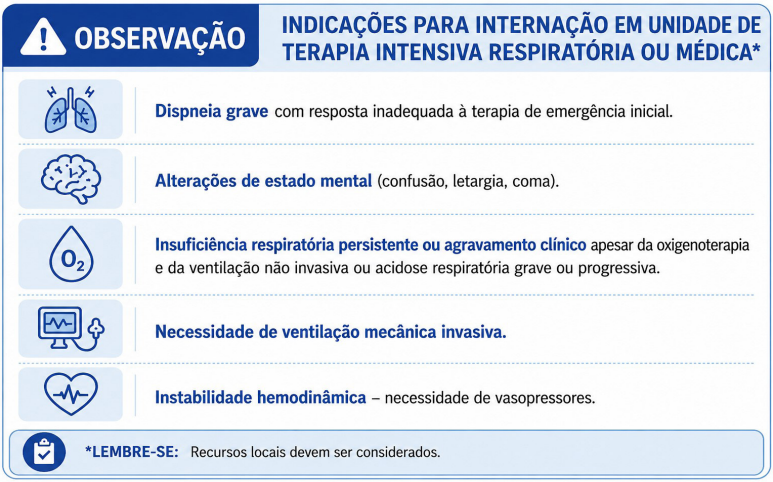

Fonte: Gerada por OpenAI (ChatGPT, modelo DALL-E 3), 2026. A partir do prompt: "Infográfico com critérios de admissão em UTI respiratória".

Figura 12.10: Intervenção terapêutica na exacerbação da DPOC

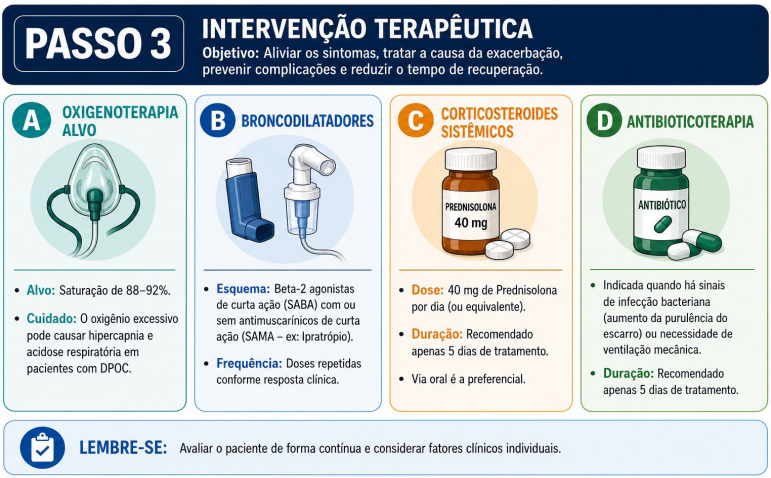

Fonte: Gerada por OpenAI (ChatGPT, modelo DALL-E 3), 2026. A partir do prompt: "Infográfico de tratamento para exacerbação de DPOC".

Figura 12.11: Indicações para ventilação mecânica não invasiva

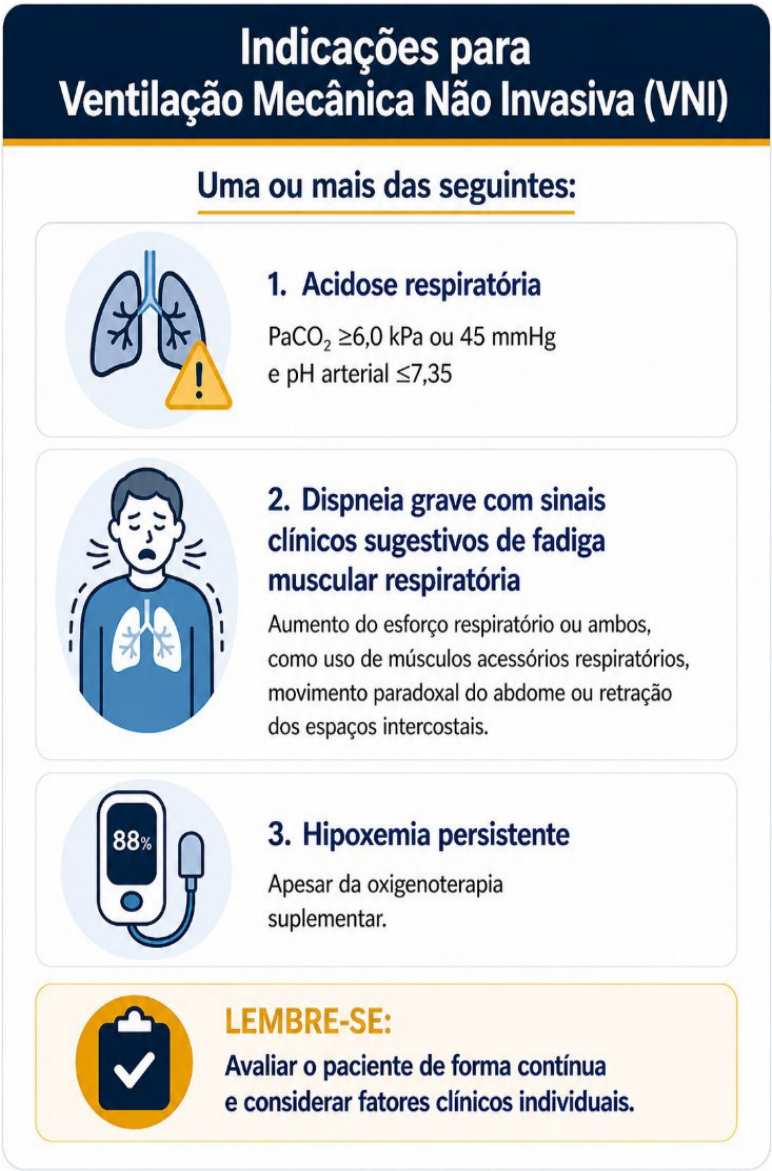

Fonte: Gerada por OpenAI (ChatGPT, modelo DALL-E 3), 2026. A partir do prompt: "Quadro de indicações para VNI em insuficiência respiratória aguda".

Figura 12.12: Indicações para ventilação mecânica invasiva.



Fonte: Gerada por OpenAI (ChatGPT, modelo DALL-E 3), 2026. A partir do prompt: "Quadro de indicações para ventilação mecânica invasiva."

Conclusão

As exacerbações, da asma e da DPOC, são agravamentos agudos que comprometem a função respiratória e aumentam o risco de complicações. O reconhecimento precoce, dos sinais de gravidade e a intervenção rápida, são fundamentais para reduzir hospitalizações e mortalidade. O tratamento baseia-se, principalmente, em broncodilatadores, corticosteroides, oxigenoterapia e monitorização clínica. Além disso, medidas preventivas como adesão ao tratamento, vacinação e controle dos fatores desencadeantes são essenciais para evitar novas exacerbações e melhorar a qualidade de vida dos pacientes (Ministério da Saúde, 2024).

Referências

GLOBAL INITIATIVE FOR ASTHMA (GINA). ***Global strategy for asthma management and prevention:*** *2025 update*. Disponível em: https://ginasthma.org. Acesso em: 27 abr. 2026.

WORLD HEALTH ORGANIZATION (WHO). ***About WHO***. Disponível em: https://www.who.int/pt/about. Acesso em: 30 abr. 2026.

BRASIL. **Ministério da Saúde.** Disponível em: https://www.gov.br/saude/pt-br. Acesso em: 30 abr. 2026.

GLOBAL INITIATIVE FOR CHRONIC OBSTRUCTIVE LUNG DISEASE (GOLD). ***Global strategy for diagnosis, management and***

prevention of chronic obstructive pulmonary disease: *2025 report*. Disponível em: https://goldcopd.org. Acesso em: 25 abr. 2026.

LOSCALZO, J. *et al*. ***Harrison's principles of internal medicine***. 21. ed. New York: McGraw-Hill, 2022.

SOCIEDADE BRASILEIRA DE PNEUMOLOGIA E TISIOLOGIA (SBPT). **II Diretriz Brasileira de Manejo da DPOC**. Disponível em: https://sbpt.org.br. Acesso em: 23 abr. 2026.



Alexandre Martins Xavier

Médico formado pela Santa casa de Misericórdia de Vitória (EMESCAM). Pós graduação em transplante de pulmão pela Universidade de Toronto. Cirurgião torácico pela Universidade de São Paulo (USP). Professor adjunto do curso de Medicina da Uemasul e coordenador do Internato do curso de Medicina da Uemasul. Coordenador da Liga de Pneumologia e Cirurgia Torácica (LAPCIT).

Fontes: Faustina e Verdana
Papel: Offset 90
Gráfica: K DE F C FREITAS LTDA.

O Manual Prático de Pneumologia e Cirurgia Torácica reúne, de forma objetiva e baseada em evidências científicas, os principais exames, procedimentos e intervenções. Destinado a estudantes, residentes e profissionais da saúde, aborda anatomia, métodos diagnósticos, interpretação de exames, técnicas e condutas clínicas. Com linguagem clara, ilustrações e conteúdo atualizado, o manual integra teoria e prática, favorece o raciocínio clínico e constitui uma ferramenta de consulta rápida para o aprendizado e a consolidação dos conhecimentos teóricos e práticos das especialidades.

PROPGI
Pró-Reitoria de Pesquisa, Pós-Graduação e Inovação
EDITORA UEMASUL
10 anos UEMASUL